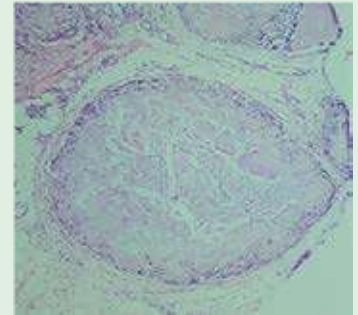
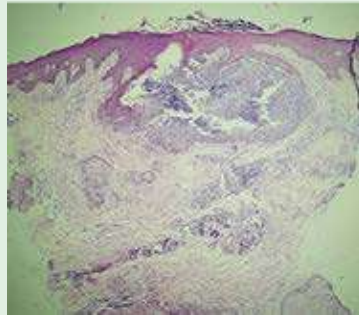
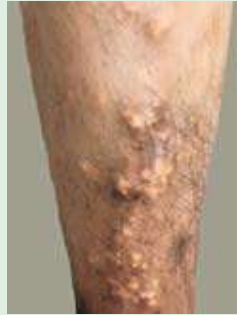
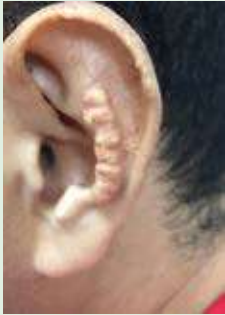
# Dermatología

ISSN-0185-4038

Revista mexicana



Gota cutánea (ver pág. 282)

## EDITORIAL

- 119 **Las pandemias en boca de los afectados**  
Adalberto A Mosqueda-Taylor

## ARTÍCULOS ORIGINALES

- 123 **Caracterización de pacientes con diagnóstico de vasculitis cutáneas que consultan en el servicio de dermatología de dos instituciones de alta complejidad de la ciudad de Medellín, Colombia**  
Daniel Alberto Vásquez-Hincapié, Lina María Martínez-Sánchez, Lucelly López-López, Lina María Rodríguez-Molina, Gabriela Coronado-Magalhães, Laura Herrera-Almanza, Alejandra Morales-Montoya, Juan Diego Villegas-Álzate, Laura Isabel Jaramillo-Jaramillo, Verónica Molina-Vélez
- 129 **Concordancia entre datos clínicos y patológicos del carcinoma queratinocítico**  
Edgar Abraham González-Mondragón, Diana Elizabeth Medina-Castillo
- 138 **Dermatofibroma: análisis clínico y de variedades histológicas**  
Itzel Anayn Flores-Reyes, Genaro Briseño-Gascón, Israel Antonio Esquivel-Pinto, Sonia Toussaint-Caire, María Elisa Vega-Memije
- 149 **Pioderma gangrenoso: características clínicas e histopatológicas de pacientes de una unidad de tercer nivel del noreste de México**  
Victor Hugo Ávila-López, Josefina Navarrete-Solís, Silvia Judith Hernández-Martínez
- 159 **Fototerapia UVA-1 en el tratamiento del liquen escleroso y atrófico vulvar**  
María Claudia Torres, Paula Dubeibe-Abril, María José Pareja

## REVISIÓN SISTEMÁTICA

- 166 **Manifestaciones cutáneas en pacientes con COVID-19**  
Diego Carrión-Álvarez, Rodrigo Cepeda-Valdés, Alejandro I Trejo-Castro, Paola Veintimilla-Quintana, Alexandro Bonifaz, Mauricio Salas-Garza, Gustavo Garza-Esparza, Julio C Salas-Alanis

## REVISIONES NARRATIVAS

- 190 **Síndrome de Ramsay Hunt\***  
María Paulina Estrada-Fernández, Alejandra Jaramillo-Arboleda, Ángela María Londoño, Diego Espinosa-Arango, María Fernanda-Corrales, David Esteban Uribe
- 198 **Larvaterapia: las larvas y su trascendencia en el rubro científico\***  
Alondra Saray Polanco-Llanes, Samuel Amezcua-Gudiño, Jesús Zaragoza

## CASOS CLÍNICOS

- 209 **Lupus neonatal en una paciente cuya madre tuvo sífilis gestacional**  
Juanita Arango-Abisaad, Valeria Arciniegas-Grisales, Carolina Velásquez-Botero, Elsa Bibiana Peña-Zuñiga, Ana Cristina Ruiz-Suárez
- 216 **Carcinoma en coraza como manifestación inicial de cáncer de mama**  
Miriam Puebla-Miranda, Carolina González-Rivera, Adriana Machado-Chavelas, Teresa Cristina Cuesta-Mejías
- 222 **Exacerbación de psoriasis secundaria a la administración de nivolumab en el tratamiento de melanoma avanzado**  
Juanita Arango-Abisaad, Natali Nararajo-Bustamante, Ángela María Londoño-García, Guillermo Jiménez-Calfat, Javier Mauricio Cuello-López

- 229 **Mucinosis folicular primaria crónica diseminada**  
Diego Olin Pérez-Rojas, Esther Guevara-Sanginés, María Elisa Vega-Memije
- 235 **Penfigoide ampoloso asociado con inmunosupresión por everolimus**  
Ana Laura Gómez-Gil, Araceli Barrera-Jácome, Rocío Tovar-Franco, Catalina Rincón-Pérez
- 240 **Melanoma amelanótico rabdoide**  
José Daniel Zelaya-Zaldívar, Cándido Mejía, † César Alas-Pineda, Julia E Jiménez-Faraj, Celina Stayerman, Suyapa Bejarano-Cáceres
- 245 **Calcifilaxis y sepsis en una paciente con enfermedad renal crónica e hipotiroidismo**  
Martha Alicia Aceves-Villaivazo, Priscila Ayala-Buenrostro, Andrés Alejandro Briseño-Hernández, Hugo Sergio Breien-Alcaraz, Maribel Nashyeli González-Angulo
- 252 **Dermatosis pustular subcórnea: comunicación de un caso con respuesta parcial a dapsona**  
Diana Patricia Crizón-Díaz, Camilo A Morales-Cardona

## RESÚMENES

## ARTE

- 271 **Las tentaciones de San Antonio**  
Lourdes Mena, Alexandro Bonifaz
- 274 **La boda**  
Eduardo Corona-Rodarte, María Fernanda García-Gutiérrez, Judith Monserrat Corona-Herrera

## CARTAS AL EDITOR

- 278 **Siringofibroadenoma ecrrino reactivo secundario a pie diabético**  
Lina Paola González-Cardona, Juliana Ordóñez-Parra, Maddy Mejía-Cortés, Margarita Tamayo-Buendía
- 282 **Gota cutánea**  
Rita Magola Sierra-Merlano, Marysabel Cogollo-González
- 285 **Administración de dapsona en pacientes con lepra: una enfermedad milenaria y estigmatizada**  
Ricardo Francisco Beltrán-Gómez
- 287 **Hacer o no hacer, ésa es la cuestión. ¿Qué harías ante el COVID-19?**  
Blanca Esther Reyes-Rodríguez
- 291 **Caso atípico de fenómeno de Koebner en el queratoacantoma**  
Eduardo Andrés Rivera-Perdomo, John Ballén-Suárez
- 294 **Tricoepitelioma**  
Araceli Alvarado-Delgadillo, Maritza Aristimuño-Torres, Arturo Pando-Morales, Israel Antonio Esquivel-Pinto, Roberto Arenas-Guzmán
- 299 **Influencia de la salud mental en la calidad de vida de personas con vitiligo**  
Alisson Velásquez-Morales, Rodolfo Olmos-Soldevilla, Jorge Osada-Liy

## RESEÑA

- 301 **Consideraciones históricas acerca de la enseñanza de posgrado en Dermatología en México**  
Ofelia Azucena Vega-Morquecho

## OBITUARIO

- 308 **Dr. José Carlos Lugo Godínez (1959-2021)**  
Jesús Manuel Ruiz-Rosillo

# 2

\*Con validez para la recertificación ante el Consejo Mexicano de Dermatología A. C.

SEGUNDA ÉPOCA VOLUMEN 65 • Marzo-Abril 2021

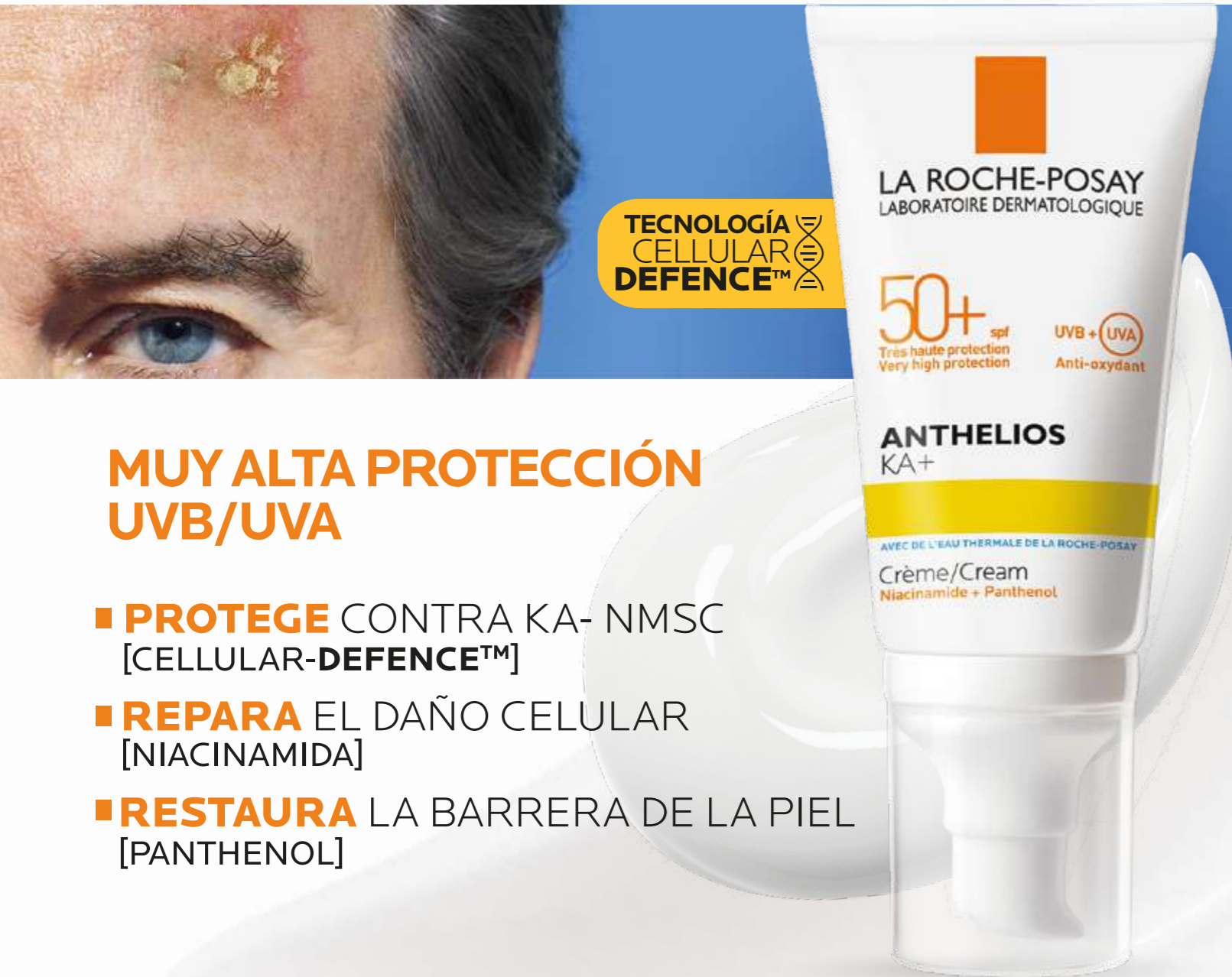Órgano de la Sociedad Mexicana de Dermatología y de la Academia Mexicana de Dermatología  
www.nietoeditores.com.mx

INNOVACIÓN

# ANTHELIOS KA+

PARA PIELES CON QUERATOSIS ACTÍNICA

UNA MEJOR VIDA PARA LAS PIELES SENSIBLES



TECNOLOGÍA CELLULAR DEFENCE™

## MUY ALTA PROTECCIÓN UVB/UVA

- **PROTEGE** CONTRA KA- NMSC [CELLULAR-DEFENCE™]
- **REPARA** EL DAÑO CELULAR [NIACINAMIDA]
- **RESTAURA** LA BARRERA DE LA PIEL [PANTHENOL]

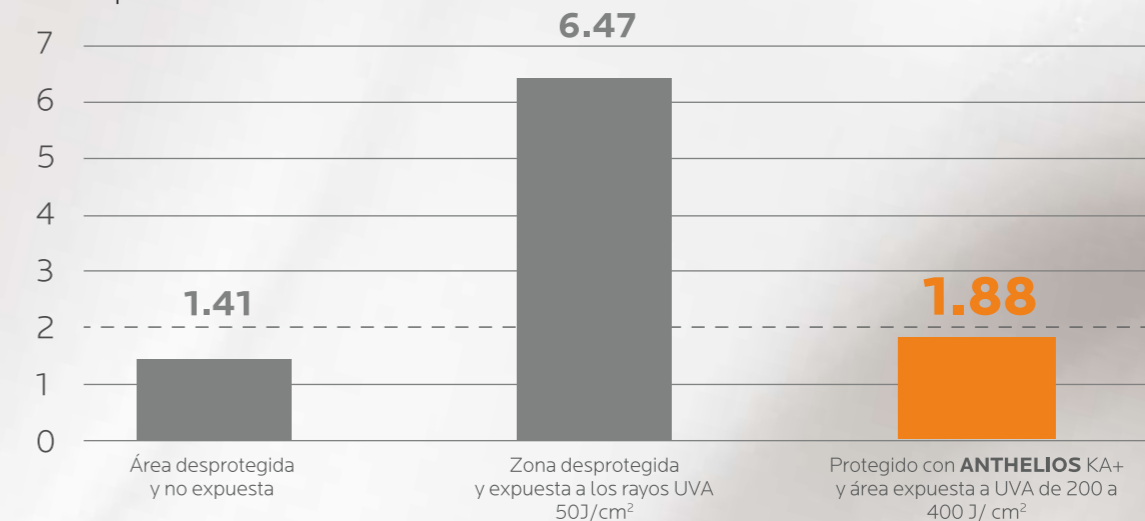## CELLULAR-DEFENCE™

FPS 50+ / UVA-PF 36

- Ayuda a prevenir el daño celular y el fotoenvejecimiento.
- Protección UVB/UVA óptima de amplio espectro.
- Asociación única de filtros UV patentados y fotoestables.

- X SIN FORMACIONES CPD
- X SIN INDUCCIÓN del marcador de apoptosis p53

% p53 células positivas



**PROTOCOLO:**

- Estudio clínico en 6 pacientes, fototipo II a III
- Evaluación del% de células positivas para p53 mediante biopsia de piel

EFICACIA DEMOSTRADA EN LESIONES DE QA **87%** EFICACIA ANTI-RECAÍDA<sup>2</sup>  
UNA PROMEDIO DE 231 DÍAS SIN RECAÍDA

**4<sup>o</sup>** Congreso  
Internacional de  
Dermatopatología

Nueva Fecha:  
**26 • 27 • 28**  
AGOSTO 2021

Del microscopio a la terapéutica®

renadice®

**Entidades emergentes  
en dermatopatología  
que cambian el abordaje  
y tratamiento**

INSTITUTO DE INVESTIGACIONES



DERMATOPATOLOGÍA



**Palacio de la Escuela de Medicina de la U.N.A.M.**  
Brasil 33, Plaza de Santo Domingo Centro Histórico, Ciudad de México



# CILAD

Nueva fecha:

15 al 18 de SEPTIEMBRE

2021

23 CONGRESO IBERO LATINO-AMERICANO  
DE DERMATOLOGÍA



*CILAD 2020: Todos bajo una misma piel*

[www.cilad2020.com](http://www.cilad2020.com)



**¡Ya disponible!**

# MICOLOGÍA

# MÉDICA

# BÁSICA

Alexandro Bonifaz

Después de un lustro de la última edición, viene con una renovación y actualización en sus 870 páginas y con el apoyo iconográfico de:

Imágenes: 1,004

Esquemas: 126

Cuadros: 168

Dibujos: 132

**Mc  
Graw  
Hill**

SEXTA EDICIÓN



# CANDIDATE CITY TO HOST THE 25th WORLD CONGRESS OF DERMATOLOGY

Guadalajara, Mexico, 2023

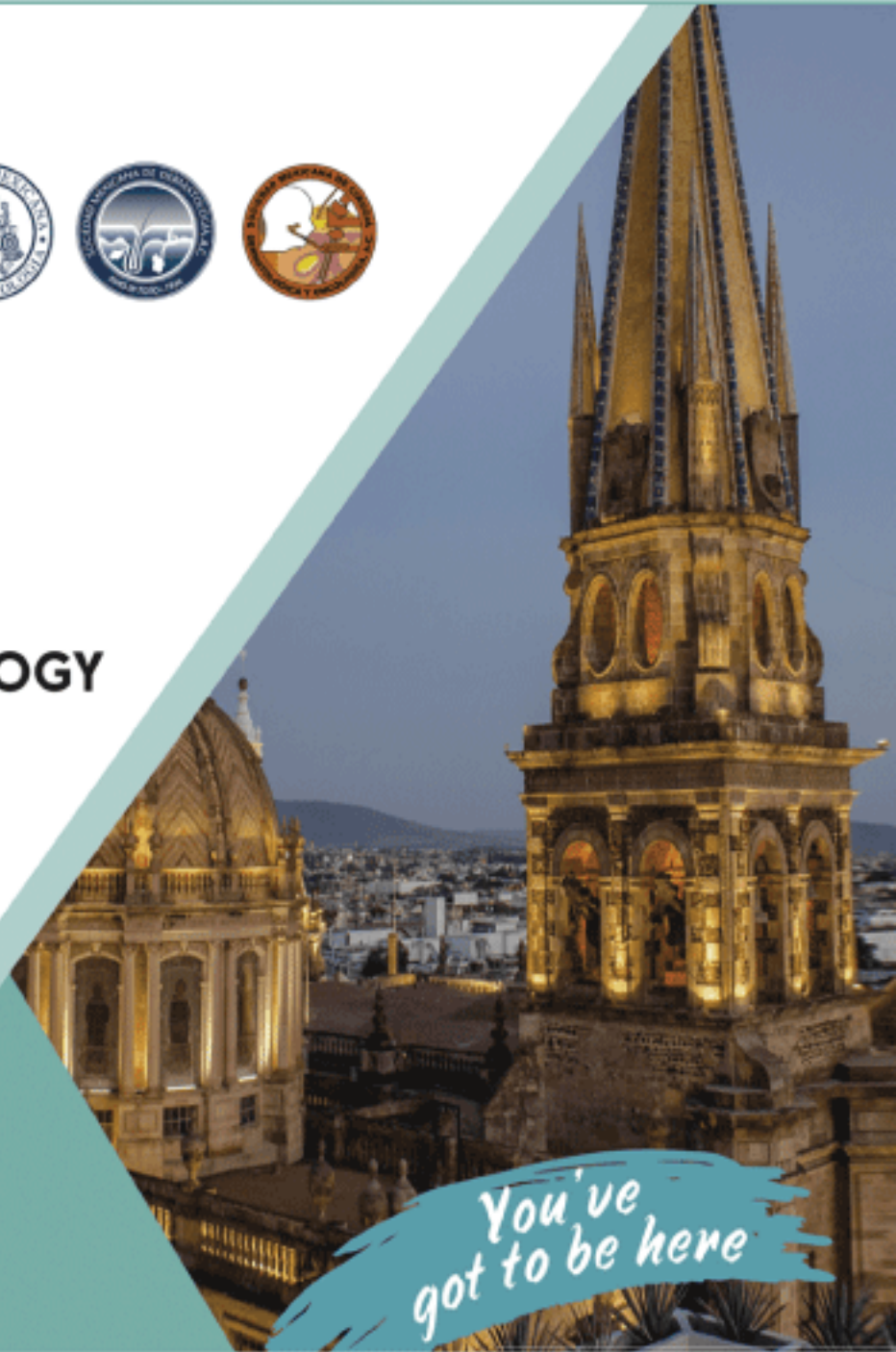[www.wcd2023guadalajara.com](http://www.wcd2023guadalajara.com)

 [wcd2023guadalajara](https://www.facebook.com/wcd2023guadalajara)

 [@WCD2023GDL](https://twitter.com/WCD2023GDL)

 [wdc2023gdl](https://www.instagram.com/wdc2023gdl)

*You've  
got to be here*

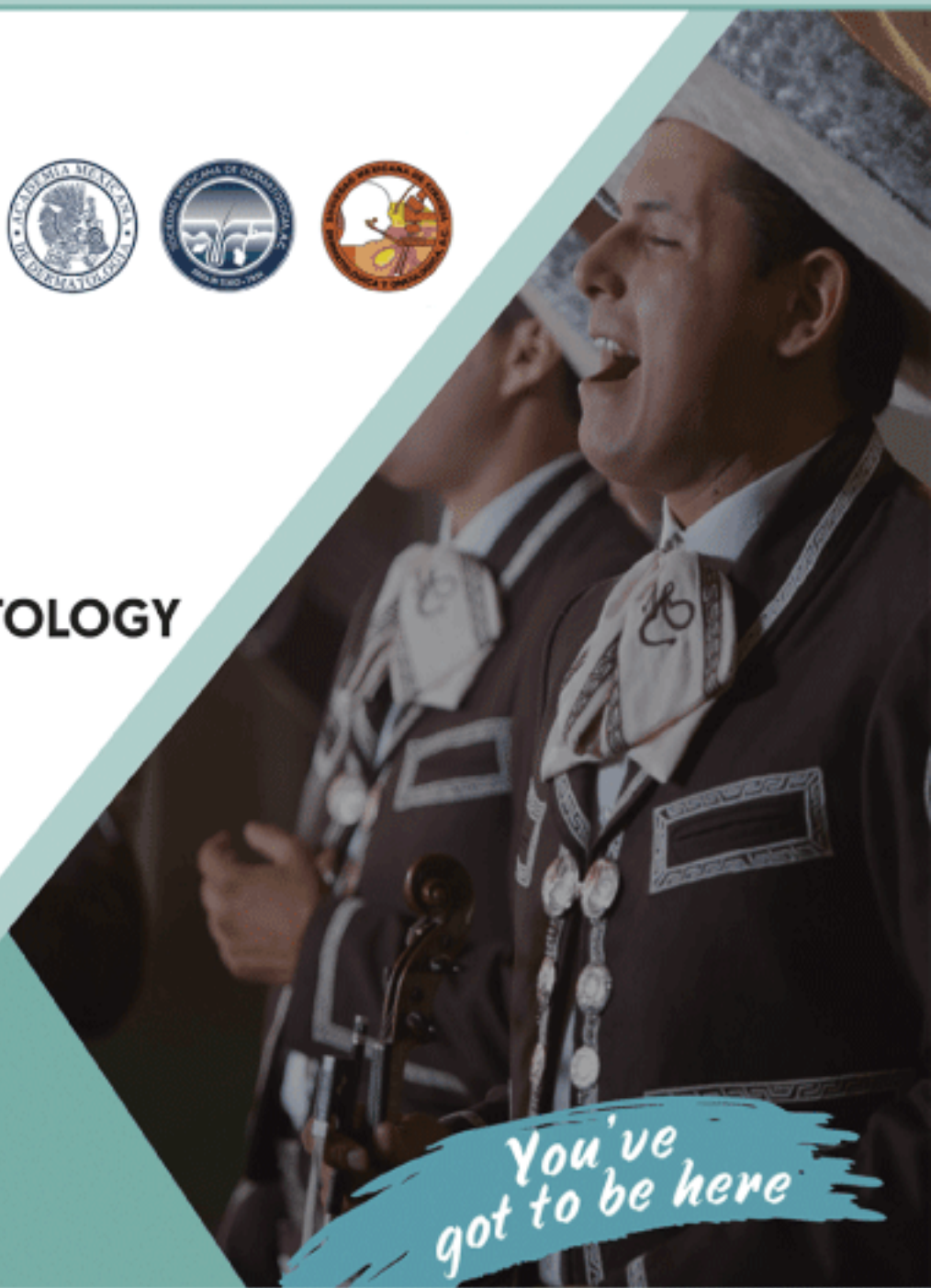



**CANDIDATE CITY TO HOST THE  
25th WORLD CONGRESS OF DERMATOLOGY**  
Guadalajara, Mexico, 2023

[www.wcd2023guadalajara.com](http://www.wcd2023guadalajara.com)

*You've  
got to be here*



# *Dermatología*

*R e v i s t a m e x i c a n a*

Fundada en 1956

**Registrada en:**

- Index Medicus Latinoamericano (IMLA)  
- Consejo Nacional de Ciencia y Tecnología (CONACYT)  
Periódica-Índice de Revistas Latinoamericanas en Ciencias-CICH-UNAM

# 2

SEGUNDA ÉPOCA VOLUMEN 65

MARZO-ABRIL 2021

Órgano de la Sociedad Mexicana de Dermatología y de la Academia Mexicana de Dermatología





## SOCIEDAD MEXICANA DE DERMATOLOGÍA

Fundada en 1936

**Editora** Elisa Vega Memije

### *Mesa directiva del bienio 2021-2022*

**Presidente** José Alberto Ramos Garibay  
**Vicepresidente** Guadalupe Silvia Mora Ruíz  
**Secretario** Virginia Martínez Estrada  
**Tesorero** Santiago Walter Somerville Caso

### **Vocales de la Ciudad de México**

Susana Mercedes Canalizo Almeida, María Josefina Carbajosa Martínez

### **Vocales de provincia**

Guadalupe Ibarra Durán, Dulce María Del Pilar Nazar Díaz Mirón

### **Comité de Honor y Justicia**

Gisela Navarrete Franco, Nohemí Lozano Ferral, Aurora Elizondo Rodríguez, Roberto Arenas Guzmán

### **Comité de Educación Médica Continua**

María de Lourdes Alonzo Romero-Pareyón, María Teresa Zambrano Díaz, María Teresa Kumiko Hojyo Tomoka, Judith Guadalupe Domínguez Cherit

### **Comité de Finanzas**

Santiago Walter Somerville Caso, María del Carmen Padilla Desgarenes, Daniel González Gaytán

### **Comité de Admisión**

José Alberto Ramos Garibay, Guadalupe Silvia Mora Ruíz, Fermín Jurado Santa Cruz, Jesús Manuel Ruíz Rosillo, Patricia Mercadillo Pérez

### **Comisión de Historia, Cultura y Arte**

Martha Alejandra Morales Sánchez, María Guadalupe Domínguez Ugalde, Pablo Campos Macías, Julieta Ruíz Esmenjaud



## ACADEMIA MEXICANA DE DERMATOLOGÍA

Fundada en 1952

**Editores** Roberto Estrada Castañón,  
Abraham B Alfaro Sánchez  
**Co-editor** Alexandro Bonifaz Trujillo

### *Mesa directiva 2020-2021*

**Presidente** Abraham Benjamín Alfaro Sánchez  
**Secretaria** Esperanza Welsh Hernández  
**Tesorera** Gabriela Lydia Ortega Gutiérrez

## COMITÉ EDITORIAL

Lucía Achel Nava  
Adriana Anides Fonseca  
Fernando de la Barreda  
Angélica Beirana Palencia  
Leticia Boeta Ángeles  
Blanca Carlos Ortega  
Juan Pablo Castanedo  
Guadalupe Chávez López  
Gabriela Domínguez Cota

Julio Enríquez Merino  
Lily Esquivel Pedraza  
Lorena Estrada Aguilar  
Laura Fernández Cuevas  
Leonel Fierro Arias  
Alejandro González Silva  
Esther Guevara Sangines  
Daniela Guzmán Sánchez

Maira Elizabeth Herz Ruelas  
Laura Juárez Navarrete  
Rosa María Lacy Niebla  
Darío Martínez Villarreal  
Martha Morales Sánchez  
Silvia Méndez Flores  
Lourdes Morales Trujillo  
Luz Orozco Oropeza  
Gabriela L Ortega Gutiérrez

Amelia Peniche Castellanos  
María Luisa Peralta Pedrero  
Eduardo Poletti  
Rosa María Ponce  
Ricardo Quiñónez Venegas  
Rodrigo Roldán Marín  
Jesús Ruiz Rosillo  
Marcela Saeb Lima

María del Mar Saez de Ocariz  
Julio Salas Alanís  
José A Seijo Cortés  
Alfredo Soto Ortiz  
Víctor Tarango Martínez  
Adriana Valencia Herrera  
Helena Vidaurri de la Cruz  
Esperanza Welsh Hernández

## CONSEJO EDITORIAL

Abraham B Alfaro Sánchez  
Lourdes Alonzo-Romero Pareyón  
Ivonne Arellano Mendoza  
Roberto Arenas  
Esperanza Ávalos  
Antonio Barba Borrego  
Rosa Elba Benuto Aguilar  
Alexandro Bonifaz  
Pablo Campos Macías

Josefina Carbajosa Martínez  
José Cerón Espinoza  
Luciano Domínguez  
Judith Domínguez Cherit  
Carola Durán McKinster  
Roberto Estrada  
Linda García Hidalgo  
Minerva Gómez Flores

Rosa María Gutiérrez Vidrio  
Sagrario Hierro Orozco  
María Teresa Hojyo Tomoka  
Fermín Jurado Santa Cruz  
Olga Labastida Gómez de la Torre  
Armando Medina Bojórquez  
Patricia Mercadillo Pérez  
Charles Meurehg Haik  
Benjamín Moncada  
Clemente Moreno C

Gisela Navarrete Franco  
León Neumann Scheffer  
Jorge Ocampo Candiani  
María C Padilla Desgarenes  
Obdulia Rodríguez  
Bertha Torres Álvarez  
Elisa Vega Memije  
Edmundo Velázquez

## CONSEJO EDITORIAL EXTRANJERO

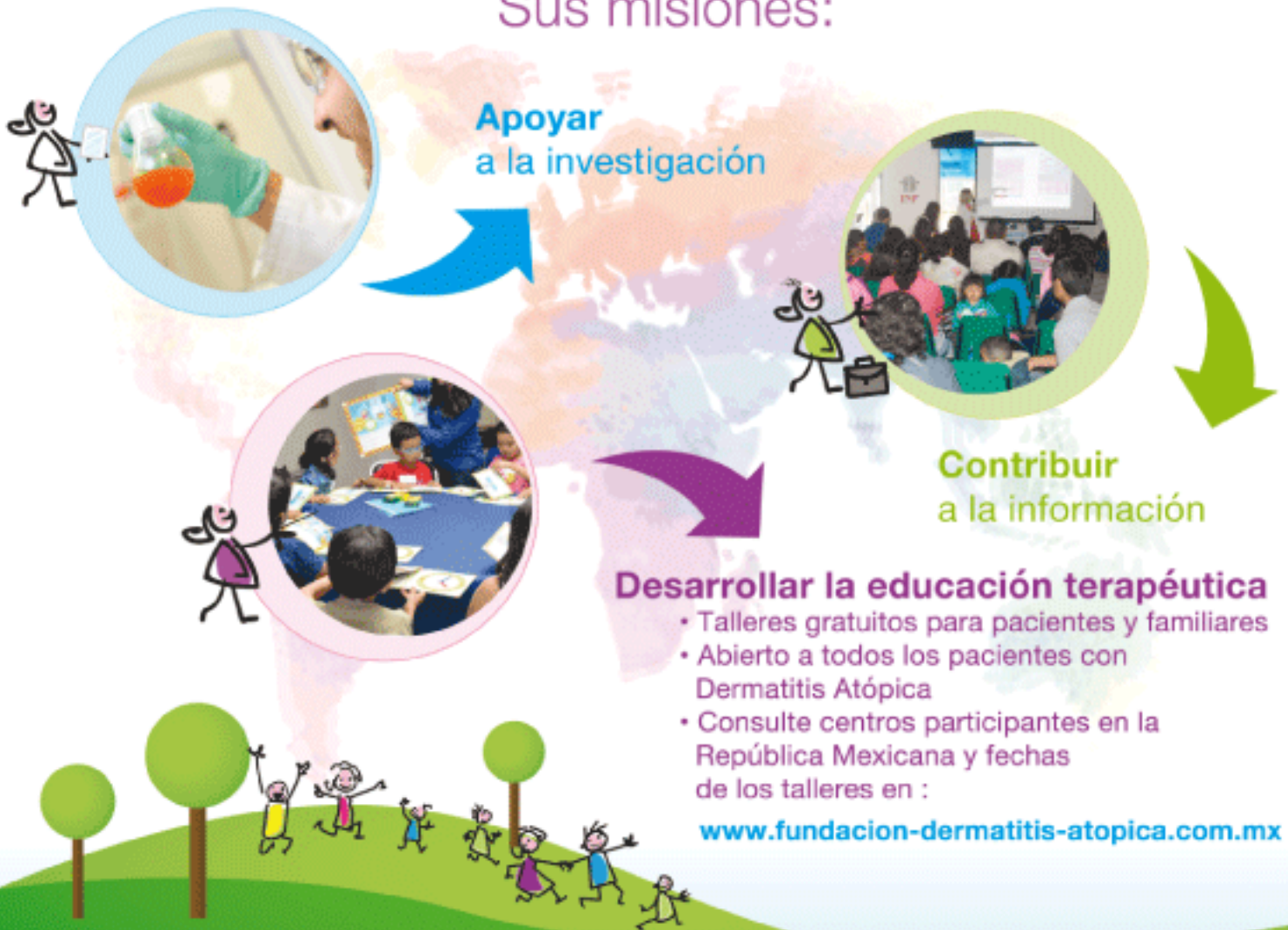Danielle Marcoux (Canadá), Javier Alonso (Estados Unidos), Ricardo Pérez Alfonso (Venezuela), Elda Giansante (Venezuela), Luis Conde-Salazar (España), Carlos García (Estados Unidos), Juan Carlos López Alvarenga (Estados Unidos), Patricia Chang (Guatemala), Carlos Fernando Gatti (Argentina)



# Fundación para la Dermatitits Atópica

- Una fundación para los profesionales de la salud y para los pacientes con **Dermatitits Atópica**
- **Fundada por Pierre Fabre** y dedicada exclusivamente al eczema atópico

## Sus misiones:



[www.fondation-dermatite-atopique.org](http://www.fondation-dermatite-atopique.org)

# Dermatología

Revista mexicana

Volumen 65, número 2, marzo-abril 2021

## CONTENIDO

### EDITORIAL

- 119 **Las pandemias en boca de los afectados**  
*Adalberto A Mosqueda-Taylor*

### ARTÍCULOS ORIGINALES

- 123 **Caracterización de pacientes con diagnóstico de vasculitis cutáneas que consultan en el servicio de dermatología de dos instituciones de alta complejidad de la ciudad de Medellín, Colombia**  
*Daniel Alberto Vásquez-Hincapié, Lina María Martínez-Sánchez, Lucelly López-López, Lina María Rodríguez-Molina, Gabriela Coronado-Magalhães, Laura Herrera-Almanza, Alejandra Morales-Montoya, Juan Diego Villegas-Álzate, Laura Isabel Jaramillo-Jaramillo, Verónica Molina-Vélez*
- 129 **Concordancia entre datos clínicos y patológicos del carcinoma queratinocítico**  
*Edgar Abraham González-Mondragón, Diana Elizabeth Medina-Castillo*
- 138 **Dermatofibroma: análisis clínico y de variedades histológicas**  
*Itzel Anayn Flores-Reyes, Genaro Briseño-Gascón, Israel Antonio Esquivel-Pinto, Sonia Toussaint-Caire, María Elisa Vega-Memije*
- 149 **Pyoderma gangrenosum: características clínicas e histopatológicas de pacientes de una unidad de tercer nivel del noreste de México**  
*Víctor Hugo Ávila-López, Josefina Navarrete-Solís, Silvia Judith Hernández-Martínez*
- 159 **Fototerapia UVA-1 en el tratamiento del liquen escleroso y atrófico vulvar**  
*María Claudia Torres, Paula Dubeibe-Abril, María José Pareja*

### REVISIÓN SISTEMÁTICA

- 166 **Manifestaciones cutáneas en pacientes con COVID-19**  
*Diego Carrión-Álvarez, Rodrigo Cepeda-Valdés, Alejandro I Trejo-Castro, Paola Veintimilla-Quintana, Alexandro Bonifaz, Mauricio Salas-Garza, Gustavo Garza-Esparza, Julio C Salas-Alanís*

### REVISIONES NARRATIVAS

- 190 **Síndrome de Ramsay Hunt**  
*María Paulina Estrada-Fernández, Alejandra Jaramillo-Arboleda, Ángela María Londoño, Diego Espinosa-Arango, María Fernanda-Corales, David Esteban Uribe*
- 198 **Larvaterapia: las larvas y su trascendencia en el rubro científico**  
*Alondra Saray Polanco-Llanes, Samuel Amezcua-Gudiño, Jesús Zaragoza*

### CASOS CLÍNICOS

- 209 **Lupus neonatal en una paciente cuya madre tuvo sífilis gestacional**  
*Juanita Arango-Abisaad, Valeria Arciniegas-Crisales, Carolina Velásquez-Botero, Elsa Bibiana Peña-Zúñiga, Ana Cristina Ruiz-Suárez*

## CONTENTS

### EDITORIAL

- 119 **Pandemics in the mouth of those affected**  
*Adalberto A Mosqueda-Taylor*

### ORIGINAL ARTICLES

- 123 **Characterization of patients diagnosed with cutaneous vasculitis who consult in the dermatology service of two institutions of high complexity in Medellín, Colombia**  
*Daniel Alberto Vásquez-Hincapié, Lina María Martínez-Sánchez, Lucelly López-López, Lina María Rodríguez-Molina, Gabriela Coronado-Magalhães, Laura Herrera-Almanza, Alejandra Morales-Montoya, Juan Diego Villegas-Álzate, Laura Isabel Jaramillo-Jaramillo, Verónica Molina-Vélez*
- 129 **Concordance between clinical and pathological data of keratinocyte carcinoma**  
*Edgar Abraham González-Mondragón, Diana Elizabeth Medina-Castillo*
- 138 **Dermatofibroma: clinical analysis and histological varieties**  
*Itzel Anayn Flores-Reyes, Genaro Briseño-Gascón, Israel Antonio Esquivel-Pinto, Sonia Toussaint-Caire, María Elisa Vega-Memije*
- 149 **Pyoderma gangrenosum: Clinical and histopathological characteristics of patients from a tertiary unit in northeast Mexico**  
*Víctor Hugo Ávila-López, Josefina Navarrete-Solís, Silvia Judith Hernández-Martínez*
- 159 **UVA-1 phototherapy for the treatment of genital lichen sclerosus**  
*María Claudia Torres, Paula Dubeibe-Abril, María José Pareja*

### SYSTEMATIC REVIEW

- 166 **Skin manifestations in COVID-19 patients**  
*Diego Carrión-Álvarez, Rodrigo Cepeda-Valdés, Alejandro I Trejo-Castro, Paola Veintimilla-Quintana, Alexandro Bonifaz, Mauricio Salas-Garza, Gustavo Garza-Esparza, Julio C Salas-Alanís*

### NARRATIVE REVIEW

- 190 **Ramsay Hunt syndrome**  
*María Paulina Estrada-Fernández, Alejandra Jaramillo-Arboleda, Ángela María Londoño, Diego Espinosa-Arango, María Fernanda-Corales, David Esteban Uribe*
- 198 **Larval therapy: larvae and their transcendence in the scientific line**  
*Alondra Saray Polanco-Llanes, Samuel Amezcua-Gudiño, Jesús Zaragoza*

### CLINICAL CASES

- 209 **Neonatal lupus in a patient whose mother had gestational syphilis**  
*Juanita Arango-Abisaad, Valeria Arciniegas-Crisales, Carolina Velásquez-Botero, Elsa Bibiana Peña-Zúñiga, Ana Cristina Ruiz-Suárez*

**Dermatología Revista Mexicana** es el órgano oficial de la Sociedad Mexicana de Dermatología y de la Academia Mexicana de Dermatología. Revista bimestral. Editor responsable: Enrique Nieto R. Reserva de Título número 04-2008-011713173700-102 de la Dirección General del Derecho de Autor (SEP). Certificado de Licitud de Título número 11964 y Certificado de Licitud de Contenido número 8372 de la Comisión Calificadora de Publicaciones y Revistas Ilustradas (SeGob). Publicación realizada, comercializada y distribuida por **EDICIÓN Y FARMACIA, SA de CV**. Cerrada de Antonio Maceo 68, colonia Escandón, 11800, Ciudad de México. Tel.: 5678-2811. Correo electrónico: [articulos@nietoeditores.com.mx](mailto:articulos@nietoeditores.com.mx) El contenido de los artículos firmados es responsabilidad de sus autores. Todos los derechos están reservados de acuerdo con la Convención Internacional de Derechos de Autor. Ninguna parte de esta revista puede ser reproducida por ningún medio, incluso electrónico, ni traducida a otros idiomas sin autorización escrita de sus editores.

La suscripción de esta revista forma parte de los servicios que la Sociedad Mexicana de Dermatología y la Academia Mexicana de Dermatología otorgan a los miembros que están al corriente del pago de sus correspondientes anualidades. Consulte el contenido completo en: [www.nietoeditores.com.mx](http://www.nietoeditores.com.mx)

- 216 **Carcinoma en coraza como manifestación inicial de cáncer de mama**  
*Miriam Puebla-Miranda, Carolina González-Rivera, Adriana Machado-Chavelas, Teresa Cristina Cuesta-Mejías*
- 222 **Exacerbación de psoriasis secundaria a la administración de nivolumab en el tratamiento de melanoma avanzado**  
*Juanita Arango-Abisaad, Natali Naranjo-Bustamante, Ángela María Londoño-García, Guillermo Jiménez-Callat, Javier Mauricio Cuello-López*
- 229 **Mucinosiis folicular primaria crónica diseminada**  
*Diego Olin Pérez-Rojas, Esther Guevara-Sanginés, María Elisa Vega-Memije*
- 235 **Penfigoide ampolloso asociado con inmunosupresión por everolimus**  
*Ana Laura Gómez-Gil, Araceli Barrera-Jácome, Rocío Tovar-Franco, Catalina Rincón-Pérez*
- 240 **Melanoma amelanico rabdoide**  
*José Daniel Zelaya-Zaldívar, Cándido Mejía, † César Alas-Pineda, Julia E Jiménez-Faraj, Celina Stayerman, Suyapa Bejarano-Cáceres*
- 245 **Calcifilaxis y sepsis en una paciente con enfermedad renal crónica e hipotiroidismo**  
*Martha Alicia Aceves-Villalvazo, Priscila Ayala-Buenrostro, Andrés Alejandro Briseño-Hernández, Hugo Sergio Breien-Alcaraz, Maribel Nashyeli González-Angulo*
- 252 **Dermatosis pustular subcórnea: comunicación de un caso con respuesta parcial a dapsona**  
*Diana Patricia Crizón-Díaz, Camilo A Morales-Cardona*

259 **RESÚMENES****ARTE**

- 271 **Las tentaciones de San Antonio**  
*Lourdes Mena, Alexandro Bonifaz*
- 274 **La boda**  
*Eduardo Corona-Rodarte, María Fernanda García-Gutiérrez, Judith Monserrat Corona-Herrera*

**CARTAS AL EDITOR**

- 278 **Siringofibroadenoma ecrrino reactivo secundario a pie diabético**  
*Lina Paola González-Cardona, Juliana Ordóñez-Parra, Maddy Mejía-Cortés, Margarita Tamayo-Buendía*
- 282 **Gota cutánea**  
*Rita Magola Sierra-Merlano, Marysabel Cogollo-González*
- 285 **Administración de dapsona en pacientes con lepra: una enfermedad milenaria y estigmatizada**  
*Ricardo Francisco Beltrán-Gómez*
- 287 **Hacer o no hacer, ésa es la cuestión. ¿Qué harías ante el COVID-19?**  
*Blanca Esther Reyes-Rodríguez*
- 291 **Caso atípico de fenómeno de Köebner en el queratoacantoma**  
*Eduardo Andrés Rivera-Perdomo, John Ballén-Suárez*
- 294 **Tricoepitelioma**  
*Araceli Alvarado-Delgadillo, Maritza Aristimuño-Torres, Arturo Pando-Morales, Israel Antonio Esquivel-Pinto, Roberto Arenas-Guzmán*
- 299 **Influencia de la salud mental en la calidad de vida de personas con vitiligo**  
*Alisson Velásquez-Morales, Rodolfo Olmos-Soldevilla, Jorge Osada-Liy*

**RESEÑA**

- 301 **Consideraciones históricas acerca de la enseñanza de posgrado en Dermatología en México**  
*Ofelia Azucena Vega-Morquecho*

**OBITUARIO**

- 308 **Dr. José Carlos Lugo Godínez (1959-2021)**  
*Jesús Manuel Ruiz-Rosillo*

- 216 **Carcinoma en cuirasse as a primary manifestation of breast cancer**  
*Miriam Puebla-Miranda, Carolina González-Rivera, Adriana Machado-Chavelas, Teresa Cristina Cuesta-Mejías*
- 222 **Exacerbation of psoriasis secondary to the use of nivolumab in the treatment of advanced melanoma**  
*Juanita Arango-Abisaad, Natali Naranjo-Bustamante, Ángela María Londoño-García, Guillermo Jiménez-Callat, Javier Mauricio Cuello-López*
- 229 **Disseminated chronic primary follicular mucinosiis**  
*Diego Olin Pérez-Rojas, Esther Guevara-Sanginés, María Elisa Vega-Memije*
- 235 **Bullous pemphigoid associated to everolimus immunosuppression**  
*Ana Laura Gómez-Gil, Araceli Barrera-Jácome, Rocío Tovar-Franco, Catalina Rincón-Pérez*
- 240 **Rhabdoid amelanitic melanoma**  
*José Daniel Zelaya-Zaldívar, Cándido Mejía, † César Alas-Pineda, Julia E Jiménez-Faraj, Celina Stayerman, Suyapa Bejarano-Cáceres*
- 245 **Calciphylaxis and sepsis in a female patient with chronic kidney disease and hypothyroidism**  
*Martha Alicia Aceves-Villalvazo, Priscila Ayala-Buenrostro, Andrés Alejandro Briseño-Hernández, Hugo Sergio Breien-Alcaraz, Maribel Nashyeli González-Angulo*
- 252 **Subcorneal pustular dermatosis: report of a case with partial response to dapsone**  
*Diana Patricia Crizón-Díaz, Camilo A Morales-Cardona*

259 **SUMMARIES****ART**

- 271 **The temptations of Saint Anthony**  
*Lourdes Mena, Alexandro Bonifaz*
- 274 **The wedding**  
*Eduardo Corona-Rodarte, María Fernanda García-Gutiérrez, Judith Monserrat Corona-Herrera*

**LETTERS TO THE EDITOR**

- 278 **Reactive eccrine syringofibroadenoma secondary to diabetic foot**  
*Lina Paola González-Cardona, Juliana Ordóñez-Parra, Maddy Mejía-Cortés, Margarita Tamayo-Buendía*
- 282 **Cutaneous gout**  
*Rita Magola Sierra-Merlano, Marysabel Cogollo-González*
- 285 **Administration of dapsone in leprosy patients: an ancient and stigmatized disease**  
*Ricardo Francisco Beltrán-Gómez*
- 287 **To do or not to do, that is the question. What would you do in the face of COVID-19?**  
*Blanca Esther Reyes-Rodríguez*
- 291 **Köebner phenomenon on keratoacanthoma, atypical case**  
*Eduardo Andrés Rivera-Perdomo, John Ballén-Suárez*
- 294 **Trichoepithelioma**  
*Araceli Alvarado-Delgadillo, Maritza Aristimuño-Torres, Arturo Pando-Morales, Israel Antonio Esquivel-Pinto, Roberto Arenas-Guzmán*
- 299 **Influence of mental health on the quality of life of people with vitiligo**  
*Alisson Velásquez-Morales, Rodolfo Olmos-Soldevilla, Jorge Osada-Liy*

**OUTLINE**

- 301 **Historical considerations about postgraduate teaching in Dermatology in Mexico**  
*Ofelia Azucena Vega-Morquecho*

**OBITUARY**

- 308 **Dr. José Carlos Lugo Godínez (1959-2021)**  
*Jesús Manuel Ruiz-Rosillo*



PRIMER  
CONGRESO  
INTERNACIONAL  
VIRTUAL DE

**TERAPÉUTICA  
DERMATOLÓGICA**

**A todos los profesores,  
congresistas e industria que  
hicieron un éxito de nuestro  
Primer Congreso Virtual  
2021**

**¡GRACIAS!**



Academia  
Mexicana de  
Dermatología

**CULTURA**  
*En la* **PIEL**

## Las pandemias en boca de los afectados

### *Pandemics in the mouth of those affected.*

Adalberto A Mosqueda-Taylor

Desde que existen descripciones más o menos detalladas de las características clínicas distintivas de las enfermedades transmisibles, y particularmente las que hoy sabemos son de origen viral, se ha mencionado de manera consistente la afectación de las mucosas oral y faríngea, llegando a convertirse algunas lesiones en esta región en signos altamente sugerentes de algunos diagnósticos (por ejemplo, las manchas de Koplik en el sarampión y la leucoplasia vellosa en la infección por VIH).

Las especialidades médicas dedicadas primariamente a la evaluación y el cuidado de las superficies cutáneas y mucosas han visto aparecer durante las epidemias nuevas afecciones y emerger como datos diagnósticos y de valor pronóstico a otras ya conocidas, con lo que se ha incrementado su estudio y se ha generado nueva información de su naturaleza y evolución, misma que ha redundado en mejores tratamientos no sólo para los afectados por las enfermedades de esas epidemias, sino también para los pacientes afectados de forma incidental y sin asociación con las mismas.

Baste recordar como ejemplo de lo anterior que en los informes de los primeros pacientes con SIDA a principios del decenio de 1980 se hicieron notables descripciones acerca de los sarcomas de Kaposi, lesiones poco conocidas por la mayoría de los médicos a nivel internacional, ya que los casos publicados hasta entonces correspondían principalmente a las formas clásica y endémica de esta entidad, detalladas específicamente en regiones localizadas en la zona mediterránea oriental y en África central y oriental, respectivamente. Más tarde se hicieron evidentes enfermedades no descritas hasta entonces, como la leucoplasia

Patólogo bucal.

**Recibido:** marzo 2021

**Aceptado:** abril 2021

**Correspondencia**

Adalberto A Mosqueda Taylor  
mosqueda@correo.xoc.uam.mx

**Este artículo debe citarse como:**

Mosqueda-Taylor AA. Las pandemias en boca de los afectados. Dermatol Rev Mex. 2021; 65 (2): 119-121.  
<https://doi.org/10.24245/dermatol-revmex.v65i2.5585>

vellosa, la periodontitis ulcerativa necrosante y la lesión linfoepitelial quística asociada con el VIH, que se consideraron en un inicio afecciones asociadas solamente con esa enfermedad infecciosa, pero que hoy sabemos que, aunque en mucho menor frecuencia, también pueden manifestarse en casos de inmunodeficiencia de otro origen.

A pesar de que la pandemia por COVID-19 ha alterado diversos aspectos de nuestras vidas e interrumpido de manera significativa la actividad profesional, las actividades cotidianas que se realizan en los campos de formación profesional y el ejercicio clínico de atención presencial de pacientes en las distintas disciplinas médicas, y en particular en patología y medicina bucal, han hecho indispensable encontrar alternativas para el mejor cumplimiento de esas tareas y, para ello, se han utilizado las palabras clave que son *adaptación e innovación*.

Para realizar de manera cotidiana los proyectos de investigación que permitan definir y entender mejor las posibles causas y expresión clínico-patológica de las alteraciones bucales por esta enfermedad, la palabra clave es *colaboración*. Con respecto a este último concepto, resulta interesante observar cómo en los últimos meses han aparecido numerosos trabajos que analizan desde distintos lugares geográficos y desde diversos ángulos dichas lesiones.

Al igual que ha ocurrido con otras enfermedades cuando son identificadas por primera vez, existe en la bibliografía sobre COVID-19 una tendencia a describir manifestaciones en diversos órganos (de acuerdo con cada especialidad médica), como lesiones nuevas o aparentemente no descritas con anterioridad, y quizás por precipitación, o en el peor de los casos, por falta de análisis cuidadoso, se comete el error de confundir los cuadros clínicos verdaderamente producidos o desencadenados por el nuevo agente patógeno

(daño citopático viral directo o indirecto), con los que son consecuencia de los efectos metabólicos causados secundariamente por la afección sistémica (deshidratación, coagulopatía, etc.) y con los que surgen como efectos generados por los medicamentos administrados en las distintas fases de la enfermedad (por ejemplo, infecciones oportunistas, queilitis angular, úlceras inespecíficas, eritema multiforme, etc.) e, incluso, con alteraciones no relacionadas pero que pudiesen estar presentes al momento del diagnóstico o en fases posteriores, como la lengua geográfica y otras modificaciones del revestimiento lingual (la mal llamada “lengua COVID-19” por algunos).

Hasta ahora existen más de 60 artículos publicados de “lesiones bucales asociadas con COVID-19”, en la mayor parte de los cuales no se hace el análisis acerca de su posible patogénesis, pero, de acuerdo con las descripciones realizadas, se puede concluir que la mayor parte corresponde a lesiones secundarias a los síntomas sistémicos o al efecto de los medicamentos prescritos para intentar su control. Con excepción de los trastornos en la percepción de los sabores (disgeusia, hipogeusia y ageusia), que se mencionan como uno de los síntomas más frecuentes entre los pacientes infectados (hasta en 45% en algunas series), sólo dos o tres reportes han mostrado evidencias objetivas (histopatológicas e inmunohistoquímicas) de la producción en la mucosa bucal de lesiones primarias originadas por infección epitelial, glandular, lesión vascular o coagulopatía, traducidas éstas en lesiones vesículo-erosivas, ampollas hemorrágicas, úlceras con bordes isquémicos, lesiones de aspecto equimótico y petequial y sialoadenitis, por lo que se sugiere que éstas pueden ser de muy baja frecuencia y aún se desconoce si tienen algún valor pronóstico o si ocurren en etapas específicas de la enfermedad. De manera similar a lo observado con pacientes VIH positivos, cabe esperar también que la respuesta inmunológica pudiese determinar la expresión

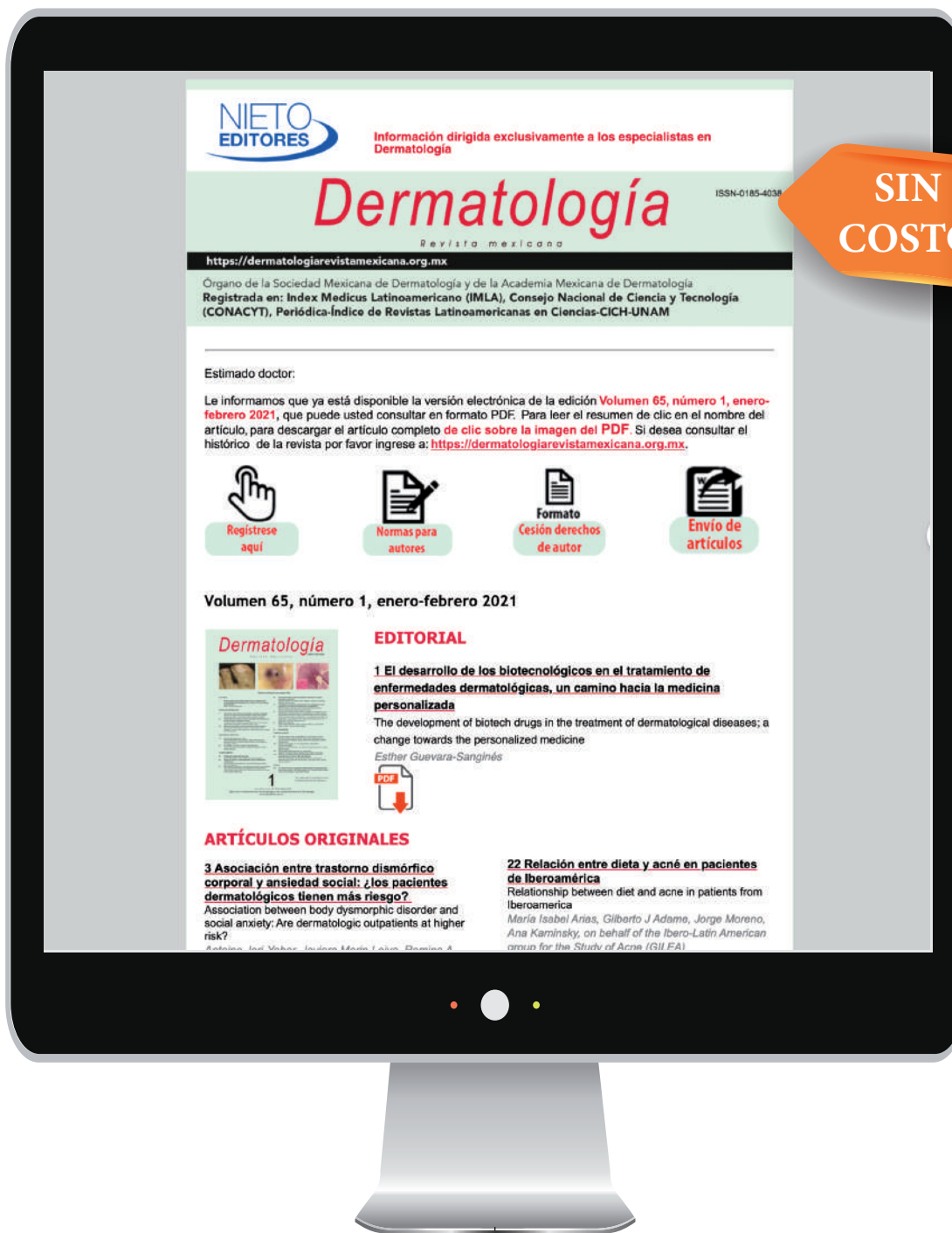de las diversas manifestaciones bucales en los pacientes infectados por SARS-CoV-2, pero hasta en tanto no sea posible realizar el examen estomatológico completo a todos los enfermos y contar con criterios diagnósticos claros y bien consensuados, la respuesta dependerá de los trabajos colaborativos.

Hoy sabemos que el tropismo del SARS-CoV-2 por receptores ECA-2 en las glándulas salivales favorece la descarga de grandes cantidades del virus en saliva, lo que convierte a este fluido en un agente potencialmente patogénico para lesiones bucales y en transmisor de la enfermedad, y a la estomatología en una profesión con

elevado riesgo de infección si no se aplican las lecciones aprendidas en pandemias previas, cuando el conocimiento generado de los mecanismos de transmisión de enfermedades a través de sangre y saliva, especialmente hepatitis B y enfermedad por VIH dio lugar al enorme desarrollo de los diversos métodos y equipos de protección profesional que hoy utilizamos de manera rutinaria y nos permiten enfrentar en mejores condiciones el retorno gradual a la actividad asistencial, elemento fundamental para desarrollar investigación que permita conocer de manera más clara la patogénesis de las alteraciones bucales asociadas con esta nueva enfermedad.



# ¿Ya recibe la revista en su correo electrónico?



SIN  
COSTO

Puede registrarse en la siguiente liga:  
<https://bit.ly/3utW3XA> ó escanear el código QR.

Aviso de privacidad:  
<https://dermatologiarevistamexicana.org.mx/aviso-de-privacidad/>



# Caracterización de pacientes con diagnóstico de vasculitis cutáneas que consultan en el servicio de dermatología de dos instituciones de alta complejidad de la ciudad de Medellín, Colombia

## *Characterization of patients diagnosed with cutaneous vasculitis who consult in the dermatology service of two institutions of high complexity in Medellin, Colombia.*

Daniel Alberto Vásquez-Hincapié,<sup>1</sup> Lina María Martínez-Sánchez,<sup>2</sup> Lucelly López-López,<sup>3</sup> Lina María Rodríguez-Molina,<sup>4</sup> Gabriela Coronado-Magalhães,<sup>5</sup> Laura Herrera-Almanza,<sup>5</sup> Alejandra Morales-Montoya,<sup>5</sup> Juan Diego Villegas-Álzate,<sup>5</sup> Laura Isabel Jaramillo-Jaramillo,<sup>6</sup> Verónica Molina-Vélez<sup>4</sup>

### Resumen

**ANTECEDENTES:** Las vasculitis leucocitoclásticas son un grupo de vasculitis de pequeños vasos y representan la vasculitis cutánea más frecuente en las consultas dermatológicas.

**OBJETIVO:** Caracterizar clínica y epidemiológicamente los pacientes diagnosticados con vasculitis leucocitoclástica que consultan en el servicio de dermatología de dos instituciones de alta complejidad de la ciudad de Medellín, Colombia.

**MATERIALES Y MÉTODOS:** Estudio observacional, descriptivo, retrospectivo, efectuado de 2014 a 2018, que incluyó las historias clínicas de pacientes que cumplían con los criterios de elegibilidad; se realizó un muestreo no probabilístico de casos consecutivos.

**RESULTADOS:** Se incluyeron 100 pacientes de los que el 71% eran del sexo femenino. En los antecedentes patológicos se observó que el 9, 7, 6 y 4% tenían diagnóstico de lupus, artritis, síndrome antifosfolípido y síndrome de Sjögren, respectivamente. En los antecedentes farmacológicos los principales medicamentos reportados fueron los inmunosupresores con un 58%, entre los que destacaron los esteroides con un 33%. Las lesiones dermatológicas principales fueron maculopapulares (33%), habones (16%) y úlceras (15%).

**CONCLUSIONES:** Entre los diversos antecedentes patológicos existentes los principales son las enfermedades autoinmunitarias, lo que debe tenerse en cuenta para establecer el diagnóstico y una relación causal.

**PALABRAS CLAVE:** Vasculitis leucocitoclástica; vasculitis de pequeños vasos; vasculitis cutánea; autoinmunidad; enfermedades del colágeno.

### Abstract

**BACKGROUND:** Leukocytoclastic vasculitis is a group of small vessel vasculitis and is the most common cutaneous vasculitis in dermatology.

<sup>1</sup> Médico epidemiólogo, Hospital Pablo Tobón Uribe, Medellín, Colombia.

<sup>2</sup> Bacterióloga, Esp, MSc, Grupo de Investigación Medicina Interna.

<sup>3</sup> PhD. Docente.

<sup>4</sup> Dermatóloga.

<sup>5</sup> Estudiante de Medicina.

<sup>6</sup> MD.

Escuela de Ciencias de la Salud, Facultad de Medicina, Universidad Pontificia Bolivariana, Medellín, Colombia.

**Recibido:** junio 2020

**Aceptado:** septiembre 2020

### Correspondencia

Daniel Alberto Vásquez Hincapié  
daniel\_vasquez87@yahoo.com

**Este artículo debe citarse como:** Vásquez-Hincapié DA, Martínez-Sánchez LM, López-López L, Rodríguez-Molina LM, et al. Caracterización de pacientes con diagnóstico de vasculitis cutáneas que consultan en el servicio de dermatología de dos instituciones de alta complejidad de la ciudad de Medellín, Colombia. Dermatol Rev Mex. 2021; 65 (2): 123-128.

<https://doi.org/10.24245/dermatol-revmex.v65i2.5586>

**OBJECTIVE:** To characterize clinically and epidemiologically patients diagnosed with leukocytoclastic vasculitis who consult in the dermatology service in two highly complex institutions in Medellín, Colombia.

**MATERIALS AND METHODS:** A retrospective descriptive observational study was done from 2014 to 2018, which included the medical records of patients who met the eligibility criteria, a non-probabilistic sampling of consecutive cases was done.

**RESULTS:** One hundred patients were included in this study, of which 71% were female. About the pathological history, 9%, 7%, 6% and 4% were diagnosed with lupus, arthritis, antiphospholipid syndrome and Sjögren's syndrome, respectively. In the pharmacological history, the main drugs reported were immunosuppressants with 58%, among which the administration of steroids stood out with 33%. The main dermatological lesions were maculopapular (33%), hives (16%) and ulcers (15%).

**CONCLUSIONS:** Autoimmune diseases are the most important related illnesses for establishing the diagnosis and a causal relationship.

**KEYWORDS:** Leukocytoclastic vasculitis; Small vessel vasculitis; Cutaneous vasculitis; Autoimmunity; Collagen diseases.

## ANTECEDENTES

Las vasculitis leucocitoclásticas son un grupo de vasculitis de pequeños vasos que constituyen un proceso clínico e histopatológico definido por la existencia de infiltrados inflamatorios con predominio de neutrófilos que se degranulan liberando desechos nucleares, conocidos también como polvillo nuclear, principalmente en vénulas poscapilares, aunque también pueden afectar arteriolas y capilares produciendo necrosis fibrinoide de las mismas.<sup>1</sup>

La vasculitis leucocitoclástica es la vasculitis cutánea más frecuente en las consultas dermatológicas,<sup>2</sup> con incidencia anual variable de 30 casos por millón a 45 por millón en todo el mundo. La distribución entre sexos es similar y puede afectar a cualquier edad, con un pico a los 48.5 años.<sup>3</sup>

Las vasculitis leucocitoclásticas pueden ser primarias o secundarias a otras enfermedades,

como las causadas por agentes infecciosos (15-20%), enfermedades inflamatorias (15-20%), medicamentos (10-15%) y neoplasias (5%) o incluso idiopáticas en hasta un 55% de los casos.<sup>4</sup> Sus manifestaciones clínicas son principalmente cutáneas, la más común es la púrpura palpable en los miembros inferiores.<sup>5</sup> También pueden causar síntomas constitutivos y sistémicos, como artralgias, alteraciones gastrointestinales, oftalmológicas y renales; estas últimas son las más comunes.<sup>6</sup>

Su diagnóstico suele ser tardío y es predominantemente clínico, de ahí la importancia de una buena historia clínica que indague los antecedentes patológicos, infecciosos, consumo de medicamentos o drogas de abuso y un examen físico completo para establecer si la afectación es únicamente en la piel.<sup>3,7</sup> La biopsia de las lesiones confirma el diagnóstico, pero siempre deben descartarse enfermedades sistémicas con ayuda de otros estudios paraclínicos.<sup>2</sup> Con respecto al tratamiento, se ha evidenciado que

la respuesta tiende a ser variable, incluso con múltiples inmunomoduladores en monoterapia y en terapia combinada para tratar a los pacientes afectados con la enfermedad.<sup>3</sup>

El objetivo de este trabajo fue caracterizar clínica y epidemiológicamente los pacientes diagnosticados con vasculitis leucocitoclástica que consultan en el servicio de dermatología en dos instituciones de alta complejidad de la ciudad de Medellín, Colombia.

## MATERIALES Y MÉTODOS

Estudio observacional, descriptivo, retrospectivo, que incluyó las historias clínicas de todos los pacientes en quienes se sospechó diagnóstico de vasculitis leucocitoclásticas y que fueron atendidos en el servicio de dermatología de dos instituciones de alta complejidad de Medellín, Colombia, de 2014 a 2018, y se excluyeron las historias clínicas que no contaban con más de tres variables de interés, como edad, sexo, nivel de educación, estrato socioeconómico, ocupación, signos y síntomas, antecedentes patológicos y farmacológicos, subtipo de vasculitis, ayudas diagnósticas, patrón inmunológico por inmunofluorescencia y existencia o no de alteración sistémica concomitante. Se realizó un muestreo no probabilístico de casos consecutivos.

### Proceso de recolección de la información

Para la recolección de la información de las historias clínicas de los pacientes se utilizó un formulario físico diseñado por el grupo de investigadores, a través del cual se realizó la recopilación de las variables clínicas y sociodemográficas.

### Análisis estadístico

La información recolectada fue digitada en una base de datos con validación de variables

buscando disminuir los posibles sesgos. Se realizó una revisión periódica de los registros que permitiera verificar la calidad de la información obtenida. El análisis se llevó a cabo a través del programa SPSS versión 24, para las variables cualitativas (sexo, antecedentes personales, antecedentes farmacológicos, hallazgos dermatológicos, manifestaciones clínicas, patrón inmunológico y hallazgos histológicos) se usaron frecuencias absolutas y relativas, para las cuantitativas (edad) se usó media con desviación y para las que no tenían distribución normal se evaluó mediana y rangos intercuartílicos.

### Consideraciones éticas

Según la resolución 008430 de 1993 del Ministerio de Salud de Colombia, este trabajo constituye una investigación sin riesgo, puesto que no se realizaron intervenciones en la muestra del estudio. Adicionalmente, para la ejecución de esta investigación se obtuvo previamente el aval ético de las instituciones hospitalarias.

## RESULTADOS

En este estudio se incluyeron 100 pacientes de los que el 71% (n = 71) eran del sexo femenino, con media de edad de 37.7 años.

Respecto a los antecedentes personales encontrados en la población de estudio los principales fueron las enfermedades autoinmunitarias con un 49% (n = 49), entre las que las vasculitis representaron el 19% (n = 19). **Cuadro 1**

Entre los antecedentes farmacológicos los principales medicamentos reportados en la historia clínica fueron los inmunosupresores con un 58% (n = 58), de los que se destacaron los esteroides con un 33% (n = 33). **Cuadro 2**

En cuanto a los hallazgos dermatológicos, los principales fueron las lesiones maculopapulares

**Cuadro 1.** Antecedentes personales de los 100 pacientes

Antecedentes*	Porcentaje
Autoinmunitarios	49
Vasculitis	19
Vasculitis leucocitoclástica	4
Vasculitis no especificada	4
Arteritis de Takayasu	2
Enfermedad de Wegener	2
Arteritis de células gigantes	1
Poliarteritis nodosa	1
Vasculitis crioglobulinémica	1
Síndrome de Behcet	1
Vasculitis hipocomplementémica	1
Vasculitis linfocítica	1
Vasculitis inducida por cocaína	1
Lupus eritematoso sistémico	9
Artritis reumatoide	7
Síndrome antifosfolípido	6
Síndrome de Sjögren	4
Esclerodermia	2
Crioglobulinemia	1
Eritema nodoso	1
Cardiovasculares	24
Endocrinológicos	13
Infeciosos	10
Enfermedad renal	8
Malignidades hematológicas	3
Metabólicos	3

\* No son excluyentes.

con un 33% (n = 33), éstas y otras se encontraron en los miembros inferiores en un 78% (n = 78), seguidos de los miembros superiores con el 44% (n = 44), el abdomen en el 17% (n = 17), la espalda con el 13% (n = 13) y el sistema genitourinario en el 6% (n = 6%). **Cuadro 3**

La principal manifestación clínica fue la afectación articular en el 29% (n = 29); el 19% (n = 19) de los pacientes tuvo fiebre y el 8% (n = 8) afectación gastrointestinal.

**Cuadro 2.** Antecedentes farmacológicos de los 100 pacientes

Medicamento*	Porcentaje
Inmunosupresores	58
Antihipertensivos	34
Antimicrobianos	30
Drogas de abuso	18
Hipoglucemiantes	15
Complementos nutricionales	12
Hipolipemiantes	5
Analgésicos	4
Anticuerpos monoclonales	3
Anticoagulantes	2

\* No son excluyentes.

**Cuadro 3.** Lesiones dermatológicas encontradas en los 100 pacientes

Tipo de lesiones*	Porcentaje
Lesiones maculopapulares	33
Habones	16
Úlceras	15
Púrpura palpable	12
Lesión eritematosa	10
Petequias	9
Lesiones necróticas	9
Placas	9
Púrpura	6
Ampollas	6
Nódulos	5
Vesículas	3
Hemorragia en astilla en lecho ungueal	2
Livedo reticularis	2
Pústulas	2
Telangiectasias	1
Descamación	1
Lesión urticarial	1

\* No son excluyentes.

De acuerdo con el patrón inmunológico, los principales anticuerpos encontrados fueron los

ANA y ENA con un 20% (n = 20) en cada caso.

#### Cuadro 4

Respecto al hallazgo histológico, la vasculitis leucocitoclástica fue el patrón reportado con mayor frecuencia con un 15% (n = 15), seguido por vasculitis urticarial con un 3% (n = 3) y vasculopatía oclusiva con un 3% (n = 3); el 39% (n = 39) de los pacientes no tenían este registro en la historia clínica.

### DISCUSIÓN

Como se mencionó anteriormente, la vasculitis leucocitoclástica es una enfermedad autoinmunitaria que afecta pequeños vasos y tiene múltiples causas; sus manifestaciones clínicas pueden limitarse a la piel o ser sistémicas.<sup>3</sup>

En el trabajo realizado por Chanussot y su grupo<sup>4</sup> en pacientes con diagnóstico clínico de vasculitis, se observó predominio del sexo femenino con un 71.8% y media de edad de 37.75 años, lo que coincide con los resultados obtenidos en este estudio con 71% y 37.7 años para las mis-

mas variables. El trabajo realizado por Bouiller y colaboradores<sup>8</sup> en un grupo de pacientes con el mismo diagnóstico reportó edad promedio de 60.4 años y 57 pacientes del sexo masculino, mientras que Fathallah y su grupo<sup>9</sup> reportaron edad promedio de 40.84 años y predominio del sexo femenino con un 69.3%.

En cuanto a las manifestaciones sistémicas, el 19% de los pacientes tuvo fiebre y el 8% afectación gastrointestinal, en comparación con el 28.6% y 9.8% informado por Bouiller y su grupo<sup>8</sup> para las mismas variables.

Respecto a los hallazgos dermatológicos, los principales fueron las lesiones maculopapulares (33%), habones (16%) y úlceras (15%), en comparación con el estudio de Bouiller y su grupo,<sup>8</sup> en el que predominaron las lesiones purpúricas, ulcerosas y urticariales en 74.1, 14.3 y 9.8%, respectivamente. Mientras que Chanussot y colaboradores<sup>4</sup> reportaron un 69% de lesiones purpúricas, 60% de lesiones maculares y 16% ulcerosas; en los tres estudios se observa que las lesiones ulcerosas destacan entre las principales.

La distribución de las lesiones en la piel fue principalmente en los miembros inferiores, como lo reportan Fathallah y colaboradores,<sup>9</sup> este estudio, Bouiller y su grupo<sup>8</sup> y Chanussot y colaboradores<sup>4</sup> con 84.6, 78, 70.5 y 69%, respectivamente.

De acuerdo con el patrón inmunológico, Bouiller y su grupo<sup>8</sup> encontraron el C-ANCA positivo en 10 de 87 y P-ANCA en 1 de 87 pacientes, mientras que en este estudio se encontraron positivos en 4 de 100 y 5 de 100 pacientes, respectivamente.

En los antecedentes patológicos el 19% de los pacientes tiene antecedente de algún tipo de vasculitis, las más comunes son la vasculitis leucocitoclástica y la arteritis de Takayasu.

**Cuadro 4.** Patrón inmunológico en los 100 pacientes

Anticuerpo*	Porcentaje
Anticuerpos antinucleares (ANA)	20
Anticuerpos nucleares extractables (anti-ENA)	20
Anticuerpo contra ácido desoxirribonucleico (anti-DNA)	7
Anticuerpos anticardiolipinas	5
Anticuerpos anticitoplasma de neutrófilos protoplasmática (P-ANCA)	5
Anticuerpos anticitoplasma de neutrófilos citoplasmática (C-ANCA)	4
Factor reumatoide (FR)	3
Crioglobulinas	1
Anticuerpos mieloperoxidasa (anti-MPO)	1

\* No son excluyentes.

Ochoa y su grupo<sup>10</sup> encontraron que la arteritis de Takayasu es la variante más reportada del promedio de vasculitis en Colombia, al igual que en Brasil y México; su estudio evaluó 857 casos de vasculitis primaria en Colombia y se encontró que la arteritis de Takayasu fue la más frecuente con un 13.3% (114 casos), lo que puede sugerir que éste es un antecedente importante frecuentemente encontrado en nuestra población. Mientras que Chanussot y colaboradores<sup>4</sup> encontraron que los principales antecedentes en pacientes adultos con diagnóstico de vasculitis cutánea fueron enfermedades autoinmunitarias, las más comunes son la púrpura de Schönlein-Henoch, el lupus eritematoso sistémico y la vasculitis paraneoplásica, lo que se asemeja a los resultados de este estudio, que encontró que el 49% de los pacientes con vasculitis leucocitoclástica tenían antecedente de alguna enfermedad autoinmunitaria, las más comunes fueron el lupus eritematoso sistémico (9%) y la artritis reumatoide (7%).

## CONCLUSIONES

La vasculitis leucocitoclástica es la vasculitis más común en el servicio de dermatología, su causa es variable y se relaciona principalmente con enfermedades autoinmunitarias y con el consumo de medicamentos. Como se reportó en este estudio, se distingue por diversas lesiones cutáneas; sin embargo, puede causar afectación sistémica. Los resultados obtenidos concuerdan con lo descrito en la bibliografía en cuanto a la edad de aparición, sexo y manifestaciones. Los hallazgos obtenidos en este estudio son de gran importancia para nuestra comunidad porque esta enfermedad es poco estudiada y, debido a

sus manifestaciones, es un grave problema de salud. Al tratarse de un trabajo retrospectivo, se encontró falta de información para explorar profundamente la caracterización, lo que representa la principal limitación.

## REFERENCIAS

1. Casano V, Fernández C, Ibero I. Vasculitis leucocitoclásticas. En: Belmonte MA, Castellano JA, et al. Ibáñez & Plaza asociados SI. Enfermedades reumáticas: Actualización SVR Vol. 2. Sociedad Valenciana de Reumatología, 2013; 289-98.
2. Moreno M, Palma D, Peñas E, Martínez A, et al. Vasculitis leucocitoclástica e infección. A propósito de un caso. *Reumatol Clin* 2017; 13 (5): 297-98.
3. Hernández-López A, Panigua-Tapia MU, Cortés-Rojo C, Rodríguez-Orozco AR. Vasculitis leucocitoclástica (vasculitis por hipersensibilidad). *Med Int Méx* 2019; 35 (2): 251-67. doi. 10.24245/mim.v35i2.2351.
4. Chanussot-Deprez C, Vega-Memije M, Flores-Suárez L, Ríos-Romero C, et al. Etiología de las vasculitis cutáneas: utilidad de una aproximación sistémica. *Gac Med Mex* 2018; 154: 62-7. doi. 10.24875/GMM.17002773.
5. Sunderkötter C, Bonsmann G., Sindrilaru A, Luger T. Management of leukocytoclastic vasculitis, *J Dermatol Treat* 2005; 16: 4, 193-206. doi. 10.1080/09546630500277971.
6. Aounallah A, Arouss A, Ghariani N, Saidi W, et al. Cutaneous leukocytoclastic vasculitis: about 85 cases. *Pan Afr Med J* 2017; 26: 138. doi. 10.11604/pamj.2017.26.138.9721.
7. Carlson J, Cavaliere L, Grant-Kels J. Cutaneous vasculitis: diagnosis and management. *Clin Dermatol* 2006; 24: 414.
8. Bouiller K, Audia S, Devilliers H, Collet E, et al. Etiologies and prognostic factors of leukocytoclastic vasculitis with skin involvement: A retrospective study in 112 patients. *Medicine (Baltimore)* 2016; 95 (28): e4238. doi. 10.1097/MD.0000000000004238.
9. Fathallah N, Ouni B, Mokni S, Baccouche K, et al. Vascularites médicamenteuses: à propos d'une série de 13 cas. *Thérapie* 2018; 74 (3): 344-54. doi. 10.1016/j.therap.2018.07.005.
10. Ochoa C, Ramírez F, Gerardo, Quintana G, et al. Epidemiología de las vasculitis primarias en Colombia y su relación con lo informado para Latinoamérica. *Rev Colomb Reumatol* 2009; 16 (3): 248-263.

# Concordancia entre datos clínicos y patológicos del carcinoma queratinocítico

## *Concordance between clinical and pathological data of keratinocyte carcinoma.*

Edgar Abraham González-Mondragón,<sup>1</sup> Diana Elizabeth Medina-Castillo<sup>2</sup>

### Resumen

**ANTECEDENTES:** Según la Organización Mundial de la Salud, uno de cada tres pacientes con diagnóstico de cáncer tiene cáncer cutáneo.

**OBJETIVOS:** Describir los aspectos epidemiológicos del carcinoma queratinocítico en la población de los servicios de Dermatología y Patología del Hospital General Regional núm. 220 General José Vicente Villada del IMSS, Toluca, México, y determinar la concordancia clínico-patológica de estas lesiones.

**MATERIALES Y MÉTODOS:** Estudio transversal, retrospectivo, descriptivo y observacional realizado con el registro de los pacientes con biopsia que acudieron al Servicio de Dermatología del 1 de enero al 31 de diciembre de 2013. Se utilizó estadística descriptiva y análisis de concordancia kappa para la validación de los resultados.

**RESULTADOS:** Se incluyeron 98 expedientes clínicos con un total de 104 lesiones sospechosas. El 78% de las lesiones fueron carcinoma basocelular, el 16% carcinoma epidermoide y el 6% lesiones benignas. Fue más frecuente en el sexo femenino (51%) y el grupo de edad más afectado fue el mayor de 70 años (50%). La concordancia clínico-patológica del carcinoma queratinocítico tuvo un coeficiente kappa de 0.7074, un grado bueno.

**CONCLUSIONES:** El carcinoma queratinocítico sigue siendo la neoplasia más frecuente en México. Por el grado de concordancia bueno obtenido se deduce un adecuado adiestramiento y preparación de los médicos que establecen el diagnóstico clínico y el abordaje terapéutico.

**PALABRAS CLAVE:** Cáncer de piel; carcinoma basocelular; carcinoma espinocelular.

### Abstract

**BACKGROUND:** According to the World Health Organization, one of three patients diagnosed with cancer has skin cancer.

**OBJECTIVES:** To describe the epidemiological aspects of keratinocyte carcinoma in the population of the Dermatology and Pathology services of the General Regional Hospital of IMSS No. 220 General José Vicente Villada, Toluca, Mexico, and to determine the clinical-pathological concordance of these lesions.

**MATERIALS AND METHODS:** A cross-sectional, retrospective, descriptive and observational study with the registry of patients with biopsy who attended the Dermatology Service from January 1 to December 31, 2013. Descriptive statistics and kappa concordance analysis were used for the validation of the results.

**RESULTS:** Ninety-eight clinical files were included with a total of 104 suspicious lesions. 78% of the lesions were basal cell carcinoma, 16% squamous cell carcinoma and 6% benign lesions. It was more frequent in the female sex (51%) and the most affected age group was older than 70 years (50%). The clinicopathological concordance of keratinocytic skin cancer had a kappa coefficient of 0.7074, a good grade.

<sup>1</sup> Residente de tercer año de Dermatología Pediátrica, Hospital Infantil de México Federico Gómez, Ciudad de México.

<sup>2</sup> Consulta privada de Dermatología.

**Recibido:** septiembre 2020

**Aceptado:** septiembre 2020

### Correspondencia

Edgar Abraham González Mondragón  
abram\_89@hotmail.com

**Este artículo debe citarse como:** González-Mondragón EA, Medina-Castillo DE. Concordancia entre datos clínicos y patológicos del carcinoma queratinocítico. Dermatol Rev Mex. 2021; 65 (2): 129-137. <https://doi.org/10.24245/dermatol-revmex.v65i2.5587>



**CONCLUSIONS:** *Keratinocyte carcinoma continues to be the most frequent neoplasm in Mexico. Due to the good degree of agreement obtained, an adequate training and preparation of the doctors who carry out the clinical diagnosis and the therapeutic approach is deduced.*

**KEYWORDS:** *Skin cancer; Basal cell carcinoma; Squamous carcinoma.*

## ANTECEDENTES

Según la Organización Mundial de la Salud, cada año se registran 2 a 3 millones de casos de cáncer de piel queratinocítico y uno de cada tres pacientes con diagnóstico de cáncer tiene cáncer cutáneo.<sup>1,2</sup> En México, el Registro Histopatológico de Neoplasias Malignas reportó 106,238 tumores malignos en 2006, de los que el 14.7% correspondió a la piel, ocupando el primer lugar en frecuencia entre todas las neoplasias malignas.<sup>3</sup> Sin embargo, no todos los laboratorios están dados de alta en el Registro Histopatológico de Neoplasias Malignas y un número indeterminado de casos es tratado sin estudio histopatológico confirmatorio; además, es probable que un grupo de pacientes no acuda a atención médica.<sup>4,5</sup>

La Gaceta Mexicana de Oncología reportó una tasa de mortalidad del cáncer de piel de 1.4 por 100,000 habitantes en 2015.<sup>6</sup> En 2016 la Unidad Médica de Alta Especialidad del Hospital de Oncología del Centro Médico Nacional Siglo XXI del Instituto Mexicano del Seguro Social colocó al cáncer de piel como el cuarto y quinto más frecuente en hombres y en mujeres, respectivamente.<sup>7</sup>

El carcinoma queratinocítico incluye al carcinoma basocelular, que representa el 65-74% del cáncer de piel, y al carcinoma epidermoide, que representa el 14-23%.<sup>8</sup> Los principales factores

de riesgo de esta enfermedad son la exposición a radiación UVB, radioterapia, fototipos claros de piel (Fitzpatrick I-IV), inmunosupresión prolongada, infección por algunos tipos de virus, como el VPH y VIH, y ciertos síndromes o trastornos genéticos.<sup>9</sup>

Para establecer el diagnóstico clínico correcto es necesario conocer la morfología de las principales variantes clínicas y posteriormente el diagnóstico histológico servirá de base para la toma de decisiones terapéuticas, iniciar oportunamente el tratamiento y mejorar el pronóstico del paciente.<sup>10</sup>

Varios estudios en México caracterizan los aspectos epidemiológicos del cáncer de piel en diferentes centros hospitalarios y sólo dos determinan la concordancia clínico-patológica de los tumores malignos. El primero fue realizado en 2003 por el Centro Dermatológico Pascua; sin embargo, no tiene análisis de concordancia kappa, por lo que no se considera estadísticamente significativo.<sup>11</sup> El segundo fue realizado en el Hospital General Dr. Manuel Gea González en 2007, encontrando una concordancia muy buena-perfecta para el carcinoma basocelular y adecuada para el carcinoma espinocelular.<sup>10</sup>

El cáncer de piel es un problema de salud pública con repercusiones económicas, sociales y psicológicas en los pacientes, con el consecuente

deterioro de la calidad de vida. Se estima que la incidencia mundial se incrementará de forma importante en las próximas décadas, lo que supondrá una considerable carga adicional para los sistemas de salud y de costos para la atención sanitaria. Por tanto, es importante conocer la concordancia clínico-patológica y los aspectos epidemiológicos en México, y en específico en nuestro centro hospitalario, porque no existe un estudio que trate este aspecto.

El objetivo de este estudio es describir los aspectos epidemiológicos del carcinoma queratinocítico en la población del Hospital General Regional núm. 220 General José Vicente Villada del IMSS en casos confirmados histopatológicamente por los servicios de Dermatología y de Patología, así como determinar la concordancia clínico-patológica de estas lesiones.

## MATERIALES Y MÉTODOS

Estudio retrospectivo, descriptivo, transversal y observacional, en el que se incluyeron los registros de pacientes que acudieron al servicio de Dermatología del 1 de enero al 31 de diciembre de 2013 con toma de biopsia de la lesión dermatológica, así como las biopsias registradas en el servicio de Patología. Los criterios de inclusión fueron todos los expedientes de pacientes con diagnóstico de carcinoma queratinocítico, tanto del servicio de Dermatología como del de Patología del Hospital General Regional núm. 220 General José Vicente Villada del IMSS, sin importar la estirpe histológica, que contaran con los siguientes datos: sexo, edad, fototipo, topografía, tiempo de evolución, diagnóstico clínico y tipo histológico de carcinoma. Se excluyeron los casos de los pacientes que no cumplieran los criterios de inclusión o cuando los datos registrados fueron dudosos o erróneos. Se utilizó estadística descriptiva y análisis de concordancia kappa para la validación de los resultados. El análisis de concordancia se valoró según los

márgenes propuestos por Landis y Koch con los siguientes criterios: < 0: sin acuerdo; 0.1-0.2: insignificante; 0.21-0.4: bajo; 0.41-0.6: moderado; 0.61-0.8: bueno; 0.81-1: muy bueno.

## RESULTADOS

Se revisaron 98 expedientes de pacientes en el periodo de estudio, que cumplieron con los criterios de inclusión; encontrando un total de 104 lesiones con resultado de estudio histopatológico.

Los diagnósticos clínicos por orden de frecuencia fueron: carcinoma basocelular en el 83% (n = 86), carcinoma epidermoide en el 16% (n = 17) y lesiones sospechosas en el 1% (n = 1).

Las variantes clínicas encontradas de carcinoma basocelular fueron la nodular en el 48% (n = 41), pigmentada en el 22% (n = 19), superficial en el 9.3% (n = 8), plano cicatricial en el 6.9% (n = 6), morfeiforme en el 5.8% (n = 5), pseudoquístico en el 4.6% (n = 4), ulcerado en el 2.3% (n = 2) y vegetante en el 1.1% (n = 1).

**Cuadro 1** Las variantes clínicas encontradas del carcinoma epidermoide fueron la superficial *in situ* o enfermedad de Bowen en el 71% (n = 12), ulcerada en el 23% (n = 4) y verrugosa en el 6% (n = 1). **Cuadro 2**

**Cuadro 1.** Distribución de carcinoma basocelular de acuerdo con el diagnóstico clínico

Carcinoma basocelular	Porcentaje
Nodular	48
Pigmentado	22
Superficial	9.3
Plano cicatricial	6.9
Morfeiforme	5.8
Pseudoquístico	4.6
Ulcerado	2.3
Vegetante	5.8

**Cuadro 2.** Distribución de carcinoma epidermoide de acuerdo con el diagnóstico clínico

Carcinoma epidermoide	Porcentaje
Superficial	71
Ulcerado	23
Verrugoso	6

En la frecuencia por tipo de cáncer en relación con el sexo se encontró que para el carcinoma basocelular el grupo de mujeres representó el 41% (n = 42) y el de hombres el 43% (n=44), mientras que para el carcinoma epidermoide el grupo de mujeres representó el 10% (n = 10) y el de hombres el 7% (n = 7). De los 98 pacientes, el 96% tenían solamente una lesión (n = 94), el 3% tenía 2 lesiones (n = 3) y el 1% tenía 4 lesiones (n = 1).

El 70% (n = 73) de las lesiones tuvieron un tamaño menor a 20 mm y el 30% (n = 31) fueron mayores de 20 mm.

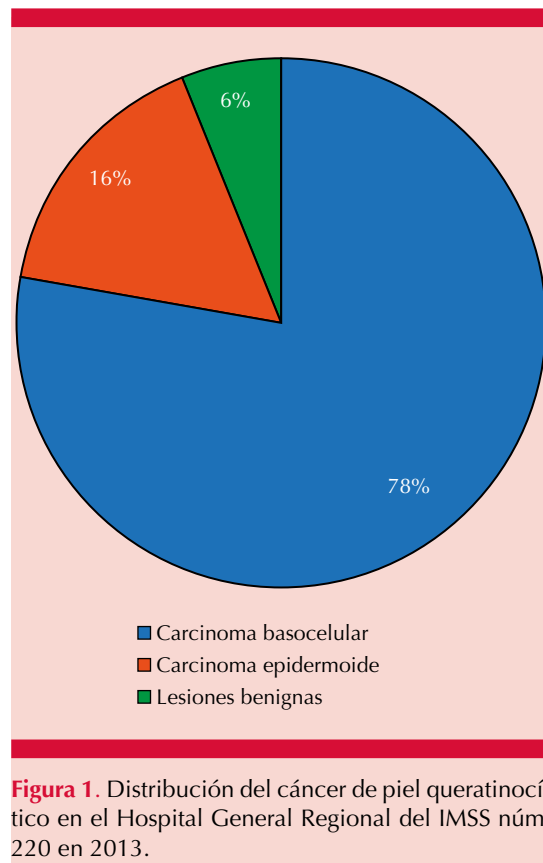
El tiempo promedio de evolución de las lesiones desde su aparición hasta su diagnóstico fue de 7 a 12 meses en el 37% (n = 38), de 13-24 meses en el 30% (n = 31), más de 24 meses en el 18% (n = 19) y de 0-6 meses en el 15% (n = 16).

La distribución por edad fue de 50% (n = 49) en el grupo mayor de 70 años, del 30% (n = 30) en el grupo de 56 a 70 años, del 15% (n = 15) el grupo de 40 a 55 años y del 5% (n = 4) en menores de 40 años.

La distribución por topografía fue en la cara del 63% (n = 66), la piel cabelluda en el 14% (n = 15), el tronco y el cuello en el 8% (n = 8) cada uno y las extremidades en el 7% (n = 7). En la cara, la nariz fue la zona más afectada con 37% (n = 24), seguida de la frente y las mejillas con 16% (n = 11) cada uno, el pabellón auricular con 12% (n = 8), los párpados con 7% (n = 5),

los labios con 4% (n = 3), el mentón y la región temporal con 3% (n = 2) cada uno. El fototipo de piel más afectado fue el III con 72% (n = 71), seguido del fototipo IV con 19% (n = 19) y el fototipo II con 8% (n = 8).

De acuerdo con los resultados histopatológicos, el 78% (n = 81) correspondió a carcinoma basocelular, el 16% (n = 17) a carcinoma epidermoide y el 6% (n = 6) a lesiones benignas (**Figura 1**). Las variantes histológicas reportadas de carcinoma basocelular fueron el tipo sólido en el 80% (n = 65), morfeiforme en el 6% (n = 5), adenoideo en el 5% (n = 4), mixto en el 5% (n = 4) y micronodular en el 4% (n = 3) (**Cuadro 3**). Respecto al carcinoma epidermoide, las variantes histológicas reportadas fueron el tipo de células ahusadas en el 76% (n = 13), el tipo



**Figura 1.** Distribución del cáncer de piel queratinocítico en el Hospital General Regional del IMSS núm. 220 en 2013.

**Cuadro 3.** Distribución de carcinoma basocelular de acuerdo con el diagnóstico histológico

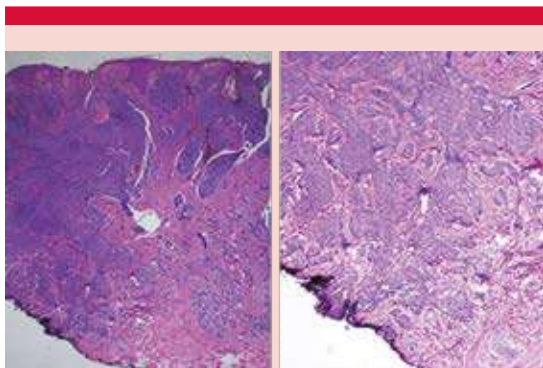
Carcinoma basocelular	Porcentaje
Sólido	80
Morfeiforme	6
Adenoideo	5
Mixto	5
Micronodular	4

acantolítico en el 18% (n = 3) y el tipo verrugoso en el 6% (n = 1). **Cuadro 4**

El nivel de concordancia clínico-patológica del carcinoma queratinocítico tuvo un índice kappa de 0.7074, con un total de 94 acuerdos y 10 desacuerdos. **Figura 2**

**Cuadro 4.** Distribución del carcinoma epidermoide de acuerdo con el diagnóstico histológico

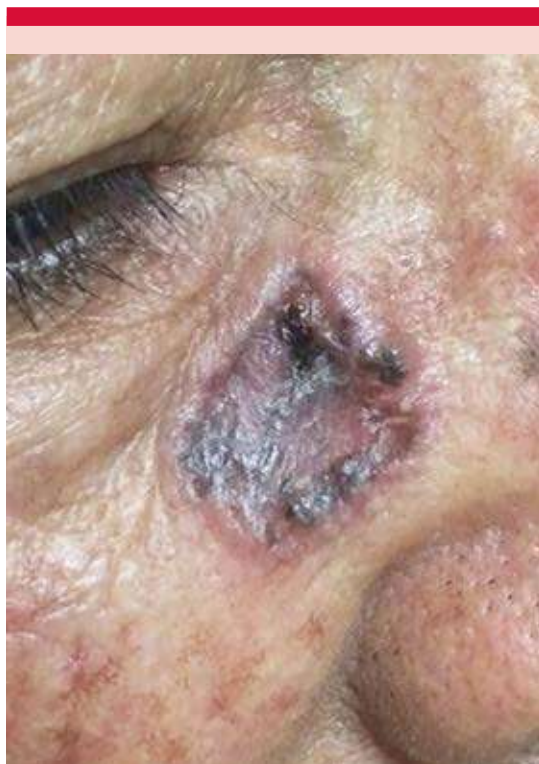Carcinoma epidermoide	Porcentaje
Células ahusadas	76
Acantolítico	18
Verrugoso	6



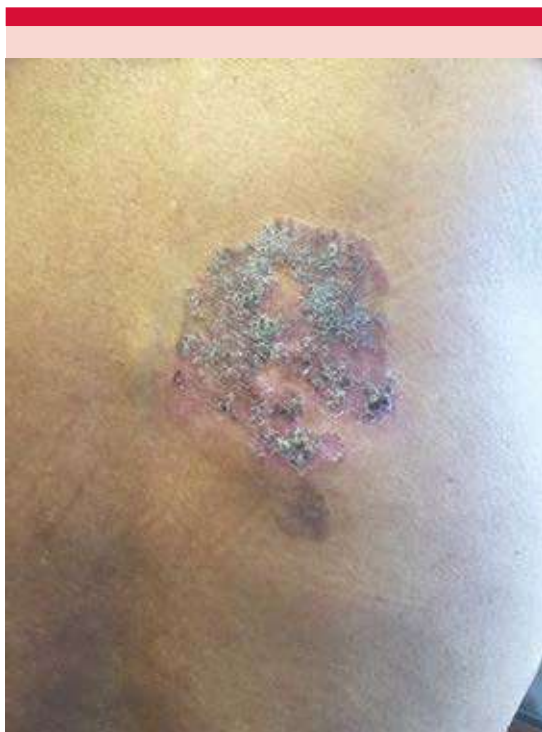**Figura 2.** Carcinoma basocelular nodular infiltrante. Microfotografía cortesía de la Dra. Guadalupe Rodríguez Patiño, dermatopatología.

## DISCUSIÓN

La neoplasia más frecuente en nuestra población fue el carcinoma basocelular representando el 78%, que corresponde a lo descrito por Restrepo-Arias y colaboradores en Colombia, lo que reflejan el problema de salud en América Latina y el mundo donde el carcinoma basocelular es el más frecuente y representa más de la mitad de los casos.<sup>12</sup> La variante clínica de carcinoma basocelular más frecuente fue la nodular (**Figura 3**), mientras que del carcinoma epidermoide fue la superficial *in situ* o enfermedad de Bowen (**Figura 4**). Estos hallazgos son similares a los encontrados por Verdugo-Castro y su grupo en Sinaloa, México, lo que demuestra el predominio de esta variedad en nuestro país.<sup>13</sup>



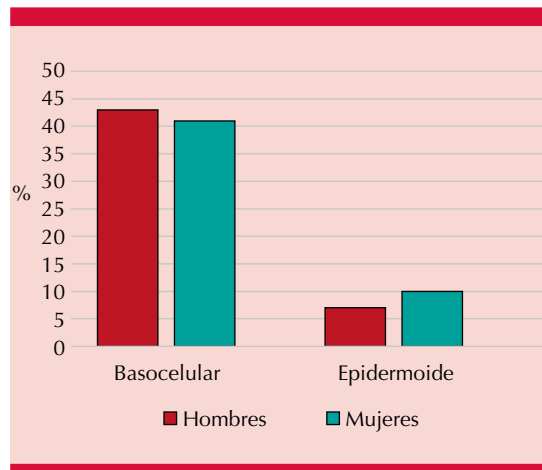
**Figura 3.** Carcinoma basocelular en la cara de una mujer de 71 años de edad.



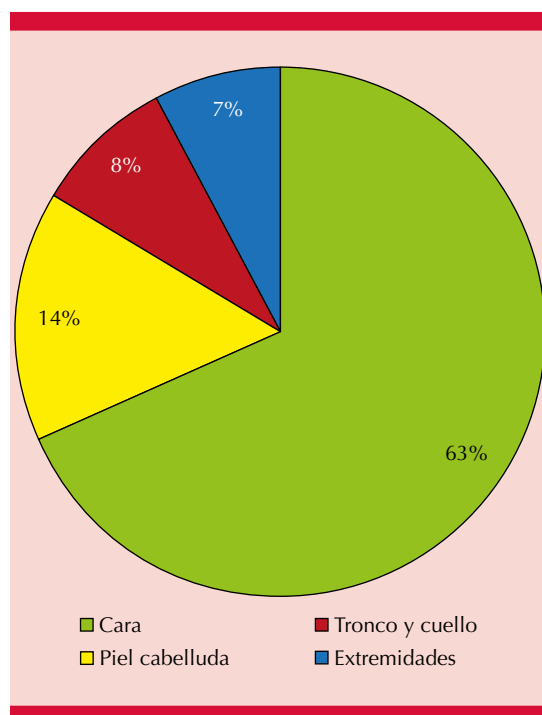
**Figura 4.** Carcinoma epidermoide *in situ* superficial en la espalda de un hombre de 73 años de edad.

La frecuencia de carcinoma basocelular fue ligeramente mayor en hombres que en mujeres, mientras que el carcinoma epidermoide fue mayor en mujeres (**Figura 5**). Esto contrasta con lo descrito por Alfaro-Sánchez y colaboradores, quienes encontraron predominio de mujeres en el carcinoma basocelular y predominio de hombres en el carcinoma epidermoide.<sup>14</sup>

En cuanto a la topografía, la zona más afectada fue la cara, seguida de la piel cabelluda (**Figura 6**), lo que concuerda con lo reportado por Tirado-Gómez y su grupo, constituyendo el 62% de los tumores malignos de cabeza y cuello.<sup>15</sup> La mayoría de los pacientes tenían sólo una lesión y el 70% de éstas eran menores a 20 mm. Respecto al tiempo de evolución de las lesiones encontramos que en la mayoría fue de 7 a 12 meses,



**Figura 5.** Comparación de las frecuencias por tipo de cáncer queratinocítico según el sexo.



**Figura 6.** Topografía del cáncer de piel queratinocítico.

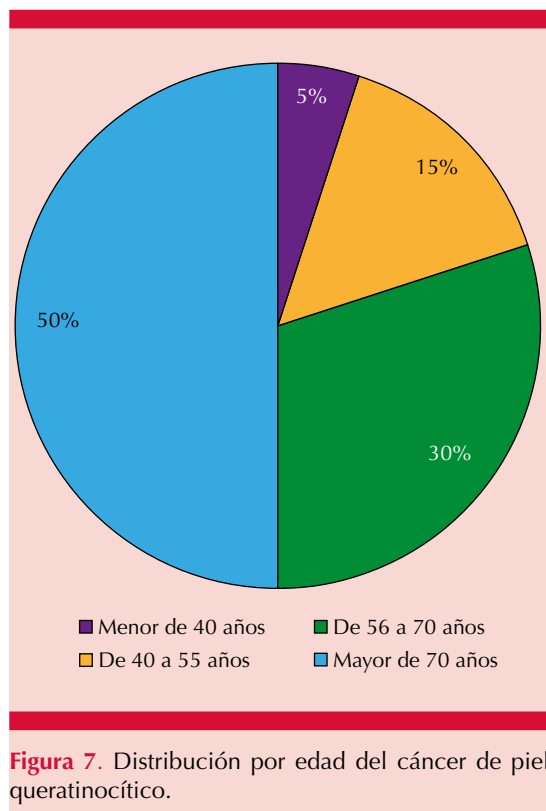
lo que es un tiempo más corto comparado con lo reportado por Chanussot-Depress y colaboradores, con intervalo de 3 meses a 40 años.<sup>16</sup>

El grupo de edad más afectado en hombres y en mujeres fue el de los mayores de 70 años (**Figura 7**), similar a lo reportado por Cuevas-González y su grupo, quienes encontraron mediana de edad de 67.1 años en los casos de carcinoma basocelular y de 76.7 años en los de carcinoma epidermoide.<sup>17</sup> El fototipo más afectado fue el III de Fitzpatrick, seguido del fototipo IV. En México hay muy pocos estudios que contemplen el fototipo cutáneo, entre los más importantes está el de Verdugo-Castro y colaboradores, que, al igual que el nuestro, contrasta con lo descrito en la bibliografía internacional al mencionar que el fototipo más afectado es el I y II, lo que sugiere que el comportamiento del cáncer de piel en México es distinto en relación con nuestro color de piel.<sup>13,18,19</sup>

La variante histológica más frecuente de carcinoma basocelular fue el tipo sólido y de carcinoma epidermoide fue el de células ahusadas. Encon-

tramos dos estudios en México<sup>13,14</sup> y uno en Argentina<sup>20</sup> donde se reporta como hallazgo de variante histológica más frecuente de carcinoma basocelular el tipo sólido; sin embargo, ninguno menciona la variedad histológica más frecuente de carcinoma epidermoide, por lo que este estudio es el primero en reportarla.

La concordancia entre datos clínicos y patológicos de carcinoma queratinocítico, de acuerdo con los márgenes propuestos por Landis y Koch, se consideró buena (**Cuadro 5**). Este resultado es similar al reportado por Grossi y colaboradores en Argentina con un coeficiente kappa de 0.74.<sup>21</sup> En México, el único estudio con análisis de concordancia kappa que encontramos fue el realizado por Reyes-Martínez y su grupo en el Hospital General Dr. Manuel Gea González, que reportó una concordancia muy buena-perfecta para el carcinoma basocelular y adecuada para el carcinoma epidermoide.<sup>10</sup>



**Figura 7.** Distribución por edad del cáncer de piel queratinocítico.

## CONCLUSIONES

El carcinoma queratinocítico sigue siendo la neoplasia más frecuente en el mundo. Conocer su distribución epidemiológica en nuestro país permitirá desarrollar proyectos de detección oportuna, así como tomar acciones preventivas para mejorar la calidad de vida de la población afectada.

Por el grado de concordancia bueno obtenido se deduce un adecuado adiestramiento y preparación de los médicos que establecen el diagnóstico clínico y el abordaje terapéutico.

Este proyecto incita a la capacitación y actualización continuas en el diagnóstico de cáncer de piel. La limitación del proyecto se da por el corto periodo y el pequeño grupo poblacional. Sin embargo, establece las bases para continuar estudiando el comportamiento de los diferentes cánceres de piel en nuestro país.

**Cuadro 5.** Concordancia entre datos clínicos y patológicos de cáncer de piel queratinocítico

Diagnóstico clínico	Diagnóstico histopatológico				
		Carcinoma basocelular	Carcinoma epidermoide	Lesiones benignas	Total
	Carcinoma basocelular	79	2	5	86
	Carcinoma epidermoide	1	15	1	17
	Lesiones benignas	1	0	0	1
	Total	81	17	6	104

Índice kappa: 0.7074.

## REFERENCIAS

- Albert MR, Weinstock MA. Keratinocyte carcinoma. *CA Cancer J Clin* 2003; 53: 292-302. <https://doi.org/10.3322/canjclin.53.5.292>.
- World Health Organization (Sede Web) Geneva. Programs and projects, Skin Cancer. WHO: 2009 (acceso 15 de septiembre de 2020). Disponible en: [https://www.who.int/news-room/q-a-detail/ultraviolet-\(uv\)-radiation-and-skin-cancer](https://www.who.int/news-room/q-a-detail/ultraviolet-(uv)-radiation-and-skin-cancer).
- "Perfil Epidemiológico de los tumores malignos en México. Registro Histopatológico de Neoplasias Malignas, 2011". Secretaría de Salud. Disponible en: [https://epidemiologiatiatx.files.wordpress.com/2012/10/p\\_epi\\_de\\_los\\_tumores\\_malignos\\_mc3a9xico.pdf](https://epidemiologiatiatx.files.wordpress.com/2012/10/p_epi_de_los_tumores_malignos_mc3a9xico.pdf).
- Pinedo-Vega JL, Castañeda-López R, Dávila-Rangel JI, Mireles-García F, et al. Incidencia de cáncer de piel en Zacatecas. *Rev Med Inst Mex Seguro Soc* 2014; 52 (3): 282-9.
- Arenas-Guzmán R. *Dermatología: Atlas, diagnóstico y tratamiento*. 7ª ed. México: McGraw-Hill, 2019; 814-829.
- Aldaco-Sarvide F, Pérez-Pérez P, Cervantes-Sánchez G, Torrecillas-Torres L, et al. Mortalidad por cáncer en México: actualización 2015. *Gac Mex Oncol* 2018; 17: 28-34. DOI: 10.24875/j.gamo.M18000105.
- Rivera-Rivera S, Calderillo-Ruiz G, Quintana-Quintana M. *Oncología general para profesionales de la salud de primer contacto*. 1ª ed. México: Permanyer, 2017; 1-10.
- Alonzo-Canul ME, Calderón-Rocher C, Rubio-Zapata H, Proy-Trujillo H, et al. Cáncer de piel en Yucatán: un estudio epidemiológico de 10 años. *Dermatología CMQ* 2015; 13 (1): 7-12.
- Fahradyan A, Howell AC, Wolfswinkel EM, Tsuha M, et al. Updates on the Management of Non-Melanoma Skin Cancer (NMSC). *Healthcare (Basel)* 2017; 5(4): 82. doi:10.3390/healthcare5040082.
- Reyes-Martínez G, Romero-Guerra AL, Alcántara-Hernández P, Mata-Miranda MP, et al. Caracterización epidemiológica y concordancia clínico-patológica del cáncer de piel en el Hospital General Dr. Manuel Gea González. *Dermatología CMQ* 2007; 5 (2): 80-87.
- Calderón-Rocher C, Gutiérrez RM, Ramos A, Medina A. Correlación entre el diagnóstico clínico e histopatológico de las neoplasias más importantes en el servicio de oncología del Centro Dermatológico Pascua. *Dermatología Rev Mex* 2003; 47 (1): 1-4.
- Restrepo-Arias VC, Riaño-Arévalo HV, Ríos-Cerón JD, Paz-Córdoba BE, et al. Aspectos epidemiológicos del cáncer de piel diagnosticado en el año 2012 en 4 centros de referencia de Popayán, Colombia: un estudio observacional de corte transversal. *Revista Colombiana de Cirugía Plástica y Reconstructiva* 2016; 22 (1): 36-43.
- Verdugo-Castro PN, Muñoz-Estrada VF, Gaxiola-Álvarez EA. Estudio clínico e histopatológico de carcinoma basocelular en individuos menores de 40 años. *Rev Med UAS* 2019; (9): 4. <http://dx.doi.org/10.28960/revmeduas.2007-8013.v9.n4.004>.
- Alfaro-Sánchez A, García-Hidalgo L, Casados-Vergara R, Rodríguez-Cabral R, et al. Epidemiología y variedades histológicas, estudio de cinco años en el noreste de México. *Dermatol Rev Mex* 2016; 60 (2): 106-113.
- Tirado-Gómez L, Granados-García M. Epidemiología y etiología del cáncer de la cabeza y el cuello. *Cancerología* 2007; 2: 9-17.
- Chanussot-Depress C, Roberto A, Vega-Memije ME. Cánceres de piel más frecuentes en el Hospital General de Pemex de Veracruz. *Dermatología CMQ* 2014; 12 (1): 13-17.
- Cuevas-González MV, Vega-Memije ME, Zambrano-Galván G, Montaña-Olvera MA, et al. Frecuencia de cáncer de piel; experiencia de 10 años en un centro de diagnóstico histopatológico en la ciudad de Durango, Durango, México. *Dermatol Rev Mex* 2019; 63 (2): 152-159.
- Lobos BP, Lobos SA. Cáncer de piel no-melanoma. *Rev Med Clin Condes* 2011; 22 (6): 737-748. doi: 10.1016/S0716-8640(11)70486-2.
- Ramos P, Cañete F, Dullak R, Bolla L, et al. Epidemiología del cáncer de piel en pacientes atendidos en la Cátedra de Dermatología de la Facultad de Ciencias Médicas de la

- Universidad Nacional de Asunción, Paraguay (2008-2011). An Fac Cienc Méd (Asunción) 2012; 45: 49-69.
20. López-Gamboa VR, Bartoli J, Blanzari MJ, Campana RV, et al. Estudio epidemiológico del cáncer cutáneo no melanoma en una institución de la ciudad de Córdoba, Argentina, en un periodo de cinco años. Med Cutan Iber Lat Am 2017; 45 (2): 107-111.
21. Grossi PG, Jacquier M, Quattrocchi MC, Dagatti MS, et al. Estudio epidemiológico y de concordancia clínico-patológica del cáncer de piel en el Hospital Provincial del Centenario, Rosario, Argentina. Arch Argent Dermatol 2012; 62: 179-184.

#### **Dermatología Comunitaria México AC**

Comunica con mucho agrado a todos los interesados, la apertura de su página web que pone a su disposición en la dirección: [dermatologiacomunitaria.org.mx](http://dermatologiacomunitaria.org.mx)

Nuestro objetivo es dar a conocer: quiénes somos, nuestra historia desde los inicios, las etapas por las que hemos atravesado, quiénes han participado en nuestras actividades, las instituciones que nos han apoyado. Cuál es nuestra visión y razón de ser, entre lo que destaca la atención dermatológica a los grupos marginados, la enseñanza constante de la dermatología básica al personal de salud del primer nivel de atención en las áreas remotas y la investigación. Aunque los problemas dermatológicos no son prioritarios por su letalidad, sí lo son por su enorme frecuencia y la severa afectación en la calidad de vida de los que los padecen.

Les mostramos la estructura de nuestros cursos y cómo los llevamos a cabo.

La sección de noticias comparte con los interesados nuestro quehacer mes con mes y el programa anual tiene como objetivo invitarlos a participar en nuestras actividades.

Desde enero de este año está funcionando el Centro Dermatológico Ramón Ruiz Maldonado para personas de escasos recursos y para recibir a los pacientes afectados por las así llamadas enfermedades descuidadas *neglectas*, que nos envía el personal de salud que trabaja en las áreas remotas. Se encuentra ubicado temporalmente en el Fraccionamiento Costa Azul del puerto de Acapulco.

Con un profundo sentido de amistad y reconocimiento le hemos dado este nombre para honrar la memoria de quien fuera uno de los dermatólogos más brillantes de nuestro país, que alcanzó reconocimiento nacional e internacional. Además de haber alentado nuestras actividades participó, acompañado de su familia, en muchas de nuestras jornadas en las comunidades.

En la sección "Contacto" esperamos sus comentarios y sugerencias.

Dr. Roberto Estrada Castañón



## Dermatofibroma: análisis clínico y de variedades histológicas

### *Dermatofibroma: clinical analysis and histological varieties.*

Itzel Anayn Flores-Reyes,<sup>1</sup> Genaro Briseño-Gascón,<sup>2</sup> Israel Antonio Esquivel-Pinto,<sup>3</sup> Sonia Toussaint-Caire,<sup>4</sup> María Elisa Vega-Memije<sup>4</sup>

#### Resumen

**ANTECEDENTES:** El dermatofibroma es un tumor fibrohistiocítico con etiopatogenia controvertida, pues se duda si se trata de un proceso reactivo o neoplásico.

**OBJETIVOS:** Identificar y describir las características clínicas y variantes histológicas de los dermatofibromas provenientes del Hospital Dr. Manuel Gea González de la Ciudad de México y una clínica privada.

**MATERIALES Y MÉTODOS:** Estudio descriptivo de muestras histológicas e historias clínicas, provenientes de la División de Dermatología del Departamento de Dermatopatología del Hospital General Dr. Manuel Gea González y del laboratorio de Dermatopatología de una práctica privada de uno de los autores, de agosto de 1996 a junio de 2016.

**RESULTADOS:** Se incluyeron 602 muestras histológicas. La edad media de los pacientes fue de  $41.3 \pm 13.69$  años. El sexo más afectado fue el femenino en el 73% ( $n = 440$ ), con afectación en las extremidades inferiores en el 48.5% ( $n = 292$ ). La variedad histológica más reportada fue la fibrocolagenosa ( $n = 522$ , 86.7%).

**CONCLUSIONES:** El dermatofibroma es un tumor fibrohistiocítico que afecta mayormente a mujeres de la tercera y quinta décadas de la vida en las extremidades inferiores. Se identificaron nueve variables histológicas: fibrocolagenosa o clásica, celular, hemosiderótica, atrófica, profunda, xantomatosa, traumatizada, mixoide y hemangioma-esclerosante; la variante histológica más frecuente fue la fibrocolagenosa.

**PALABRAS CLAVE:** Dermatofibroma; tumor fibrohistiocítico.

#### Abstract

**BACKGROUND:** *Dermatofibroma is a fibrohistiocytic tumor with a controversial etiopathogenesis, since it is questionable whether it is a reactive or neoplastic process.*

**OBJECTIVES:** *To identify and describe the clinical and histopathological variants of dermatofibromas, coming from the General Hospital Dr. Manuel Gea González, Mexico City, and private practice.*

**MATERIALS AND METHODS:** *Descriptive study of histological samples and medical records from the Dermatology Division, Department of Dermatopathology of the General Hospital Dr. Manuel Gea González and a private practice Dermatopathology laboratory of one of the authors (in Mexico City), from August 1996 to June 2016.*

**RESULTS:** *Six hundred and two histological samples were included. The mean age of the patients was  $41.3 \pm 13.69$  years. The most affected sex was female in 73% ( $n = 440$ ), with topography in the lower extremities in 48.5% ( $n = 292$ ). The evolution time was varied. The most reported histological variety was the fibrocollagenous 86.7% ( $n = 522$ ).*

**CONCLUSIONS:** *Dermatofibroma is a fibrohistiocytic tumor that mainly affects women of the third and fifth decades, in the lower extremities. Nine histological variables*

<sup>1</sup> Residente de Dermatología, Instituto Dermatológico de Jalisco Dr. José Barba Rubio, Jalisco, México.

<sup>2</sup> Residente de Dermatología.

<sup>3</sup> Dermatatólogo.

<sup>4</sup> Dermatóloga y dermatopatóloga adscrita.

División de Dermatología, Departamento de Dermatopatología, Hospital General Dr. Manuel Gea González, Ciudad de México.

**Recibido:** septiembre 2020

**Aceptado:** octubre 2020

#### Correspondencia

Sonia Toussaint Caire  
tussita@hotmail.com

#### Este artículo debe citarse como:

Flores-Reyes IA, Briseño-Gascón G, Esquivel-Pinto IA, Toussaint-Caire S, Vega-Memije ME. Dermatofibroma: análisis clínico y de variedades histológicas. *Dermatol Rev Mex.* 2021; 65 (2): 138-148.

<https://doi.org/10.24245/dermatolrevmex.v65i2.5588>

were identified: 3 frequent (fibrocollagenous or classic, cellular and hemosiderotic), 4 infrequent (atrophic, deep, xanthomatous and traumatized), a histological curiosity (myxoid) and a combined variety (hemangioma-sclerosing); the most frequent variant was fibrocollagenous.

**KEYWORDS:** Dermatofibroma; Fibrohistiocytic tumor.

## ANTECEDENTES

El dermatofibroma es un tumor fibrohistiocítico, también llamado histiocitoma fibroso benigno subepidérmico nodular, hemangioma esclerótico o histiocitoma cutis.<sup>1,2</sup>

En términos epidemiológicos, se observa en cualquier grupo de edad, aunque es ligeramente más común en mujeres jóvenes.<sup>1,3</sup> En la práctica quirúrgica y dermatopatológica representa hasta el 3% de las lesiones extirpadas y analizadas.<sup>1,3</sup>

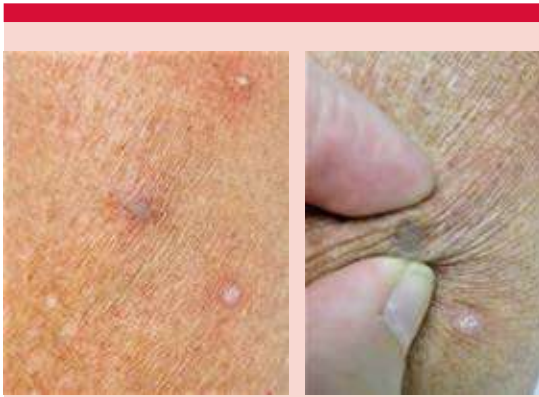La etiopatogenia es desconocida y controvertida, se desconoce si se trata de un proceso reactivo derivado de células dendríticas o de un proceso neoplásico por alteración citogenética.<sup>1,4</sup> Se ha asociado con traumatismo menor (picadura de insectos, perforaciones), enfermedades autoinmunitarias (lupus eritematoso cutáneo) y diversos estados de inmunosupresión.<sup>1,5</sup>

En cuanto a su topografía, afecta las extremidades inferiores, superiores y el tronco, en ese orden.<sup>1,5</sup> Se manifiesta como una neoformación hiperpigmentada en forma de domo.<sup>1,2</sup> La mayoría tienen un tamaño menor de 1.5 cm, pero existe la variante gigante benigna de tamaño mayor a 5 cm.<sup>4,5,6</sup> Por lo general, son únicas, aunque se ha descrito una variante eruptiva, en la que se observan 5 a 8 lesiones en un periodo de cuatro meses o menos, y una variante múlti-

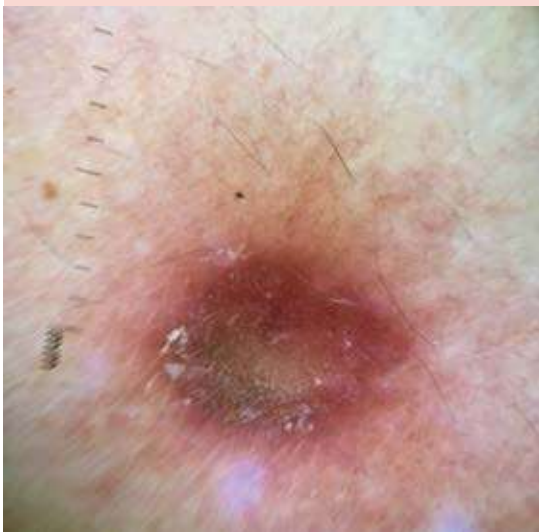ple, en la que puede haber más de 15 lesiones sin importar el periodo; estas dos variantes casi siempre se acompañan de comorbilidades, como estado de inmunosupresión, VIH, enfermedad autoinmunitaria, neoplasia hematológica o embarazo.<sup>4,7</sup> La piel periférica puede ser eritematosa o hiperpigmentada con degradación hasta el color de la piel normal (fenómeno de Meyerson).<sup>3</sup> Son de consistencia firme y característicamente muestran el signo del hoyuelo, en el que al comprimir los bordes se genera una depresión central (**Figura 1**).<sup>2,3</sup> Tienen evolución de meses, persisten sin aumentar de tamaño por años y pueden mostrar regresión espontánea.<sup>1,3</sup> El dolor a la palpación es el síntoma acompañante más frecuente.<sup>3</sup>

El diagnóstico se sospecha con la manifestación clínica y se confirma con el análisis histopatológico. A la dermatoscopia, se observa una lesión no melanocítica, compuesta por un parche blanco y una delicada red de pigmento en la periferia.<sup>6,7</sup> **Figura 2**

En términos histológicos, el dermatofibroma fibrocolagenoso o clásico, es una lesión simétrica, circunscrita, no encapsulada, redonda, localizada en la dermis reticular, con fascículos de fibroblastos dispuestos en remolino (**Figura 3**).<sup>1,2</sup> Puede haber hiperpigmentación de la capa basal, con hiperplasia epidérmica. El grado de esclerosis es mayor en lesiones tardías



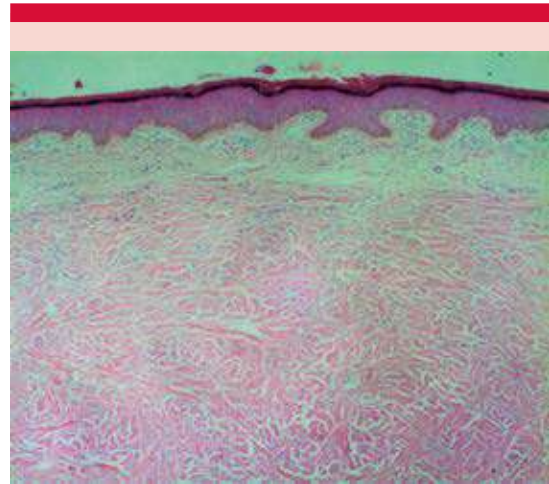
**Figura 1.** Aspecto clínico del dermatofibroma y signo del hoyuelo.



**Figura 2.** Dermatoscopia del dermatofibroma. Se observa un parche blanco central y red de pigmento en la periferia.

y se observan fibras de colágena nodulares de aspecto queloidal.

Debido a la heterogeneidad en su vasculatura, depósito de hemosiderina, composición celular



**Figura 3.** Aspecto histológico del dermatofibroma colagenoso o clásico: hiperplasia epidérmica con hiperpigmentación de las células de la capa basal. Proliferación en la dermis reticular, formada por abundantes fascículos fibrohistiocíticos dispuestos en forma de remolino, entremezclados con colágena gruesa (de aspecto queloidal). HE 4x.

y hemorragia, existen múltiples variantes que se agrupan en tres grupos: frecuentes, infrecuentes y curiosidades histológicas (**Cuadro 1 y Figuras 4 a 6**).<sup>8</sup> Además, pueden coexistir en una misma lesión características histológicas de las diferentes variantes.<sup>4</sup>

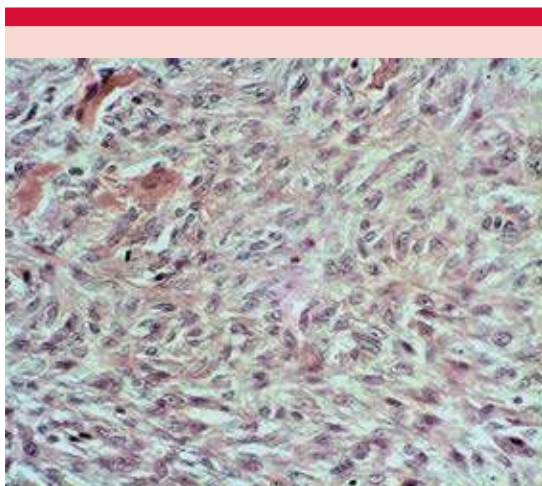
El **Cuadro 2** muestra las características clínicas e histológicas de las variantes frecuentes descritas en la bibliografía.<sup>9-24</sup>

El diagnóstico diferencial depende de cada variante histológica (**Cuadro 2**).

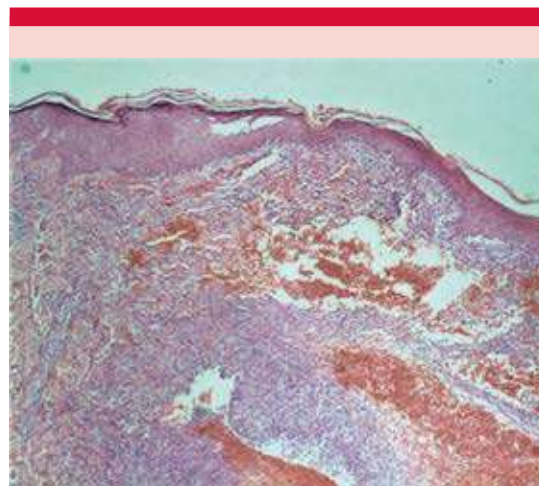
Como parte del manejo y tratamiento, las lesiones pueden ser extirpadas para excluir otra neoplasia mesenquimatosa, aunque es muy cuestionable pues la cicatriz resultante puede ser mayor a la propia lesión; la recurrencia varía de acuerdo con la variante clínico-histológica, en la variedad fibrocolagenosa son poco frecuentes.<sup>2</sup>

**Cuadro 1.** Variedades histológicas de los dermatofibromas

Frecuentes	Infrecuentes	Curiosidad histológica
Fibrocolagenoso (clásica) Celular En empalizada Con células claras Aneurismático Hemosiderótico Atípico Epiteliode	Atrófico Profundo Osificante Xantomatoso Traumatizada (liquenoide, erosiva y ulcerada)	Osteoclástico Miofibroblástico Mixoide Queloides De células granulares



**Figura 4.** Histología del dermatofibroma celular, se observa importante celularidad y sólo algunas fibras de colágeno. HE 20x.



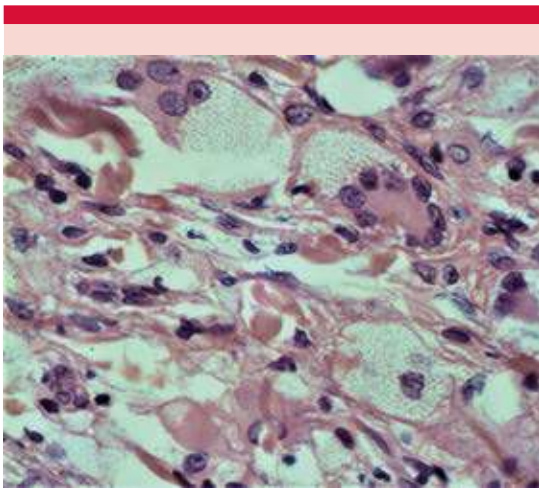
**Figura 5.** Dermatofibroma hemosiderótico: la epidermis con acantosis irregular, en la dermis se observan hendiduras vasculares con extravasación de eritrocitos y abundante depósito de hemosiderina rodeados de fascículos fibrohistiocíticos, HE 40x.

La importancia del estudio del dermatofibroma radica en la existencia de múltiples variantes histológicas y la semejanza de las mismas con lesiones malignas, especialmente melanoma, cuando es pigmentado, lo que puede dificultar el diagnóstico clínico e histológico.<sup>1,3,7</sup>

El objetivo de este artículo es identificar y describir las características clínicas y variantes histológicas de los dermatofibromas provenientes del laboratorio de Dermatopatología del Hospital General Dr. Manuel Gea González y una clínica privada.

## MATERIALES Y MÉTODOS

Estudio descriptivo y retrospectivo de reportes de muestras histológicas e historias clínicas, provenientes de la División de Dermatología, Departamento de Dermatopatología del Hospital General Dr. Manuel Gea González y laboratorio de Dermatopatología de la práctica privada de uno de los autores, de agosto de 1996 a junio de 2016.



**Figura 6.** Aspecto histológico de un dermatofibroma con células xantomatosas (histiocitos espumosos) y formación de células gigantes. HE 40x.

Se incluyeron las muestras histológicas con diagnóstico clínico y confirmación histológica de dermatofibroma. Se eliminaron los reportes que no contaran con información clínica suficiente o con bloque de tejido o laminilla para su estudio y análisis histológico. Se registraron los siguientes datos: edad, sexo, topografía, diagnóstico clínico, variedad histológica y tiempo de evolución. Se efectuó estadística descriptiva.

**RESULTADOS**

Se incluyeron 602 muestras histológicas de las que el 32.2% (n = 194) provino del Hospital Dr. Manuel Gea González y 67.8% (n = 408) de la práctica privada. El sexo más afectado fue el femenino en el 73% (n = 440), en comparación con el masculino en el 26.91% (n=162), relación

**Cuadro 2.** Variedades clínico-histológicas de dermatofibromas (continúa en la siguiente página)

Dermatofibroma (variante histológica)	Peculiaridad clínica	Descripción histológica	Inmunohistoquímica	Diagnóstico diferencial
Clásica (fibrocolagenosa) <sup>4,5,6</sup> <b>Figura 3</b>	Más frecuente	Lesión no encapsulada compuesta por fascículos de fibroblastos fusiformes dispuestas en espiral, vasos sanguíneos y células inflamatorias	Factor XIIIa y CD34 negativo	Angiohistiocitoma multinucleado: múltiples lesiones
Celular <sup>4,7</sup> <b>Figura 4</b>	En sitios inusuales y de gran tamaño	Altamente celular y con un fascículo prominente. Las células tienen citoplasma muy eosinofílico. Mitosis comunes	a-SMA y calponina positivo	Dermatofibrosarcoma protuberans: mayor tamaño, con predominio en el tronco, alta recurrencia; afecta la hipodermis, con mayor número de mitosis; factor XIIIa negativo
Atípico (células monstruo o pseudosarcomatoso) <sup>4,7</sup>	Más frecuente en el tronco, cabeza y cuello	Células, con pleomorfismo marcado y con núcleos prominentes, irregulares y grandes; la tasa mitótica puede ser muy alta	Factor XIIIa y Ki-M1p positivo	Dermatofibrosarcoma protuberans Fibroxtoma atípico: pleomorfismo difuso, atipia citológica y numerosas mitosis
Aneurismático (hemosiderótico, vascular) <sup>4,5,8</sup> <b>Figura 5</b>	Más frecuente en niños, crecimiento rápido	Vasos ramificados (hendiduras y cavidades), con hemorragia intersticial carentes de revestimiento endotelial, con abundante hemosiderina	Desmina, CD68 y EMA positivo	Tumores vasculares (hemangioma de células fusiformes y sarcoma de Kaposi)

**Cuadro 2.** Variedades clínico-histológicas de dermatofibromas (continuación)

Dermatofibroma (variante histológica)	Peculiaridad clínica	Descripción histológica	Inmunohistoquímica	Diagnóstico diferencial
Esclerosante (atrófico) <sup>4,5,9</sup>	Probable estadio final de todos los dermatofibromas	Más de 50% de atrofia; hialinización e hipocelularidad progresiva	Factor XIIIa positivo	Angiohistiocitoma multinucleado Cicatriz o anetodermia: depresión o retracción central
Epiteliode <sup>4,5,10,11</sup>	Raro Nódulo rojo polipoide	Células tumorales epitelioides redondas con abundante citoplasma eosinofílico y un núcleo vesicular con pequeños núcleos eosinofílicos	NKIC3, CD68, Ki-M1p positivas	Nevo de Spitz: proteína S-100 negativa. Perineuroma cutáneo: EMA y claudina-1 positivo
En empalizada <sup>4,5</sup>	Más frecuente en zonas acrales	Núcleos prominentes en empalizada	Factor XIIIa positivo	Schwannoma: imita cuerpos de Verocay
Liquenoide <sup>4,5,12</sup>	Asociado con traumatismo	Denso infiltrado celular inferior a la epidermis con daño en las células basales	CD34 negativo	
Lipidizado (células xantomatosas) <sup>4,5</sup> <b>Figura 6</b>	Lesión polipoide amarilla	Predominan histiocitos espumosos y fascículos de colágeno hialinizado	CD34 negativo	
De células granulares <sup>4,5,13</sup>		Abundante citoplasma eosinófilo (lisosomas)	Factor XIIIa y vimetina positivo	Schwannoma, leiomioma y angiosarcoma de células granulares
De células en anillo de sello <sup>4,5,14</sup>	Descartar adenocarcinoma metastásico	Acumulaciones citoplasmáticas (glucógeno, mucina, queratina, etc.) que empujan el núcleo hacia el borde de la célula	CD34 negativo	Metástasis de mama o gástrico: infiltrado dérmico difuso y áreas de epidermis sana, zona de Grenz, células atípicas o figuras mitóticas atípicas
Queloide <sup>15</sup>		Colágeno queloidal dentro de un dermatofibroma típico	Factor XIIIa positivo y CD68 y Ag CD163 débil	Carcinoma basocelular, sarcoma de Kaposi, fibroxantoma atípico
De células gigantes <sup>4,5,16-21</sup>	Más frecuente en los dedos. Afecta el tendón y la cápsula articular	Células gigantes multinucleadas, dentro de un estroma de colágeno; es común ver figuras mitóticas	Monocitos CD68 positivo	Sarcoma sinovial: ausencia de revestimiento epitelial en las hendiduras y negatividad para los marcadores epiteliales
De células claras <sup>4,5</sup>		Láminas de células claras con núcleos vesiculares en la dermis reticular	NK1.C3 y CD68 positivo	
Profundo <sup>4,5</sup>	Más frecuente en la cabeza, cuello y tronco	Lesión bien circunscrita en hipodermis con células fusiformes	CD34 positivo	Dermatofibrosarcoma protuberans Tumor fibroso solitario
Mixoide <sup>4,5,22</sup>		Abundante mucina estromal	CD68 y CD99 positivo	Fibromixoma acral superficial
Osteoclástico <sup>23,24</sup>	Asociado con traumatismo	Centro fibroblástico y zona periférica de osificación con tejido osteoide y osteoclastos	Factor XIIIa, actina y CD68 positivo	Osteosarcoma
Combinado (compuesto) <sup>4,5,10</sup>		Dos o más variantes en una lesión		

mujer: hombre de 2.71:1 (**Cuadro 3**). En cuanto a la edad de los pacientes, el intervalo fue de uno a 88 años, con media de  $41.3 \pm 13.69$  años. Los grupos etarios con mayor número de pacientes fue el de 31-40 años ( $n = 179$ , 29.7%) y 41-50 años ( $n = 156$ , 25.9%) en ambas poblaciones de estudio (**Cuadro 4**). El segmento más afectado fue el de las extremidades inferiores en el 48.5% ( $n = 292$ ), seguido de las extremidades superiores en el 34.5% ( $n = 208$ ) (**Cuadro 5**). El tiempo de evolución fue variado, mínimo de 2 meses y máximo de 55 años.

La variedad histológica más frecuente fue la fibrocolagenosa o clásica en el 86.7% ( $n = 522$ ), seguida de la variedad celular en el 4.5% ( $n = 27$ ) y hemosiderótica en el 3.3% ( $n = 20$ ), por grupo de origen, en el Hospital Dr. Manuel Gea González fueron la variedad fibrocolagenosa 79.9% ( $n = 155$ ), celular 9.8% ( $n = 19$ ) y hemosiderótica 5.1% ( $n = 10$ ). Las variedades encontradas en la práctica privada fueron: fibrocolagenosa 90% ( $n = 367$ ), hemosiderótica 1.9% ( $n = 10$ ) y traumatizada 1.2% ( $n = 9$ ), en ese orden, respectivamente (**Cuadro 6**). Otras varie-

**Cuadro 3.** Clasificación de pacientes por sexo

Sexo	Hospital General Dr. Manuel Gea González	Práctica privada	Número de pacientes	Porcentaje
Mujeres	146	294	440	73
Hombres	48	114	162	27
Total	194	408	602	100

**Cuadro 4.** Clasificación de pacientes por grupo etario

Edad (años)	Hospital General Dr. Manuel Gea González	Práctica privada	Total de pacientes	Porcentaje
01-10	4	4	8	1.3
11-20	14	13	27	4.5
21-30	35	56	91	15.1
31-40	50	129	179	29.7
41-50	57	99	156	25.9
51-60	23	64	87	14.4
61-70	9	35	44	7.3
Más de 70	2	8	10	1.7
Total	194	408	602	100.00

**Cuadro 5.** Topografía

Localización	Hospital General Dr. Manuel Gea González	Práctica privada	Total de pacientes	Porcentaje
Cabeza y cuello	5	65	70	11.6
Extremidad superior	58	150	208	34.5
Extremidad inferior	106	186	292	48.5
Tronco	25	7	32	5.31
Total	194	408	602	100

**Cuadro 6.** Dermatofibroma, variedades histopatológicas

Variedad histológica	Hospital General Dr. Manuel Gea González Número de muestras (%)	Práctica privada Porcentaje (%) Número de muestras (n)	Total Número de muestras (%)
Fibrocolagenosa	155 (79.9)	367 (90)	522 (86.7)
Celular	19 (9.8)	8 (1.9)	27 (4.5)
Hemosiderótica	10 (5.1)	10 (2.4)	20 (3.3)
Atrófico	2 (1)	7 (1.7)	9 (1.5)
Traumatizado	-	9 (2.2)	9 (1.5)
Profundo	-	6 (1.5)	6 (1)
Hemangioma esclerosante (mixto o combinado)	5 (2.6)	-	5 (0.8)
Con células xantomatosas	2 (1)	1 (0.2)	3 (0.5)
Mixoide	1 (0.5)	-	1 (0.2)
Total	194 (100)	408 (100)	602 (100)

dades reportadas en el Hospital Dr. Manuel Gea González fueron la atrófica, hemangioma esclerosante, con células xantomatosas y mixoide; en la práctica privada con las variedades celular, atrófica, profunda y con células xantomatosas.

## DISCUSIÓN

El dermatofibroma es un tumor fibrohistiocítico, cuyos sinónimos son histiocitoma fibroso benigno subepidérmico nodular, hemangioma esclerótico e histiocitoma cutis.<sup>1,2</sup>

Se observa en cualquier grupo de edad, aunque es ligeramente más común en mujeres jóvenes.<sup>1,3</sup> En la práctica quirúrgica y dermatopatológica, representa hasta el 3% de las lesiones extirpadas quirúrgicamente.<sup>1,3</sup>

Moreno y colaboradores, en su estudio observacional, retrospectivo, descriptivo de 10 años, analizaron en el Hospital General de México 187 especímenes con el diagnóstico de dermatofibroma, identificando una frecuencia general del 1.2%, con predominio en el grupo de 21-30 años, las mujeres fueron más afectadas en una relación 4:1.<sup>25,26</sup>

Alves<sup>8</sup> realizó un estudio retrospectivo en el Servicio de Dermatología y Venereología del Hospital García Orta durante un periodo de 5 años, en el que analizaron 192 muestras, observando mayor frecuencia en mujeres, con edad media de la población de estudio de 48 años (11 a 80 años).

Senel,<sup>6</sup> en su estudio retrospectivo, analizó 200 muestras con diagnóstico de dermatofibroma en el departamento de Dermatología de la Universidad de Hitit, reportó una edad media de  $42.18 \pm 13.72$  años (14 a 81 años). Fue más frecuente en mujeres en el 67%, con una relación mujer:hombre de 1.97:1.

El estudio que realizamos incluyó un poco más del triple de muestras, en comparación con los realizados por Moreno, Alves y Senel. El origen de nuestras muestras fue de dos centros diferentes y el mayor grupo provino del centro privado. Observamos mayor predilección por las mujeres, al igual que en los otros tres estudios; sin embargo, fue mayor a la reportada por Senel y Alves, pero menor que la de Moreno. En cuanto a los grupos de edad más afectados, Moreno encontró la tercera década, Alves y Senel la quinta década y este estudio la cuarta década.<sup>6,8,26</sup>



En cuanto a la topografía afectada, en los tres estudios mencionados y el nuestro se reporta predilección por las extremidades inferiores.

En términos histológicos, el dermatofibroma fibrocolagenoso o clásico es una lesión simétrica, circunscrita, no encapsulada, redonda, localizada en la dermis reticular, con fascículos de fibroblastos dispuestos en remolino (**Figura 3**).<sup>1,2</sup> A mayor aumento hay proliferación dérmica nodular de miofibroblastos y fibroblastos con núcleos ovalados grandes y nucléolos pequeños.<sup>1,2</sup> Puede haber hiperpigmentación de la capa basal, con hiperplasia epidérmica, infiltrado de linfocitos y células plasmáticas perivasculares, así como histiocitos, osteoclastos y células gigantes multinucleadas tipo Touton.<sup>1,2</sup> Pueden mostrar células atípicas como células gigantes e histiocitos cargados de lípidos, etc.<sup>1,5</sup> El grado de esclerosis es mayor en lesiones tardías y se observan fibras de colágena nodulares de aspecto queloidal. Con inmunotinciones son positivos para vimentina, factor XIIIa, estromelina, actina y CD68.<sup>2</sup>

#### Dermatofibroma variedad celular

Se ha reportado hasta en el 5% de las variedades de dermatofibroma, en nuestro estudio reportamos 4.5%, cifras muy similares. Es más común en adultos jóvenes, hombres, tiene predilección por las extremidades, la cabeza y el cuello. Tienden a ser más grandes que la variante fibrocolagenosa. Llegan a tener alta tasa de recurrencia, hasta del 26%. En términos histopatológicos son altamente celulares, con patrón en crecimiento y fascículos prominentes. A mayor aumento las células tienden a ser eosinófilas, con citoplasma abundante, y es común observar algunas mitosis. Por inmunohistoquímica se observa AME y calciponina positiva focal y CD34 negativo. El principal diagnóstico diferencial incluye leiomioma, en el que se observan células en forma de cigarrillo, atipia citológica focal, patrón

en crecimiento folicular difuso y positividad difusa para CD34.<sup>4</sup> **Figura 4**

#### Dermatofibroma variedad hemosiderótica

También es llamada aneurismática o vascular, incluso, se ha planteado que surge primero una fase hemosiderótica y posteriormente aneurismática. Puede representar hasta el 2% de los dermatofibromas, en este estudio reportamos el 3.3%, ligeramente mayor. Se manifiesta como un nódulo azul a marrón, mayormente en las extremidades, en mujeres adultas de edad media. Tienden al crecimiento rápido debido a hemorragia extensa. El diagnóstico diferencial incluye tumores vasculares. La tasa de recurrencia es del 19%.

En términos histopatológicos en el centro se observa hemorragia irregular con formación de hendiduras y espacios que imitan canales vasculares, pero sin revestimiento endotelial; la hemorragia intersticial multifocal y el depósito de hemosiderina intra y extracelular es prominente y es común observar figuras mitóticas. Las áreas adyacentes muestran las características habituales.<sup>4</sup> **Figura 5**

#### Dermatofibroma variedad atrófica

Se piensa que podría representar la etapa final de los dermatofibromas, en este estudio representó el 1.5% de todos los casos. En términos clínicos, semeja una cicatriz. Histopatológicamente son lesiones hipocelulares y muestran hialinización del colágeno. Su diagnóstico diferencial incluye el angiohistiocitoma multinucleado, que generalmente en la clínica se manifiesta como lesiones múltiples.<sup>4</sup>

En cuanto al análisis de las variedades histopatológicas, Moreno reportó las variedades, fibrocolagenosa en el 62.2% y atípicas en el 18.7%, entre ellas: fibrohistiocitoma (14.4%) e

histiocitoma (1.6%), 2 muestras se clasificaron como variante liquenoide y 3 como traumatizada (erosiva y ulcerada), lo que representó 6 subtipos: 2 variedades frecuentes, 2 infrecuentes y 2 curiosidades histológicas.

Asimismo, Alves reportó las variedades fibrocolagenosa (80%), aneurismática (5.7%), hemosiderótica (5.7%), epitelioides (2.6%), celular (2.1%), lipidizado (2.1%), atrófica (1%) y de células claras (0.5%). El 31% del total de los dermatofibromas se consideraron dentro de la variante profunda, por lo que en este trabajo hubo 9 variantes: 6 variedades frecuentes, 2 infrecuentes y una curiosidad histológica.

Senel reportó las variedades fibrocolagenosa (49%), esclerótica (19%), histiocítica (13%), celular (8%), y 6.5% fueron profundos, habiendo así 5 variantes: 2 frecuentes, una infrecuente y 2 curiosidades.

En nuestro estudio se identificaron 9 variantes histopatológicas: 3 frecuentes (fibrocolagenoso o clásico, celular y hemosiderótico), 4 infrecuentes (atrófico, profundo, xantomatoso [Figura 6] y traumatizado), una curiosidad histológica (mixoide) y una variedad combinada (hemangioma-esclerosante); 3 variedades más que Moreno, 4 más que Senel y el mismo número, pero diferentes tipos que Alves; lo que deja claro que en ocasiones las curiosidades histológicas no se consideran propiamente una variedad. La variante más frecuente fue la clásica, al igual que lo reportado por Moreno, Alves y Senel.<sup>6,8,26</sup>

## CONCLUSIONES

El dermatofibroma es un tumor fibrohistiocítico que afecta mayormente a mujeres de la tercera y quinta décadas de la vida en las extremidades inferiores. Se identificaron 9 variables histológicas: 3 frecuentes (fibrocolagenosa o clásica,

celular, hemosiderótico), 4 infrecuentes (atrófico, profundo, xantomatoso y traumatizado), una curiosidad histológica (mixoide) y una variedad combinada (hemangioma-esclerosante); la variante histológica más frecuente fue la fibrocolagenosa.

## REFERENCIAS

1. Barnhill R. Dermatopathology, 3ª ed. USA-New York: Mc Graw Hill; 2010.
2. Bologna J. Dermatopatología. 3ª ed. USA- New York: Elsevier; 2012.
3. Wolff K, Fitzpatrick, Atlas de Dermatología Clínica. 7ª ed. New York: Mc Graw Hill; 2014.
4. Calonje E. McKee's- Pathology of the skin. 4ª ed. New York: Elsevier; 2012.
5. Weedon D. Skin Pathology. 3ª ed. New York: Elsevier; 2010.
6. Senel E, Karabulut Y, Dogruer S. Clinical, histopathological, dermatoscopic and digital microscopic features of dermatofibroma: a retrospective analysis of 200 lesions. J Eur Acad Dermatol Venereol 2015; 29:1958-1966. doi. 10.1111/jdv.13092.
7. Soyer P. Dermoscopy. 2ª ed. New York: Elsevier; 2012.
8. Alves J, Matos DM, Barreiros HF, Felgueira EA, et al. Variants of dermatofibroma a histopathological study. An Bras Dermatol 2014; 89 (3): 472-7. doi. 10.1590/abd1806-4841.20142629.
9. Goodman WT, Bang RH, Padilla S. Giant dermatofibroma with monster cells. Am J Dermatopathol 2002; 24 (1): 36-38. doi. 10.1097/00000372-200202000-00007.
10. Bohman SL, Goldblum JR, Rubin BP, Tanas RM, et al. Angiomatoid fibrous histiocytoma: an expansion of the clinical and histological spectrum. Pathology 2014; 46 (3):199-204. doi. 10.1097/PAT.0000000000000073.
11. Kiyohara T, Kumakiri M, Kobayashi H, Ohkawara A, et al. Atrophic dermatofibroma. Elastophagocytosis by the tumor cells. J Cutan Pathol 2000; 27: 312-315.
12. Mitteldorf C, Zelger B, Tronnier M. Sclerotic epithelioid dermatofibroma. Am J Dermatopathol 2011; 33 (1): 98-101.
13. Doyle LA, Enriquez AM, Fletcher C, Hornick JL. ALK rearrangement and overexpression in epithelioid fibrous histiocytoma. Mod Pathol 2015; 28: 904-912.
14. Sánchez E, Soria L, Eusebio E, Requena L. Lichenoid, erosive and ulcerated dermatofibromas. Three additional clinicopathologic variants. J Cutan Pathol 2000; 27: 112-117.
15. Soyer PH, Metzger D, Helmut K. Granular cell dermatofibroma. Am J Dermatopathol 1997; 19: 168-173.
16. Garrido MC, Carrillo R, Enguita AB, Rodríguez JL. Signet-ring cell dermatofibroma. Am J Dermatopathol 2009; 31 (1): 84-87.

17. Kanitakis J. Keloidal dermatofibroma: Report of a rare dermatofibroma variant in a young white woman. *Am J Dermatopathol* 2013; 35 (3): 400-401.
18. Meena RK, Gautan A, Singh AM, Waikhom S, et al. Giant dermatofibroma - a rare clinical variant. *J Dent Medic Scien* 2013; 5 (1): 13-15.
19. Karlidag T, Keles E, Orhan I, Erkan M, et al. Giant ulcerative dermatofibroma. *Hindawi* 2013; 1-3. <https://doi.org/10.1155/2013/254787>.
20. Hueso L, Sanmartín O, Alfaro A, Serra C, et al. Giant dermatofibroma: Case report and review of the literature. *Actas Dermosifiliogr* 2007; 98:121-4. [https://doi.org/10.1016/S1578-2190\(07\)70409-2](https://doi.org/10.1016/S1578-2190(07)70409-2).
21. Kalsi H, Rahman A, Harbol T, Sidhu J. Giant hemosiderotic dermatofibroma: the largest giant dermatofibroma reported to date. *Am J Dermatopathol* 2015; 37 (10):778-782. doi. 10.1097/DAD.000000000000256.
22. Pinto T, Caetano M, Alves R, Selores M. Congenital multiple clustered dermatofibroma and multiple eruptive dermatofibromas unusual presentations of a common entity. *An Bras Dermatol* 2013; 88 (6): 63-66.
23. Moon A, Yooh N, Kim HS. Myxoid dermatofibroma on a great toe: a case report. *Int J Clin Exp Pathol* 2015; 8 (6): 7605-7609.
24. González D, García J, Ginarde M, Rodríguez I, et al. Ulcerated dermatofibroma with osteoclast-like giant cells. *Cutan Pathol* 2009; 36 (1): 16-19. doi. 10.1111/j.1600-0560.2009.01195.x.
25. Papalas J, Balmer NN, Wallace C, Sanguenza O. Ossifying dermatofibroma with osteoclast-like giant cells: report of a case and literature review. *Am J Dermatopathol* 2009; 31 (4): 379-83. doi. 10.1097/DAD.0b013e3181966747.
26. Moreno L, Mercadillo P. Dermatofibroma. Análisis clínico-patológico de 10 años en el servicio de dermatopatología del Hospital General de México. *Med Cutan Iber Am* 2003; 31: 367-372.

#### Fundación para la Dermatitis Atópica (FDA) en México

Siendo la Dermatitis Atópica uno de los padecimientos más prevalentes, crónicos en niños, y que requiere de explicaciones precisas y apoyo a la investigación, para todo eso se creó la Fundación México. Tiene como sede el prestigiado Servicio de Dermatología del Instituto Nacional de Pediatría, y lo lidera su jefa: la Dra. Carola Durán McKinster, y está conformado por su selecto grupo de especialistas. Sus objetivos son claros y precisos: afiliación de pacientes, dar información, conducir talleres, ayuda directa a los pacientes. Su página web es: <http://www.fundacion-dermatitis-atopica.com.mx/>

#### Misión y Visión de la FDA

“Su misión. Poner al alcance de los niños mexicanos con Dermatitis Atópica y sus familiares información clara, precisa y profesional sobre qué es, cómo tratar y cómo superar la enfermedad, basados en un enfoque no sólo de salud clínica sino psicológica y social.”

“Su visión. Convertir a la Fundación para la Dermatitis Atópica en la entidad de referencia más relevante del país, para dirigir y orientar tanto a pacientes y familiares, como a otras entidades clínicas y sociales que puedan identificar esta enfermedad en su entorno, a fin de brindar los cuidados clínicos y emocionales de más niños con Dermatitis Atópica, para devolverles una mejor calidad de vida que redunde en una mejor integración y un mejor desempeño de estos pequeños en su entorno social.”

## Pioderma gangrenoso: características clínicas e histopatológicas de pacientes de una unidad de tercer nivel del noreste de México

### *Pyoderma gangrenosum: Clinical and histopathological characteristics of patients from a tertiary unit in northeast Mexico.*

Víctor Hugo Ávila-López,<sup>1</sup> Josefina Navarrete-Solís,<sup>2</sup> Silvia Judith Hernández-Martínez<sup>3</sup>

#### Resumen

**ANTECEDENTES:** El pioderma gangrenoso es una dermatosis neutrofílica autoinflamatoria de origen poligénico, caracterizada por úlceras dolorosas, necróticas y estériles que se detonan con el fenómeno de patergia hasta en el 50% de los pacientes.

**OBJETIVO:** Describir las características clínicas de pacientes con diagnóstico de pioderma gangrenoso, las comorbilidades asociadas y los hallazgos histopatológicos.

**MATERIALES Y MÉTODOS:** Estudio retrospectivo, observacional, analítico, efectuado de enero de 2010 a diciembre de 2019 en el Servicio de Dermatología del Centro Médico Nacional del Noreste núm. 25 del Instituto Mexicano del Seguro Social en Monterrey, Nuevo León, México.

**RESULTADOS:** Se recabaron 28 pacientes, la mayoría del sexo femenino; la edad media de manifestación fue de 41 años y 3 eran niños. En 22 de 28 pacientes fue secundario y la comorbilidad mayormente asociada fue la enfermedad hematológica, seguida de la enfermedad inflamatoria intestinal. Los hallazgos histopatológicos predominantes fueron infiltrado inflamatorio neutrofílico.

**CONCLUSIONES:** El pioderma gangrenoso es una enfermedad con baja incidencia, pero alta morbilidad; nuestra serie de casos es una de la más grandes reportadas en México; en 22 de 28 casos fue secundario a alguna enfermedad de base, de ahí la relevancia de realizar el estudio completo de esta dermatosis.

**PALABRAS CLAVE:** Pioderma gangrenoso; enfermedad inflamatoria intestinal; vasculitis; úlcera cutánea.

#### Abstract

**BACKGROUND:** *Pyoderma gangrenosum* is an autoinflammatory neutrophilic dermatosis of polygenic origin, characterized by painful, necrotic and sterile ulcers which are triggered by the phenomenon of patergia in up to 50% of our patients.

**OBJECTIVE:** To describe the clinical characteristics of patients with a diagnosis of *pyoderma gangrenosum*, associated comorbidities and histopathological findings.

**MATERIALS AND METHODS:** A retrospective, observational, analytical study performed from January 2010 to December 2019 at the Dermatology Service of the Northeast National Medical Center no. 25 of the Mexican Institute of Social Security in Monterrey, Nuevo Leon, Mexico.

**RESULTS:** A total of 28 patients were collected, of which the majority were female, the mean age of presentation was 41 years and 3 were pediatric. In 22 out of 28 patients *pyoderma gangrenosum* was secondary and the most associated comorbidity was

<sup>1</sup> Residente de tercer año de la especialidad de Dermatología.

<sup>2</sup> Jefa del servicio de Dermatología.

<sup>3</sup> Profesora adscrita al servicio de Anatomía Patológica.

Centro Médico Nacional del Noreste núm. 25, Instituto Mexicano del Seguro Social, Monterrey, Nuevo León, México.

**Recibido:** octubre 2020

**Aceptado:** noviembre 2020

#### Correspondencia

Josefina Navarrete Solís  
dra.josefina.navarrete@gmail.com

#### Este artículo debe citarse como:

Ávila-López VH, Navarrete-Solís J, Hernández-Martínez SJ. Pioderma gangrenoso: características clínicas e histopatológicas de pacientes de una unidad de tercer nivel del noreste de México. *Dermatol Rev Mex.* 2021; 65 (2): 149-158.  
<https://doi.org/10.24245/dermatol-revmex.v65i2.5589>

hematological disease, followed by inflammatory bowel disease. The predominant histopathological findings were neutrophilic inflammatory infiltrate.

**CONCLUSIONS:** Pyoderma gangrenosum is a disease with low incidence, but high morbidity, our series of cases is one of the largest reported nationwide where in 22 out of 28 patients pyoderma gangrenosum was secondary to some underlying pathology, hence the relevance of performing the complete study of this dermatosis.

**KEYWORDS:** Pyoderma gangrenosum; Inflammatory bowel disease; Vasculitis; Skin ulcer.

## ANTECEDENTES

El pioderma gangrenoso es una dermatosis neutrofílica autoinflamatoria de origen poligénico, caracterizada por úlceras dolorosas, necróticas y estériles que se detonan con el fenómeno de patergia hasta en el 50% de nuestros pacientes.<sup>1</sup> El riesgo de mortalidad es tres veces mayor al de la población en general. Puede manifestarse solo, en forma sindrómica o, lo más frecuente, asociado con comorbilidades hasta en el 68% de los casos.<sup>1,2</sup>

La incidencia anual reportada va de 0.3 por cada 100,000 habitantes hasta 10 casos por millón de habitantes. Afecta con mayor frecuencia a mujeres, en la segunda a quinta décadas de la vida; en edades pediátricas tiene incidencia del 2 al 4% y las edades reportadas van desde 3 a 16 años.<sup>3,4</sup> Las comorbilidades asociadas son la enfermedad inflamatoria intestinal, enfermedad de Crohn o CUCI en el 62% de los pacientes.<sup>5,6,7</sup>

La etiopatogenia no se ha aclarado por completo, pero se sabe que tiene un origen poligénico con mutaciones que conllevan a la activación del inflamósoma y la cascada de autoinflamación con disfunción tanto de la célula efectora como

el neutrófilo y células linfocíticas y a la alteración de la degradación de la matriz extracelular.<sup>2</sup>

En términos clínicos, inicia con pústulas o ampollas que evolucionan rápidamente a úlceras de aspecto socavado con bordes eritematovioláceos e hipertróficos, necrosis, riesgo potencial de sobreinfección, que, al curarse, dejan cicatrices cribiformes.<sup>8</sup>

El tratamiento debe ajustarse a las necesidades de cada paciente de acuerdo con el tamaño y número de las lesiones, diseminación, sobreinfección agregada y, sobre todo, con sus comorbilidades.<sup>9</sup>

El objetivo de este estudio fue documentar los pacientes con diagnóstico clínico e histopatológico de pioderma gangrenoso con el fin de establecer la prevalencia en nuestra unidad enfocándonos en la edad, sexo y comorbilidades asociadas, además de describir los hallazgos histopatológicos.

## MATERIALES Y MÉTODOS

Estudio retrospectivo, observacional, efectuado de enero de 2010 a diciembre de 2019 en el

Servicio de Dermatología del Centro Médico Nacional del Noreste núm. 25 del Instituto Mexicano del Seguro Social en Monterrey, Nuevo León, México.

Los datos clínicos y el diagnóstico histopatológico se obtuvieron de la base de datos del hospital.

## RESULTADOS

El estudio comprendió un periodo de 10 años en el que se recolectaron 28 pacientes con diagnóstico clínico de pioderma gangrenoso con base en los criterios mayores de Davis y colaboradores que fueron corroborados por medio de histopatología. El sexo femenino tuvo un ligero incremento en la prevalencia con un 57% de pacientes; la edad media de manifestación fue a los 41 años; es de destacar la prevalencia en pacientes pediátricos que fue del 10%. **Cuadro 1**

Las enfermedades concomitantes que se encontraron con mayor frecuencia fueron las enfermedades hematológicas en un 21% de los casos; de éstos, 2 pacientes tenían leucemia linfoblástica aguda, 2 aplasia medular, una leucemia mieloblástica aguda y uno linfoma no Hodgkin. En segundo lugar se encontró la enfermedad inflamatoria intestinal en el 17% de los casos, de éstos, 2 pacientes tenían enfermedad de Crohn y 3 colitis ulcerativa, de estos últimos uno tenía, además, asociación con hepatitis autoinmunitaria y otra infección por virus de hepatitis C. En tercer lugar se encontraron las enfermedades autoinmunitarias, 3 pacientes tenían artritis reumatoide, uno de éstos, además, padecía enfermedad renal crónica. De todos los pacientes el 78% tenía al menos una comorbilidad.

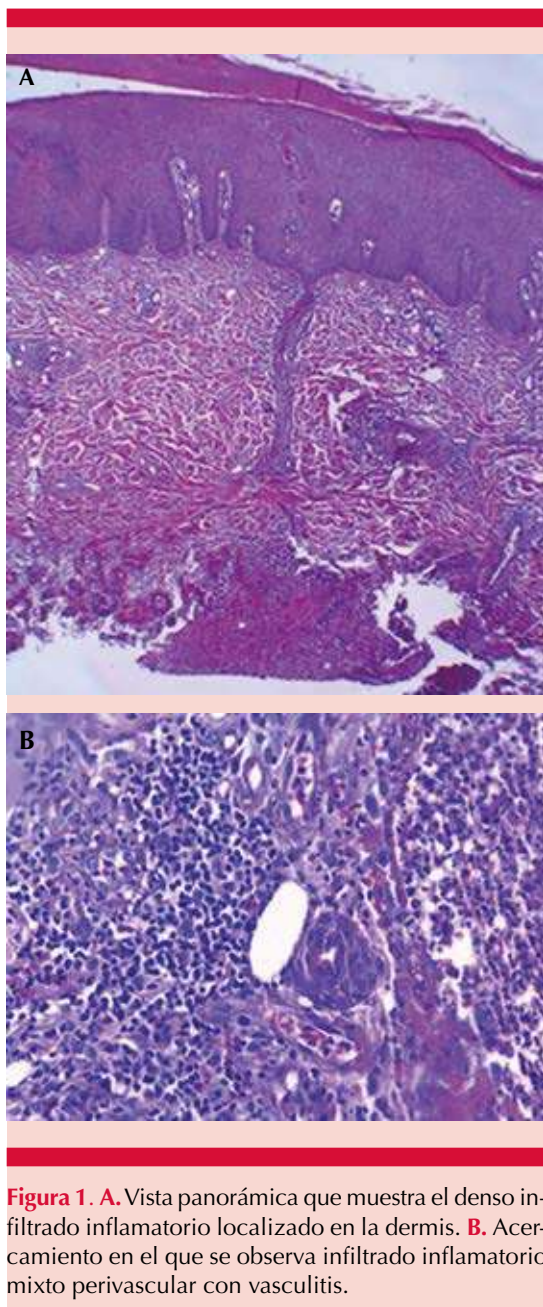
En términos clínicos, las extremidades inferiores representaron la topografía de mayor frecuencia (67%), el 21% de los pacientes manifestó una forma diseminada.

**Cuadro 1.** Características de los pacientes

Variable	N = 28 (%)
<b>Sexo</b>	
Masculino	12 (42.8)
Femenino	16 (57.1)
<b>Edad (años); límite: 1-75</b>	
1-17	3 (10.7)
18-77	25 (89.2)
<b>Enfermedades o situaciones concomitantes</b>	
Enfermedad de Crohn	2 (7.1)
Colitis ulcerativa	1 (3.5)
Colitis ulcerativa-hepatitis autoinmunitaria	1 (3.5)
Colitis ulcerativa-infección por el virus hepatitis C	1 (3.5)
Leucemia linfoblástica aguda	2 (7.1)
Leucemia mielóide aguda	1 (3.5)
Aplasia medular	2 (7.1)
Linfoma no Hodgkin	1 (3.5)
Artritis reumatoide	2 (7.1)
Artritis reumatoide-enfermedad renal crónica	1 (3.5)
Diabetes mellitus tipo 2	2 (7.1)
Enfermedad renal crónica	3 (10.7)
Embarazo	1 (3.5)
Lupus eritematoso sistémico	1 (3.5)
Enfermedad reumatológica en protocolo de estudio	1 (3.5)
Negada	6 (21.4)
<b>Topografía</b>	
Extremidades inferiores	19 (67.8)
Genitales	1 (3.5)
Tórax	1 (3.5)
Extremidades superiores	1 (3.5)
Diseminado	6 (21.4)

En cuanto a los resultados de histopatología se logró recabar 23 laminillas para su revisión, los hallazgos fueron los siguientes: el infiltrado inflamatorio fue de predominio de neutrófilos en un 86% de los casos, seguido por linfocitos en el 78% y, por último, formación de abscesos en un

34%; se encontró vasculitis leucocitoclástica en el 78% y linfocítica en el 65%; los cambios en la epidermis fueron: espongiosis (47%), exocitosis de neutrófilos (34%), acantosis (30%), dermatitis de interfaz (26%) e hiperplasia pseudoepiteliomatosa (4%). **Figura 1**



## DISCUSIÓN

El pioderma gangrenoso afecta con más frecuencia a mujeres en la segunda a quinta décadas de la vida, lo que coincide con lo encontrado en nuestra población.<sup>2</sup> En México, García-Benítez reportó 14 casos en el año 2000 y Guerrero-Hernández y su grupo reportaron 16 casos en 2005. Se han publicado reportes de casos y revisiones de la bibliografía, la última encontrada en el 2011 por Cruz-Toledo y colaboradores. En Colombia, Cuéllar y su grupo reportaron las características clínicas e histopatológicas de 13 pacientes de dos hospitales.<sup>3,4,5</sup>

Las comorbilidades asociadas son la enfermedad inflamatoria intestinal, enfermedad de Crohn o CUCI en el 62% de los pacientes. Otras comorbilidades son: artritis reumatoide seropositiva (16%), depresión mayor (14%), enfermedad hematológica (12.5%), principalmente gammapatía monoclonal IgA, síndrome mielodisplásico y en su transformación blástica a leucemia mielocítica aguda, en un 12.4% asociado con otras malignidades, las más frecuentes son cáncer de mama, gástrico y colorrectal; psoriasis (11%), hepatitis autoinmunitaria o viral (9%), enfermedad renal (4.3%), solapamiento con otras enfermedades neutrofílicas, como enfermedad de Sweet o de Beçhet, enfermedades reumáticas como lupus, arteritis de Takayasu, neutropenia cíclica, policondritis recidivante y síndrome de anticuerpos antifosfolípidicos. Además, puede manifestarse en estados con cambio de la inmunidad hacia TH2 patológico, como el SIDA, y fisiológico, como el embarazo, en el que se incrementa el factor de crecimiento de monocitos-macrófagos hasta 200 veces.<sup>1,6,7,10</sup> En nuestro estudio las enfermedades asociadas que se encontraron con más frecuencia fueron las enfermedades hematológicas en el 21% de los casos, seguidas de enfermedad inflamatoria intestinal (enfermedad de Crohn y colitis ulcerativa) en el 17%, probablemente debido a que

nuestro hospital es de tercer nivel de atención médica y de referencia en la zona noreste de México. En tres pacientes se encontró más de una comorbilidad y es de resaltar que dos pacientes tenían como comorbilidad principal colitis ulcerativa. De todos los pacientes el 78% tenía al menos una comorbilidad.

El pioderma gangrenoso en edades pediátricas tiene incidencia del 2 al 4% y las edades reportadas van desde 3 a 16 años; en el 45.3% es primario. Las comorbilidades asociadas: son enfermedad inflamatoria intestinal, leucemia, artropatía, vasculitis e inmunodeficiencias.<sup>11</sup> A este respecto es de destacar nuestra prevalencia en pacientes pediátricos que fue de 10%, cifra mayor a la prevalencia establecida en la bibliografía, a pesar de que nuestro servicio no atiende este tipo de pacientes.

Puede manifestarse en formas sindrómicas, como síndrome PAPA asociado con artritis piógena y acné quístico, PAPASH al que se le suma hidradenitis supurativa, PASH asociado con acné e hidradenitis supurativa, PsAPASH asociado con artritis psoriásica, acné e hidradenitis supurativa, PAC asociado con acné y colitis ulcerativa, PASS asociado con acné, hidradenitis supurativa y espondiloartritis axial.<sup>12,13,14</sup>

El pioderma gangrenoso puede ser inducido por fármacos que ocasionan la necrosis del queratinocito, como el sunitinib, los que alteran la función del neutrófilo e inducen vasculitis, como levamisol. Hay otros fármacos que además de alterar al neutrófilo alteran la inflamación, como el factor de crecimiento de granulocitos y monocitos, interferón, imatinib, isotretinoína e hidralazina, y fármacos que alteran la función inmunitaria, como sulpirida, biológicos ipilimumab, anti TNF-alfa, anti-CD 20 y la tinta roja de tatuajes.<sup>15,16</sup>

Diversas mutaciones genéticas que conllevan a la activación del inflamósoma, relacionadas con

enfermedades autoinflamatorias, se han detectado en pacientes con pioderma gangrenoso de aparición primaria y en sus formas sindrómicas, así como en pacientes con comorbilidades sistémicas, como: JAK2 y MTHFR (enfermedad hematológica), NOD2 (enfermedad de Crohn), LPIN2 (síndrome SAPHO), NLRP3 y NLPRP12 (síndromes periódicos de fiebre asociados con criopirinas CAPS), MEFV (fiebre del mediterráneo familiar), PSTPIP1 (PAPA, PASH). La más estudiada es la mutación del gen PSTPIP1, que activa la vía de la caspasa 1 tras la activación de receptores por patrones moleculares de reconocimiento de patógenos PAMPs y de reconocimiento de daño tisular DAMPs; induciendo la liberación de IL-1 beta que activa directamente al inflamósoma y liberando la IL-17 encargada del reclutamiento de neutrófilos; ésta, a su vez, produce la liberación de IL-8, principal quimioatrayente de neutrófilos y del factor de necrosis tumoral alfa, que origina la amplificación de esta cascada inflamatoria y daño tisular mediante las caspasas y perforinas, además, provoca la liberación de quimiocinas y sus ligandos Cxc 1, 2, 3, 16, encargadas de la migración celular, así como de las selectinas L y E, encargadas de la migración transendotelial.<sup>2,6</sup>

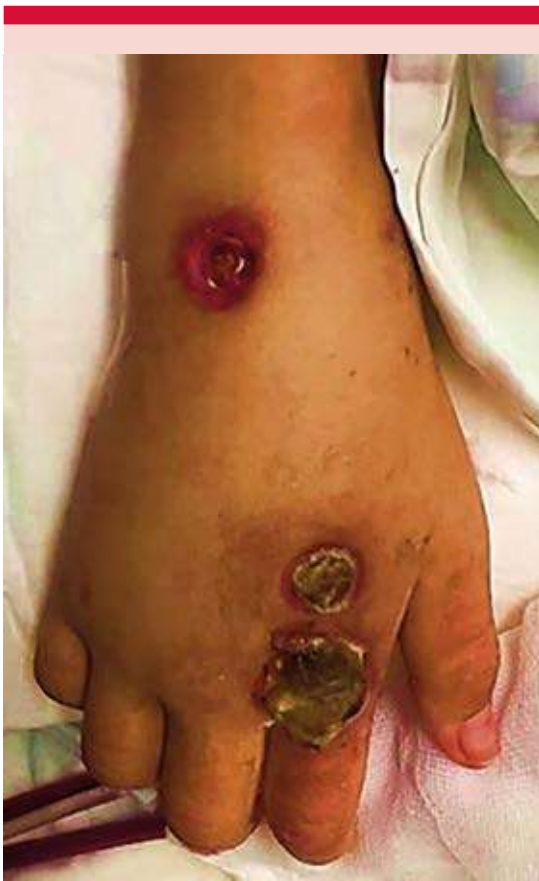Además de lo anterior se ha evidenciado incremento de la actividad del neutrófilo disfuncional, demostrado por sus variaciones metabólicas caóticas en vez del ritmo sinusal, en respuesta a los diversos estímulos; así como la expansión oligoclonal de LT CD 3 y CD 63 con disminución de su adhesión, lo que perpetúa el daño tisular. Existe evidencia del incremento de las metaloproteinasas 2 y 9 encargadas de la remodelación de la matriz extracelular que, aunadas a la disfunción de sus inhibidores, provoca las cicatrices cribiformes en los pacientes. La metaloproteina 9 es capaz de inducir la liberación de IL-1 beta con perpetuación del ciclo autoinflamatorio.<sup>2,17</sup>

En términos clínicos, el pioderma gangrenoso inicia con pústulas o ampollas que evolucionan

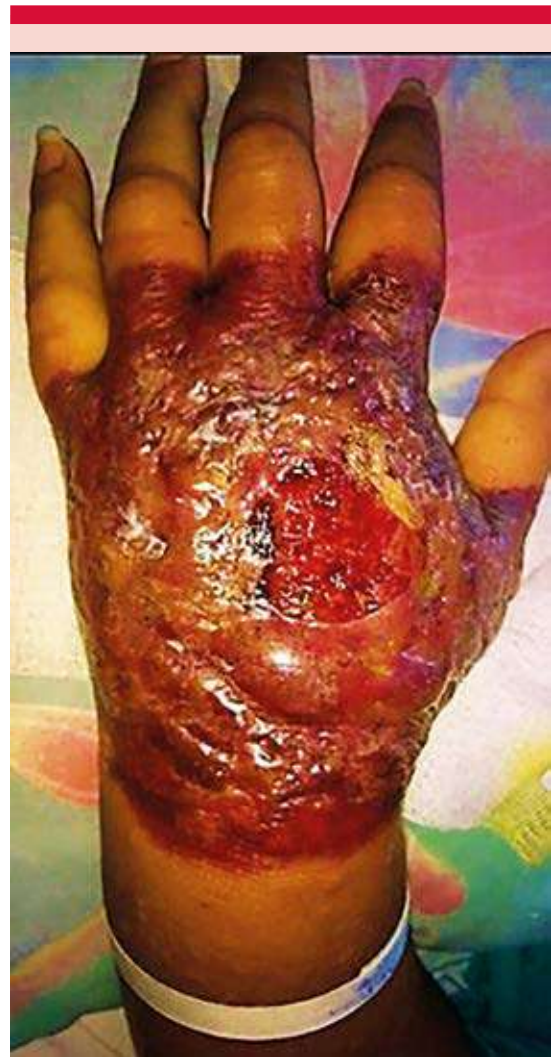

rápidamente a úlceras de aspecto socavado con bordes eritematovioláceos e hipertróficos, necrosis, riesgo potencial de sobreinfección que, al curarse, dejan cicatrices cribiformes. La topografía principal es en los miembros inferiores, principalmente la región pretibial (como lo encontrado en nuestros pacientes), los miembros superiores y el tronco.<sup>8</sup> **Figuras 2 a 5**

Davis y colaboradores propusieron los siguientes criterios para el diagnóstico de pioderma gangrenoso: *Criterios mayores:* 1. Úlceras cutáneas dolorosas, necróticas con borde violáceo irregular, que pueden crecer 1 a 2 cm al día o aumentar su tamaño hasta 50% en un mes. 2. Ex-

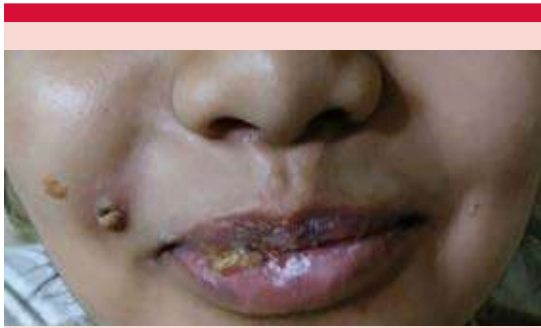

**Figura 2.** Pioderma gangrenoso ulcerativo.

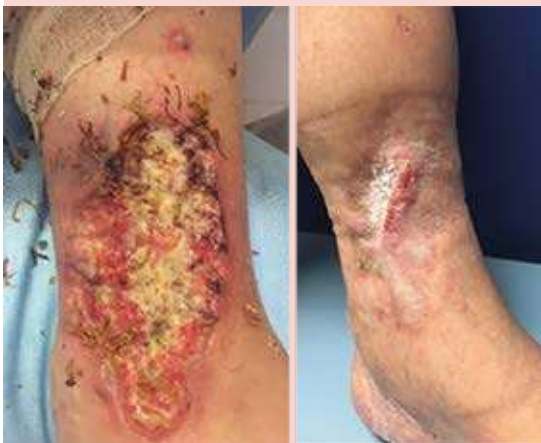

**Figura 3.** Pioderma gangrenoso buloso.

clusión de otras causas de ulceración cutánea. *Criterios menores:* 1. Antecedentes sugerentes de fenómeno de patergia o hallazgo de cicatrices cribiformes. 2. Enfermedades sistémicas asociadas con pioderma gangrenoso. 3. Hallazgos histopatológicos (neutrofilia o inflamación mixta y vasculitis, esta última puede estar ausente). 4. Respuesta rápida al tratamiento con glucocorticoides sistémicos (disminución del tamaño de las lesiones en 50% en un mes).<sup>18</sup>



**Figura 4.** Pioderma gangrenoso pustuloso.



**Figura 5.** Sobreinfección mixta (miasis y bacteriana) y cicatrices cribiformes.

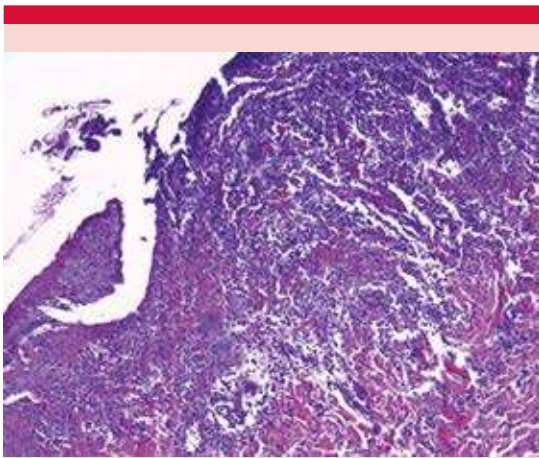
La clasificación de Powell distingue cuatro manifestaciones: la clásica ulcerativa, la ampullosa –que está más asociada con enfermedad hematológica y recientemente se han comunicado múltiples casos asociados con CUCI–, la variante pustulosa asociada con enfermedad inflamatoria intestinal y enfermedades reumáticas autoinmunitaria, y la variante vegetante, que, a diferencia de las anteriores, no se ha asociado con comorbilidades ni provoca dolor severo y afecta la cara y el tronco de predominio en los

pliegues.<sup>19,20</sup> Las manifestaciones extracutáneas ocurren principalmente en el pulmón, pero pueden afectar la cavidad abdominal, ocular, el hueso, el bazo, el riñón y el hígado.<sup>1,21</sup>

La forma posoperatoria se manifiesta por fenómeno de patergia, en particular después de una cirugía de mama (incluidas las estéticas), apendicectomía, cardíaca y colocación de catéter central venoso, así como cirugías ginecoobstétricas y de cabeza y cuello; en estas dos últimas con inicio más temprano de las lesiones.<sup>22,23,24</sup>

A la histopatología podemos observar el denso infiltrado inflamatorio neutrofílico inicialmente foliculocéntrico con aparición de vasculitis leucocitoclástica. En el caso de la variante vegetante además encontramos hiperplasia pseudoepiteliomatosa, abscesos y granulomas. La inmunofluorescencia es positiva a IgM, C3 y fibrina.<sup>4,6,25</sup> El análisis de nuestras muestras evidenció en su mayor parte un infiltrado inflamatorio de predominio de neutrófilos en un 86% de los casos, seguido por linfocitos en el 78% y, por último, formación de abscesos en un 34%, sin tratarse de la variante vegetante; las vasculitis fueron leucocitoclástica en el 78% y linfocítica en el 65%. **Figura 6**

Los estudios paraclínicos son necesarios para excluir otros diagnósticos y para diagnosticar comorbilidades asociadas; los principales son: biometría hemática, química sanguínea, pruebas de función hepática, velocidad de sedimentación globular, proteína C reactiva, procalcitonina, VDRL, intradermorreacción a la tuberculina, ELISA para VIH, virus de hepatitis C, virus de hepatitis B, prueba de amplificación de ácido nucleico NAAT para clamidia y tuberculosis, cultivos, factor reumatoide, anticuerpos antinucleares, anti-Ro, anti-ADN, anti-CCP, complemento C3, C4, ANCAS, ASCA, anticardiolipinas, B2 glicoproteína, anticoagulante lúpico, electroforesis de proteínas, tomografía



**Figura 6.** Sitio de ulceración en donde además se observa infiltrado inflamatorio neutrofílico importante en la dermis con áreas de necrosis en la dermis superficial.

contrastada, ecocardiograma, colonoscopia; además, en pacientes de edad pediátrica deben solicitarse pruebas de función de linfocitos, granulocitos, fagocitosis, citometría de flujo e inmunoglobulinas.<sup>1,7</sup>

Los diagnósticos diferenciales incluyen todas las causas de úlceras cutáneas, entre las que se encuentran las de origen vascular, infecciones, enfermedad venosa isquémica, facticias, neoplasias, traumatismos, enfermedades metabólicas, hematológicas, así como consumo de drogas. Las principales son: ectima gangrenoso, fascitis necrotizante, neoplasias cutáneas primarias y metastásicas, vasculitis, mordedura de araña reclusa marrón y otras dermatosis neutrofílicas.<sup>26</sup>

El tratamiento debe ajustarse a las necesidades de cada uno de nuestros pacientes de acuerdo con el tamaño y número de las lesiones, diseminación, sobreinfección agregada y, sobre todo, a las comorbilidades que tenga. En cuanto a los fármacos, hay que valorar eficacia, eventos

adversos, contraindicaciones, costo y disponibilidad de éstos en nuestro medio.<sup>9</sup>

El control del dolor es de vital importancia, así como tratar la sobreinfección; deben agregarse antibióticos, antifúngicos o antiparasitarios (o ambos). Está indicado el tratamiento local de las úlceras con parches hidrocoloides con sustancias como el alginato y bismuto, así como inhibidores de la calcineurina tópicos en las úlceras, porque éstos, a diferencia de los corticosteroides, no retrasan la reepitelización.<sup>9</sup>

La inmunoglobulina intravenosa a dosis de 2 g/kg dividida en 3 a 5 días, es coadyuvante en el tratamiento de procesos infecciosos sobreagregados, tiene muy buen perfil de seguridad e inicio inmediato del efecto terapéutico aunada a corticosteroide sistémico a dosis de 0.5 mg/kg/día. También se prescriben fármacos inmunomoduladores como talidomida (2 mg/kg), colchicina (1-2 mg/día o en niños menores de 5 años 0.07 mg/kg/día) y dapsona (2 mg/kg), clofazimina 300 a 400 mg/día.<sup>9,27</sup>

Una vez esclarecido si es primario o secundario a una enfermedad subyacente, podemos agregar un segundo inmunosupresor ahorrador de esteroide, de acuerdo con la causa, los más eficaces son: ciclosporina 3 a 5 mg/kg al día, azatioprina 2 mg/kg al día, ácido micofenólico 2 a 3 g al día o en niños iniciar 600 mg/m<sup>2</sup> hasta un máximo de 1.5 g al día, metotrexato 10-25 mg a la semana o en niños 10 mg/m<sup>2</sup>, tacrolimus 0.1 a 0.3 mg/kg al día. En casos resistentes o asociados con enfermedades reumáticas o hematológicas se prescribe ciclofosfamida 15 mg/kg/dosis hasta un máximo de 1.2 g y clorambucilo 2 a 4 mg al día.<sup>23,24,27</sup>

Una vez esclarecida la comorbilidad existen otros biológicos además de inmunoglobulina, como los anti TNF-alfa como infliximab, adalimumab y etanercept, así como inhibidores

de interleucinas ustekinumab, sekukinumab y recientemente canakinumab, inhibidor de la IL-1 beta, y anakinra, inhibidor de la IL-1 alfa y beta; así como rituximab, que han demostrado excelente respuesta, como los seleccionamos de acuerdo con la comorbilidad asociada.<sup>9,27</sup>

## CONCLUSIONES

El pioderma gangrenoso es una enfermedad con baja incidencia y gran comorbilidad asociada, lo anterior impide la realización de estudios con distribución al azar; a nuestro saber, hoy día ésta es la serie de casos más grande reportada en la bibliografía nacional, lo que se hizo con la intención de reforzar el reconocimiento de esta enfermedad.

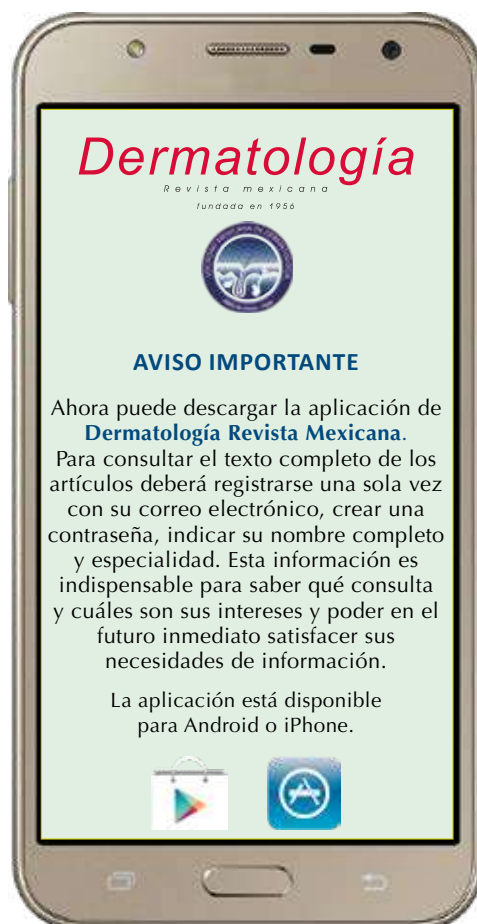
El diagnóstico y tratamiento del pioderma gangrenoso implica un reto para el dermatólogo y para el resto de los especialistas que intervienen en el tratamiento transdisciplinario de esta enfermedad. El 78% fue secundario a alguna enfermedad de base, de ahí la relevancia de realizar el estudio completo de esta dermatosis neutrofílica.

Las características de nuestros pacientes resultan distintas en cuanto a prevalencia de enfermedades asociadas con pioderma gangrenoso, las enfermedades hematológicas tienen alto porcentaje de asociación, seguidas por enfermedad inflamatoria intestinal.

## REFERENCIAS

1. Wollina U. Pyoderma gangrenosum—a systemic disease? *Clinics in Dermatol* 2015; 33 (5): 527-530. doi. 10.1016/j.clin Dermatol.2015.05.003.
2. Marzano A, Damiani G, Ceccherini I, Berti E, et al. Autoinflammation in pyoderma gangrenosum and its syndromic form (pyoderma gangrenosum, acne and suppurative hidradenitis). *Br J Dermatol* 2017; 176 (6): 1588-1598. doi. 10.1111/bjd.15226.
3. Guerrero HI, Hernández CJ, Orozco TR. Pioderma gangrenoso. Reporte de 16 casos. *Dermatol CMQ* 2005; 3 (3): 256-260.
4. Cuéllar MC, Peña EB, Mejía AM, Londoño A. Características clínicas e histopatológicas de Pioderma gangrenoso en dos hospitales de Medellín, Colombia. *Med Cután Ibero-Latino-Am* 2018; 46 (3): 180-185.
5. Cruz BE, Tovar R, Juárez L. Pioderma gangrenoso. Revisión de la bibliografía. *Med Int Méx* 2011; 27 (6): 609-615.
6. Braswell S, Kostopoulos T, Ortega A. Pathophysiology of pyoderma gangrenosum (PG): An updated review. *J Am Acad Dermatol* 2015; 73 (4): 691-698. doi. 10.1016/j.jaad.2015.06.021.
7. Skalkou A, Manoli S, Sachinidis A, Ntoulos V, et al. Pyoderma gangrenosum and pyogenic arthritis presenting as severe sepsis in a rheumatoid arthritis patient treated with golimumab. *Rheumatol Int* 2017; 38 (1): 161-167. doi. 10.1007/s00296-017-3861-8.
8. Hadi A, Lebwohl M. Clinical features of pyoderma gangrenosum and current diagnostic trends. *J Am Acad Dermatol* 2011; 64 (5): 950-954.e2. doi. 10.1016/j.jaad.2010.01.049.
9. Miller J, Yentzer BA, Clark A, Jorizzo JL, et al. Pyoderma gangrenosum: a review and update on new therapies. *J Am Acad Dermatol* 2010; 62 (4): 646-54. doi. 10.1016/j.jaad.2009.05.030.
10. Sterling C, Crane G, Al-Hariri J, Shanbhag S. Double jeopardy: Autoimmune myelofibrosis with pyoderma gangrenosum. *Am J Med* 2017; 130 (1): e1-e4. doi. 10.1016/j.amjmed.2016.06.016
11. Allen CP, Hull J, Wilkison N, Burge SM. Pediatric pyoderma gangrenosum with splenic and pulmonary involvement. *Pediatr Dermatol* 2013; 30: 497. doi. 10.1111/pde.12138.
12. Marzano A, Trevisan V, Gattorno M, Ceccherini I, et al. Pyogenic arthritis, pyoderma gangrenosum, acne, and hidradenitis suppurativa (PAPASH): A new autoinflammatory syndrome associated with a novel mutation of the PSTPIP1 gene. *JAMA Dermatol* 2013; 149 (6): 762. doi. 10.1001/jamadermatol.2013.2907.
13. Ursani MA, Appleyard J, Whiteru O. Pyogenic arthritis, pyoderma gangrenosum, acne, suppurative hidradenitis (PA-PASH) syndrome: An atypical presentation of a rare syndrome. *Am J Case Rep* 2016; 17:587-591. doi. 10.12659/AJCR.898027.
14. Bruzzese V. Pyoderma gangrenosum, acne conglobata, suppurative hidradenitis, and axial spondyloarthritis: efficacy of anti-tumor necrosis factor  $\alpha$  therapy. *J Clin Rheumatol* 2012; 18: 413-15. doi. 10.1097/RHU.0b013e318278b84c.
15. Baliu-Piqué C, Mascaró J. Multifocal and refractory pyoderma gangrenosum: Possible role of cocaine abuse. *Australasian J Dermatol* 2016; 58 (3): e83-e86. doi. 10.1111/ajd.12498.
16. Wu B, Patel E, Ortega-Loayza A. Drug-induced pyoderma gangrenosum: a model to understand the pathogenesis of pyoderma gangrenosum. *Br J Dermatol* 2017; 177 (1): 72-83. doi. 10.1111/bjd.15193.

17. Montañó Estrada LF, Fortoul Van der Goes T, Rendón Huerta EP. Revista de la Facultad de Medicina de la UNAM, 2017; 60 (1): 42-49.
18. Callen JP, Jackson JM. Pyoderma gangrenosum: An update. Rheumatic Dis Clin N Am 2007; 33: 787-802. doi. 10.1016/j.rdc.2007.07.016.
19. Pizzariello G, Olivares L, Lois M, Anaya J, et al. Pioderma gangrenoso vegetante. Presentación de 7 casos. Dermatol Argent 2012; 18 (5): 383-388.
20. Su WPS, Davis M, Weenig RH, Powell F, et al. Pyoderma gangrenosum: clinicopathologic correlation and proposed diagnostic criteria. Int J Dermatol 2004; 43: 790-800. doi. 10.1111/j.1365-4632.2004.02128.x.
21. Ye MJ, Ye JM. Pyoderma gangrenosum: A review of clinical features and outcomes of 23 cases requiring inpatient management. Dermatol Res Pract 2014; 1-7. doi. 10.1155/2014/461467.
22. Abtahi-Naeini B, Bagheri F, Pourazizi M, Forozeshfard M, et al. Unusual cause of breast wound: postoperative pyoderma gangrenosum. Int Wound J 2016; 14 (1): 285-287. doi. 10.1111/iwj.12626.
23. Behera B, Chandrashekar L, Thappa DM, Srinivas BH, et al. Postsurgical pyoderma gangrenosum successfully treated with cyclosporine. Ind J Dermatol Venereol Leprol 2017; 83 (3): 412. doi. 10.4103/0378-6323.193616.
24. Turrión L, Hermosa E, Miguel L, Muñoz E. Pioderma gangrenoso periestomal: presentación de 4 casos y revisión de los factores de riesgo y la respuesta terapéutica. Actas Dermo-Sifiliogr 2016; 107 (3): e13-e17. doi. 10.1016/j.ad.2015.04.022.
25. Niv D, Ramirez JA, Fivenson DP. Pyoderma gangrenosum, acne, and hidradenitis suppurativa (PASH) syndrome with recurrent vasculitis. JAAD Case Reports 2017; 3 (1): 70-73. doi. 10.1016/j.jdcr.2016.11.006.
26. Abdul-Karim R, Ryan C, Rangel C, Emmett M. Levamisole-Induced Vasculitis. Baylor University Medical Center Proceedings 2013; 26 (2): 163-165. doi. 10.1080/08998280.2013.11928946.
27. Quist S, Kraas L. Treatment options for pyoderma gangrenosum. JDDG 2017; 15 (1): 34-40. doi. 10.1111/ddg.13173.



## Fototerapia UVA-1 en el tratamiento del liquen escleroso y atrófico vulvar

### *UVA-1 phototherapy for the treatment of genital lichen sclerosus.*

María Claudia Torres,<sup>1</sup> Paula Dubeibe-Abril,<sup>2</sup> María José Pareja<sup>3</sup>

#### Resumen

**ANTECEDENTES:** el liquen escleroso genital es una enfermedad inflamatoria crónica de la piel poco frecuente, caracterizada por lesiones genitales escleróticas blancas similares a la porcelana. Se observa con mayor frecuencia en mujeres adultas y generalmente afecta el área anogenital. El tratamiento de elección son los corticosteroides tópicos de alta potencia; sin embargo, otras terapias, como la fototerapia UVA-1, han demostrado ser una alternativa de tratamiento prometedora debido a su eficacia en el tratamiento contra otras enfermedades dermatológicas similares. A pesar de esto, existe falta de evidencia del tratamiento contra el liquen escleroso genital con este tipo de terapia.

**OBJETIVO:** Reportar una serie de pacientes con liquen escleroso genital tratados con fototerapia UVA-1, efectuado entre 2016 y 2019.

**MATERIALES Y MÉTODOS:** Estudio observacional, retrospectivo, descriptivo, tipo serie de casos de pacientes adultos con liquen escleroso genital de una institución que recibieron fototerapia UVA-1.

**RESULTADOS:** Se incluyeron 12 pacientes femeninas. Todas recibieron tratamiento con fototerapia UVA-1 en dosis bajas con frecuencia de tres sesiones semanales con ajustes graduales según la tolerancia e indicación médica. En promedio, la duración de la terapia fue de 13.5 (RIQ 5.5, 24.75) meses, se reportó respuesta al tratamiento en 11 de 12 pacientes.

**CONCLUSIONES:** La fototerapia con UVA-1 debe considerarse una opción de tratamiento eficaz en pacientes que padecen liquen escleroso genital.

**PALABRAS CLAVE:** Liquen escleroso genital; atrofia vulvar; liquen escleroso vulvar; fototerapia.

#### Abstract

**BACKGROUND:** Genital lichen sclerosus is an infrequent chronic inflammatory skin disease, characterized by white porcelain-like sclerotic genital lesions. It is most commonly seen in adult females and usually affects the anogenital area. Treatment gold standard are high potency topical corticosteroids; however, other therapies such as UVA-1 phototherapy have shown to be a promising alternative treatment due to their effectiveness. Despite this, there are lack of evidence about the management of genital lichen sclerosus with this type of therapy.

**OBJECTIVE:** To report a series of patients with genital lichen sclerosus treated with UVA-1 phototherapy.

**MATERIALS AND METHODS:** An observational, retrospective, descriptive study type of case series of adult patients with genital lichen sclerosus from a single institution who were treated with UVA-1 phototherapy.

**RESULTS:** There were included 12 patients. All patients received treatment with low-dose UVA-1 phototherapy with a frequency of 3 sessions weekly with gradual adjustments as tolerated. On average, the duration of therapy was 13.5 (IQR 5.5, 24.75) months, response to treatment was reported in 11 of 12 patients.

<sup>1</sup> Dermatóloga y directora médica.

<sup>2</sup> Médico general.

Unidad dermatológica y de fototerapia UDF, Bogotá, Colombia.

<sup>3</sup> Médico general y magíster en epidemiología, Universidad de La Sabana, Bogotá, Colombia.

**Recibido:** noviembre 2020

**Aceptado:** diciembre 2020

#### Correspondencia

María José Pareja  
mariajosepareja1@gmail.com

**Este artículo debe citarse como:** Torres MC, Dubeibe-Abril P, Pareja MJ. Fototerapia UVA-1 en el tratamiento del liquen escleroso y atrófico vulvar. Dermatol Rev Mex. 2021; 65 (2): 159-165. <https://doi.org/10.24245/dermatol-revmex.v65i2.5590>

**CONCLUSIONS:** *UVA-1 phototherapy should be considered an effective treatment option in patients suffering from genital lichen sclerosis.*

**KEYWORDS:** *Genital lichen sclerosis; Vulvar atrophy; Vulvar lichen sclerosis; Phototherapy.*

## ANTECEDENTES

El liquen escleroso es un trastorno crónico, inflamatorio y mucocutáneo con clara predilección por la región anogenital, sólo el 6% de los casos tienen lesiones extragenitales aisladas.<sup>1</sup> Se manifiesta con más frecuencia en el sexo femenino, con una relación de 3:1 a 10:1; las mujeres en edad posmenopáusica son la población afectada con más frecuencia. Aunque su prevalencia exacta se desconoce y probablemente está subestimada, se ha reportado una variación del 0.1 al 3% en la enfermedad en general y del 1.7% en el liquen escleroso vulvar.<sup>2</sup>

El liquen escleroso se distingue clínicamente por una placa esclerótica de coloración blanco marfil, bien definida y de superficie atrófica, que en los genitales puede afectar desde un área pequeña y única hasta toda la vulva, el periné y la región perianal.<sup>1</sup> El prurito es el síntoma de manifestación más común, se encuentra hasta en un 93% de los casos. Puede acompañarse de otros síntomas, como dolor o ardor local, disuria y sangrado por fisuras. El curso de la enfermedad es crónico y progresivo, en estadios avanzados puede haber cambios cicatriciales marcados e irreversibles que afectan notoriamente la calidad de vida y la función sexual de los pacientes.<sup>3</sup> Además, se asocia con el riesgo de carcinoma

de células escamosas hasta en un 5%, lo que resalta la importancia de realizar una estrecha vigilancia de esta enfermedad.<sup>4</sup> El diagnóstico del liquen escleroso suele ser clínico; sin embargo, la biopsia puede ser de utilidad cuando hay dudas en el diagnóstico, falla del tratamiento de primera línea o ante la sospecha de malignidad,<sup>2</sup> caracterizándose histológicamente por: hiperqueratosis y atrofia epidérmica, existencia de infiltrado inflamatorio de linfocitos T, esclerosis y engrosamiento de la dermis con homogenización hialina de las fibras de colágeno.<sup>5</sup>

El patrón de referencia para el tratamiento del liquen escleroso genital son los corticosteroides tópicos de alta potencia.<sup>2</sup> No obstante, otras terapias, como la fototerapia UVA-1 han demostrado ser una opción de tratamiento alternativo y prometedor por su efectividad en el manejo de varias dermatosis con componente fibrosante o esclerosante, como la esclerodermia localizada.<sup>6</sup> Sin embargo, son pocos los estudios reportados en todo el mundo y no existe evidencia local publicada acerca del tratamiento del liquen escleroso genital con este tipo de terapia.<sup>7</sup> Por ello, el objetivo de este estudio es describir la primera experiencia en Colombia del tratamiento con fototerapia UVA-1 en un grupo de pacientes con diagnóstico de liquen escleroso genital y sus desenlaces clínicos.

## MATERIALES Y MÉTODOS

Estudio observacional, retrospectivo, descriptivo, tipo serie de casos, efectuado en un grupo de pacientes del sexo femenino con diagnóstico de liquen escleroso genital, que recibieron tratamiento farmacológico de primera línea con corticosteroide tópico o inhibidor de calcineurina o ambos y, ante la falla terapéutica, fueron remitidas a la Unidad dermatológica y de fototerapia (UDF) en la ciudad de Bogotá, Colombia, para el tratamiento con fototerapia UVA-1 durante el periodo comprendido entre 2016 y 2019. Los criterios de exclusión fueron: afectación extragenital concomitante, tratamiento con fototerapia PUVA o UVB-NB y haber recibido menos de 12 sesiones de fototerapia dentro del protocolo establecido.

Todas las pacientes recibieron fototerapia UVA-1 localizada con exposición sólo en el área perineal mediante posición de litotomía en silla ginecológica ubicada en un cubículo privado. Para la irradiación se usó un panel marca Davlin serial OS0652-PLAT1-0400, de 8 tubos o luminarias PL-L36W/10/4P con un espectro de radiación UVA entre 340 y 400 nm e intervalos de fotometría de: 5.5-20 mW/cm<sup>2</sup>, radiancia controlada y medida periódicamente con un fotómetro marca National Biological Corporation - serial 401676. Se implementó como protocolo en la mayoría de las pacientes una dosis inicial por sesión de 30 J/cm<sup>2</sup>, con incremento a la tercera semana a 60 J/cm<sup>2</sup> según tolerancia y a una frecuencia de tres sesiones a la semana. Las pacientes recibieron una valoración dermatológica inicial con el fin de confirmar clínicamente el diagnóstico de remisión, aprobar el protocolo a realizar y descartar posibles contraindicaciones para la toma de fototerapia.

Durante el tratamiento, todas las pacientes fueron valoradas por un dermatólogo de manera periódica con el fin de evaluar el grado

de respuesta a la terapia, que fue medido teniendo en cuenta la perspectiva del médico y del paciente. Con respecto a los desenlaces reportados por el paciente se preguntó sobre el nivel de alivio de los síntomas: prurito vulvar, ardor localizado, dispareunia (o los tres) y se categorizó en tres grados de respuesta, así: *nula* (no hubo alivio de los síntomas), *parcial* (leve alivio) y *total* (alivio importante o completo de los mismos). En cuanto a la perspectiva del médico, se determinó el grado de alivio según el aspecto clínico de las lesiones y se categorizó en tres grados de respuesta así: *nula* (progresión del tamaño, esclerosis, atrofia de las lesiones o aparición de nuevas), *parcial* (evolución estacionaria a leve alivio de la esclerosis, atrofia o tamaño) y *total* (disminución notoria de esclerosis, atrofia, tamaño o alivio completo de las lesiones y sin evidencia de lesiones nuevas).

## RESULTADOS

Se incluyeron 12 pacientes del sexo femenino con diagnóstico de liquen escleroso genital, en la mayoría de los casos (8 de 12) confirmado por biopsia. La edad media de manifestación fue de 60.4 ± 10.3 años y el tiempo de evolución de la enfermedad fue de 8.1 ± 6.7 años. Nueve de los casos tenían afectación única vulvar y los casos restantes tenían extensión al periné y la región perianal. En relación con los síntomas, todas las pacientes refirieron prurito, 5 ardor y 3 dispareunia, en cuanto a los signos, 5 tenían sinequias vulvares al momento de la primera valoración; no se documentaron lesiones sugerentes de malignidad local. Todas las pacientes recibieron tratamiento farmacológico previo al inicio de fototerapia: 9 de 12 recibieron corticoides tópicos, una inhibidores de calcineurina tópicos (tacrolimus) y 2 terapia combinada o alternante con corticosteroide tópico y tacrolimus. De éstas, sólo 5 continuaron tratamiento farmacológico concomitante durante la fototerapia.



El tratamiento con fototerapia UVA-1 se inició con dosis de 30 J/cm<sup>2</sup> en 11 de 12 pacientes y sólo una inició con dosis de 10 J/cm<sup>2</sup> por riesgo de fotosensibilidad (fototipo Fitzpatrick II), a una frecuencia de toma de tres sesiones por semana según el protocolo. Nueve pacientes alcanzaron de forma gradual una dosis máxima de 60 J/cm<sup>2</sup>, dos continuaron con la misma dosis inicial por no tolerancia al incremento y una logró tolerar una dosis mayor a la estipulada (90 J/cm<sup>2</sup>).

En promedio, el tiempo de duración de la terapia y seguimiento durante ésta fue de 13.5 (RIQ 5.5; 24.75) meses, a este corte las pacientes alcanzaron 52.5 (RIQ 31.0; 76.5) sesiones, con una dosis acumulada de 2535 J/cm<sup>2</sup> (RIQ 1525; 4170 J/cm<sup>2</sup>). Se evidenció respuesta al tratamiento en 11 de 12 pacientes, de las que: 9 mostraron alivio total y 2 alivio parcial, sumando el grado de respuesta de los síntomas y signos de la enfermedad. Las pacientes que lograban control o alivio clínico de la enfermedad con la terapia tenían adecuado apego a ésta y no tuvieron recaídas posteriores. El protocolo se ajustó a fase de mantenimiento semanal: frecuencia de toma de una sesión por semana con la dosis máxima tolerada. De las pacientes que tuvieron respuesta clínica total con la terapia, 9 (75%) lograron avanzar a esta fase y requirieron, en promedio, 25 (RIQ 2.5; 53) sesiones para llegar a ésta. Los resultados individuales se muestran en el **Cuadro 1**.

## DISCUSIÓN

La UVA-1 es una modalidad fototerapéutica específica que utiliza un rango espectral selectivo de 340 a 400 nm. Debido a su larga longitud de onda, actúa no sólo en estructuras epidérmicas; sino también en componentes de la dermis media y profunda, lo que califica este método como una gran alternativa para el tratamiento de dermatosis profundas, en particular enfermedades fibrosantes de la piel.<sup>8</sup>

Se ha encontrado que la mayor evidencia obtenida de ensayos controlados con distribución al azar para evaluar la eficacia de la fototerapia UVA-1 existe para el tratamiento contra la esclerodermia localizada morfea. Sin embargo, se ha demostrado que otros trastornos fibrosantes, como el liquen escleroso y la enfermedad de injerto contra huésped, también pueden tratarse con éxito con esta terapia.<sup>6</sup> Esta eficacia puede explicarse por el papel que tiene la fototerapia UVA-1 en la acción de células inflamatorias y la actividad de fibroblastos en la piel, en la que aumenta la producción de metaloproteinasas de la matriz (MMP) 1, 2 y 3, de colagenasa intersticial y de IFN- $\gamma$  (que tiene efecto inhibitorio en la síntesis de colágeno), regula a la baja la expresión de receptores de superficie celular de TGF- $\beta$ , induce la apoptosis de linfocitos T y disminuye la producción de citocinas proinflamatorias IL-6 e IL-8 que inducen la producción de colágeno por parte de los fibroblastos y de las que se han encontrado concentraciones elevadas en sangre de pacientes con liquen escleroso.<sup>9</sup>

Con respecto a la administración de fototerapia UVA-1 para el tratamiento de liquen escleroso genital, un estudio realizado por Beattie y colaboradores<sup>7</sup> en 2006 evaluó la efectividad de la fototerapia UVA-1 en siete mujeres con liquen escleroso vulvar resistente a tratamiento con corticosteroide tópico. Las pacientes recibieron un total mínimo de 15 sesiones de fototerapia UVA-1 localizada, con frecuencia de 3 a 5 veces por semana y a un intervalo de dosis de 3 a 130 J/cm<sup>2</sup> por sesión. Después de completar la terapia con UVA-1, un médico y el paciente calificaron la respuesta general al tratamiento teniendo en cuenta el grado de alivio de los síntomas y de los signos al examen físico, encontrando alivio significativo en 5 de las 7 pacientes, de las que 3 obtuvieron disminución moderada de la gravedad de la enfermedad y 2 tuvieron disminución mínima posterior a la terapia. Los autores concluyeron que la terapia con UVA-1

**Cuadro 1.** Características de las pacientes, especificaciones en la fototerapia y respuesta al tratamiento

Paciente	Edad (años)	Duración de la enfermedad (años)	Áreas afectadas	Prurito	Ardor	Dispareunia	Sinequias	Núm. total de sesiones de UVA-1	Dosis acumulada (j/cm <sup>2</sup> )	Alivio de los síntomas	Alivio de los signos	Alivio total	Núm. de sesiones para el inicio de mantenimiento	Tratamiento farmacológico concomitante
1	62	9	Vulva	Sí	No	No	No	56	3090	Total	Total	Total	57	No
2	70	15	Vulva, periné y perianal	Sí	No	No	No	47	2640	Parcial	Parcial	Parcial	0	Sí
3	79	3	Vulva	Sí	No	No	No	15	680	Total	Total	Total	10	No
4	52	16	Vulva	Sí	No	Sí	Sí	54	3120	Total	Total	Total	40	No
5	62	3	Vulva	Sí	Sí	No	Sí	51	2430	Total	Total	Total	25	No
6	59	2	Vulva	Sí	No	No	No	36	1920	Total	Total	Total	12	No
7	53	2	Vulva	Sí	No	Sí	Sí	23	1220	Total	Parcial	Parcial	0	Sí
8	63	5	Vulva, periné y perianal	Sí	Sí	No	Sí	92	5220	Total	Total	Total	84	Sí
9	64	4	Vulva, periné y perianal	Sí	No	No	No	61	1830	Total	Total	Total	25	Sí
10	69	9	Vulva	Sí	Sí	No	No	26	770	Nula	Nula	Nula	0	Sí
11	39	6	Vulva	Sí	Sí	No	No	222	11,700	Total	Total	Total	105	No
12	53	23	Vulva	Sí	Sí	Sí	Sí	119	12,110	Total	Total	Total	41	No

puede ser benéfica en el tratamiento del liquen escleroso vulvar y, al ser bien tolerada, puede ser una opción terapéutica aceptable para pacientes con enfermedad severa,<sup>7</sup> lo que contrasta con los resultados obtenidos en nuestro estudio, en el que se documentó alivio clínico en 11 de las 12 pacientes (9 con alivio total y 2 con alivio parcial), la mayoría con curso crónico de la enfermedad y falla terapéutica al tratamiento farmacológico recibido previo al inicio de la fototerapia.

Asimismo, otro estudio efectuado por Terras y colaboradores<sup>10</sup> comparó la eficacia de los corticosteroides tópicos de alta potencia vs la fototerapia UVA-1 para el tratamiento del liquen escleroso genital, recolectaron entre 2010 y 2012 una muestra de 30 pacientes diagnosticadas con liquen escleroso vulvar, de las que 15 fueron tratadas con fototerapia UVA-1 localizada en casa (dosis máxima por sesión de 50 J/cm<sup>2</sup> en una frecuencia de cuatro veces por semana) y las otras 15 pacientes recibieron tratamiento tópico con ungüento de propionato de clobetasol al 0.05% de aplicación diaria durante un periodo de tres meses para los dos grupos. Los autores tuvieron en cuenta cuatro parámetros para evaluar la eficacia de ambos tratamientos: 1. La aplicación de una escala clínica total (TCS), en la que evaluaron el grado de severidad de las lesiones en función del nivel de hipopigmentación, esclerosis, atrofia, hiperqueratosis y la existencia de erosiones, edema y eritema. 2. Grado de intensidad del prurito, ardor o dolor por medio del puntaje Skindex-29 y una escala análoga visual (VAS). 3. Medición del grosor dérmico (grosor del corion en micrómetros), por medio de ultrasonografía 20 MHz, y 4. Evaluación histopatológica de la disminución del infiltrado linfocitario en las lesiones. Una vez que completaron el tiempo, se encontró que ambas terapias disminuyeron significativamente la escala clínica total (TCS) en el 51.4% con el ungüento de clobetasol y 35.6% con la

fototerapia UVA-1; sin encontrar diferencias significativas entre ambos grupos. Sin embargo, a pesar de que la fototerapia UVA-1 logró la disminución importante de la intensidad del ardor, dolor o ambos y la disminución leve del prurito y del grosor dérmico evaluado por medio de ultrasonografía, los resultados no fueron estadísticamente significativos en comparación con el grupo que recibió el ungüento de clobetasol, por lo que se concluye que los corticosteroides de alta potencia siguen siendo el tratamiento de primera línea contra el liquen escleroso vulvar. No obstante, los autores destacan que la fototerapia UVA-1 puede considerarse opción de tratamiento de segunda línea.<sup>10</sup>

Éste es el primer estudio con datos de vida real acerca de la experiencia de fototerapia en el tratamiento del liquen escleroso genital; entre las limitaciones están las inherentes a su naturaleza retrospectiva y el limitado tamaño de la muestra; debido a que es una serie de casos no pretende demostrar causalidad, los resultados permiten generar hipótesis acerca de la eficacia de la fototerapia en el tratamiento del liquen escleroso genital; sin embargo, no puede descartarse que estos resultados se deban al azar, esto debe comprobarse en estudios más robustos desde el punto de vista metodológico y con mayor tamaño de muestra.

## CONCLUSIONES

En el liquen escleroso de localización genital la fototerapia UVA-1 ha demostrado ser buena alternativa para el tratamiento de casos severos o resistentes, control de los síntomas y para evitar la progresión de la enfermedad, tal como se demuestra en los estudios mencionados y se sugiere en los desenlaces clínicos obtenidos en esta serie de casos, en la que se documenta por primera vez a nivel nacional que 9 de 12 mujeres colombianas con diagnóstico de liquen escleroso genital fueron tratadas exitosamente

con esta terapia, considerándola una alternativa potencial a la primera línea de tratamiento, que son los corticosteroides tópicos de alta potencia. Sin embargo, se necesitan estudios más robustos metodológicamente que comprueben estas hipótesis y que demuestren quizá la superioridad de la fototerapia UVA-1 frente a otros tratamientos en el manejo de esta enfermedad.

## REFERENCIAS

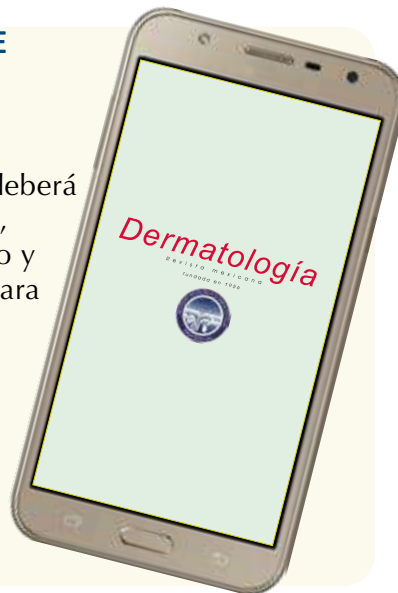1. Fistarol SK, Itin PH. Diagnosis and treatment of lichen sclerosis: An update. *Am J Clin Dermatol* 2013; 14 (1): 27-47. doi. 10.1007/s40257-012-0006-4.
2. Kirtschig G, Becker K, Güntherth A, Jasaitiene D, et al. Evidence-based (S3) Guideline on (anogenital) lichen sclerosis. *J Eur Acad Dermatol Venereol* 2015; 29 (10): e1-43. doi. 10.1111/jdv.13136.
3. Lee A, Fischer G. Diagnosis and treatment of vulvar lichen sclerosis: An update for dermatologists. *Am J Clin Dermatol* 2018; 19 (5): 695-706. <https://doi.org/10.1007/s40257-018-0364-7>.
4. Smith YR, Haefner HK. Vulvar lichen sclerosis: pathophysiology and treatment. *Am J Clin Dermatol* 2004; 5 (2): 105-25.
5. Hasegawa M, Ishikawa O, Asano Y, Sato S, et al. Diagnostic criteria, severity classification and guidelines of lichen sclerosis et atrophicus. *J Dermatol* 2018; 45 (8): 891-7. doi. 10.1111/1346-8138.14171.
6. Gambichler T, Schmitz L. Ultraviolet A1 phototherapy for fibrosing conditions. *Front Med* 2018; 5: 237. doi. 10.3389/fmed.2018.00237.
7. Beattie PE, Dawe RS, Ferguson J, Ibbotson SH. UVA1 phototherapy for genital lichen sclerosis. *Clin Exp Dermatol* 2006; 31 (3): 343-7. doi. 10.1111/j.1365-2230.2006.02082.x.
8. York NR, Jacobe HT. UVA1 phototherapy: A review of mechanism and therapeutic application. *Int J Dermatol* 2010; 49 (6): 623-30. doi. 10.1111/j.1365-4632.2009.04427.x.
9. Kroft EBM, Berkhof NJG, van de Kerkhof PCM, Gerritsen RMJP, et al. Ultraviolet A phototherapy for sclerotic skin diseases: A systematic review. *J Am Acad Dermatol* 2008; 59 (6): 1017-30. doi. 10.1016/j.jaad.2008.07.042.
10. Terras S, Gambichler T, Moritz RKC, Stücker M, et al. UVA1 phototherapy vs clobetasol propionate, 0.05%, in the treatment of vulvar lichen sclerosis a randomized clinical trial. *JAMA Dermatology* 2014; 150 (6): 621-7. doi. 10.1001/jamadermatol.2013.7733.

### AVISO IMPORTANTE

Ahora puede descargar la aplicación de **Dermatología Revista Mexicana**.

Para consultar el texto completo de los artículos deberá registrarse una sola vez con su correo electrónico, crear una contraseña, indicar su nombre completo y especialidad. Esta información es indispensable para saber qué consulta y cuáles son sus intereses y poder en el futuro inmediato satisfacer sus necesidades de información.

La aplicación está disponible para Android o iPhone.



## Manifestaciones cutáneas en pacientes con COVID-19

### *Skin manifestations in COVID-19 patients.*

Diego Carrión-Álvarez,<sup>1</sup> Rodrigo Cepeda-Valdés,<sup>1</sup> Alejandro I Trejo-Castro,<sup>2</sup> Paola Veintimilla-Quintana,<sup>3</sup> Alexandro Bonifaz,<sup>4</sup> Mauricio Salas-Garza,<sup>5</sup> Gustavo Garza-Esparza,<sup>6</sup> Julio C Salas-Alanís<sup>1,7</sup>

#### Resumen

**ANTECEDENTES:** En diciembre de 2019 dio inicio la mayor pandemia a la que nos hemos enfrentado en los últimos años. Al último día de agosto de 2020 se habían reportado más de 25 millones de casos con más de 800,000 muertes en todo el mundo causadas por la enfermedad denominada COVID-19. Las manifestaciones de la enfermedad incluyen fiebre, tos seca, cefalea y anosmia, entre otras. Con el avance de la pandemia los dermatólogos de todo el mundo han publicado datos acerca de las manifestaciones cutáneas de la enfermedad buscando contribuir a un mejor diagnóstico. Asimismo, se han observado manifestaciones dermatológicas en el personal de salud y la población en general derivadas del uso de protección personal y efectos adversos de productos de higiene.

**OBJETIVOS:** Revisar las manifestaciones dermatológicas asociadas con COVID-19 y realizar una revisión de la prevención y tratamiento de afecciones cutáneas en el personal de salud por uso del equipo de protección personal.

**METODOLOGÍA:** Se realizó una revisión de los casos publicados del 1 de enero al 29 de agosto de 2020 en el servidor de PubMed con las palabras clave "Dermatology AND COVID-19". Se registraron los datos.

**RESULTADOS:** Se encontraron 162 casos clínicos en 102 publicaciones. El promedio de edad de los pacientes fue de 42.6 años con mediana de 40. Respecto al sexo cuando fue registrado, las manifestaciones fueron más frecuentes en el femenino (48.76%). Las lesiones cutáneas fueron muy variadas y las que se reportaron con mayor frecuencia fueron las lesiones acroisquémicas, también descritas como perniosis, erupciones o placas eritematosas y urticaria.

**CONCLUSIONES:** El papel de la dermatología en una pandemia de esta magnitud es de vital importancia en diversas áreas; como es la investigación de posibles manifestaciones cutáneas que faciliten el diagnóstico o arrojen nueva información hasta disminuir o prevenir las lesiones ocasionadas por el equipo de protección en el personal de salud.

**PALABRAS CLAVE:** Dermatología; COVID-19; manifestaciones cutáneas.

#### Abstract

**BACKGROUND:** In December 2019, the largest pandemic we have faced in recent years began. As of the last day of August 2020 more than 25 million cases had been reported with more than 800,000 deaths worldwide caused by the disease called COVID-19. Manifestations of the disease include fever, dry cough, headache and anosmia, among others. With the advance of the pandemic, dermatologists around the world have published data on the skin manifestations of the disease, seeking to contribute to a better diagnosis. Likewise, there have been dermatological manifestations in health personnel and the general population derived from the use of personal protection and adverse effects of hygiene products.

**OBJECTIVES:** To review dermatological manifestations related to COVID-19, as well as to review on prevention and treatment of cutaneous lesions in health professionals due to the use of personal protection equipment.

<sup>1</sup> *Dystrophic Epidermolysis Bullosa Research Association*, Debra México.

<sup>2</sup> Escuela de Ingeniería y Ciencias, Tecnológico de Monterrey, Monterrey, Nuevo León, México.

<sup>3</sup> Centro de Atención Clínica-Quirúrgica, Hospital del Día IESS Cotacallao, Servicio de Dermatología, Quito, Ecuador.

<sup>4</sup> Servicio de Dermatología y Departamento de Micología, Hospital General de México, Ciudad de México, México.

<sup>5</sup> Tecnológico de Monterrey, Monterrey, Nuevo León, México.

<sup>6</sup> Hospital Metropolitano, Monterrey, Nuevo León, México.

<sup>7</sup> Instituto Dermatológico de Jalisco, Jalisco, México.

**Recibido:** septiembre 2020

**Aceptado:** octubre 2020

#### Correspondencia

Julio Salas  
drjuliosalas@gmail.com

**Este artículo debe citarse como:** Carrión-Álvarez D, Cepeda-Valdés R, Trejo-Castro AI, Veintimilla-Quintana P, et al. Manifestaciones cutáneas en pacientes con COVID-19. *Dermatol Rev Mex.* 2021; 65 (2): 166-189. <https://doi.org/10.24245/dermatol-revmex.v65i2.5593>

**METHODOLOGY:** A review of the cases published from January 1<sup>st</sup> to August 29<sup>th</sup>, 2020 on the PubMed server was carried out with the keywords "Dermatology AND COVID-19".

**RESULTS:** One hundred and sixty-two clinical cases were found in 102 publications. The average age of patients was 42.6 years with a median of 40. Regarding the sex when it was registered, the manifestations were more frequent in the female (48.76%). The skin lesions were very varied and the most frequently reported were acroischemic lesions, also described as pernio, rashes or erythematous plaques, and urticaria.

**CONCLUSIONS:** The role of dermatology in a pandemic of this magnitude is of vital importance in various areas; such as the investigation of possible cutaneous manifestations that facilitate the diagnosis or provide new information. to reduce or prevent injuries caused by protective equipment in health personnel.

**KEYWORDS:** Dermatology; COVID-19; Cutaneous manifestations.

## ANTECEDENTES

En diciembre de 2019 inició un brote de síndrome respiratorio agudo de causa desconocida en la ciudad de Wuhan en la provincia de Hubei, China. Su rápida propagación provocó que la Organización Mundial de la Salud (OMS) la declarara pandemia en febrero de 2020. Actualmente el número de casos va en aumento con más de 25 millones de casos reportados en todo el mundo hasta el último día de agosto de 2020 (<https://coronavirus.jhu.edu/map.html>). Los signos típicos de la enfermedad consisten en fatiga, tos seca, fiebre y cefalea, acompañados de otras manifestaciones diversas como rinorrea, ageusia, anosmia, anorexia, entre otras. Su diagnóstico se establece por medio de la detección mediante reacción en cadena de la polimerasa (PCR) del virus SARS-CoV-2. A la fecha no existe ningún tratamiento curativo, por lo que sólo se llevan a cabo medidas de soporte vital.<sup>1</sup>

Desde el inicio de la pandemia el dermatólogo ha jugado un papel importante basado en algunas áreas principales, incluyendo el uso de telemedicina, la administración de fármacos inmunomoduladores para el tratamiento de COVID-19, el diagnóstico de manifestaciones

dermatológicas, la prevención y tratamiento de afecciones cutáneas en personal de salud por el uso del equipo de protección de personal (EPP) y productos de higiene.<sup>2,3</sup> El objetivo de este trabajo es revisar las manifestaciones dermatológicas asociadas con COVID-19 y realizar una revisión de la prevención y tratamiento de afecciones cutáneas en el personal de salud por uso del equipo de protección de personal.

## Manifestaciones dermatológicas del COVID-19

El primer reporte de caso acerca de las manifestaciones dermatológicas se publicó a un mes de la declaración de la pandemia. Este caso se publicó el 22 de marzo en Tailandia; en él se describe una erupción acompañada de petequias cuyo diagnóstico inicial fue dengue.<sup>4</sup> Apenas 4 días después se publicó un análisis de 88 pacientes en Italia.<sup>5</sup> A medida que la pandemia continuó su expansión en el mundo, se fueron publicando nuevos reportes de caso.

## MÉTODO

Se realizó una revisión de los artículos publicados del 1 de enero al 29 de agosto de 2020 en

el servidor de PubMed con las palabras clave "Dermatology AND COVID-19".

Se recopilaron los datos referentes al autor, país, edad y sexo del paciente, localización y morfología de la lesión cutánea.

Se separaron los datos por caso clínico y serie de casos.

## RESULTADOS

Se encontraron 162 casos clínicos en 102 publicaciones. El promedio de edad fue de 42.6 años con mediana de 40. **Cuadro 1**

Las manifestaciones fueron más frecuentes en el sexo femenino, cuando fue registrado, en un 48.7%.

De todos los casos publicados 67 corresponden a países de Europa, seguidos por 18 casos publicados en América, 9 casos en África, 4 casos publicados en Oriente Medio y 4 en Asia. Asimismo, se han realizado estudios de cohorte en búsqueda de manifestaciones cutáneas en diversos hospitales de todo el mundo (**Cuadro 2**). Se han realizado 41 estudios sumando 2498 pacientes con manifestaciones dermatológicas. La mayoría de estos estudios (31/41) se hicieron en Europa, tres en Asia, dos en Estados Unidos y uno en África. Igualmente se han realizado 4 estudios en colaboración internacional; de estos estudios, 2 se hicieron en dos países (Italia y España e Italia y China), otro abarcó 8 países y el más completo hasta la fecha, 31 países.<sup>122</sup>

Los casos reportados abarcan desde un neonato hasta pacientes de la tercera edad. Las manifestaciones fueron más frecuentes en el sexo femenino (79/162; 48.76%); sin embargo, no variaron mucho de las del sexo masculino (73/162; 45%). En algunos casos no se reportó la edad exacta o el sexo de los pacientes. Entre

las lesiones la más común consistió en lesiones acroisquémicas, también descritas como perniosis (29/162; 17.9%), erupciones o placas eritematosas (26/162; 16%) y urticaria (22/162; 13.5%). Entre las manifestaciones, se encontraron enantemas en la mucosa oral en 9 casos reportados. Asimismo, se encontraron algunas manifestaciones atípicas incluidos dos casos en pacientes adultos y pediátricos con enfermedad similar a Kawasaki,<sup>22,48,86</sup> úlceras genitales,<sup>39</sup> dos casos con discromía periorbital,<sup>53</sup> reactivación de herpes zoster,<sup>88,95</sup> un caso con úlcera necrotizante<sup>92</sup> y casos que asemejan el síndrome de Sweet y síndrome de Melkersson-Rosenthal.<sup>96,97</sup>

También se han reportado casos de coinfección con dengue, lo que dificulta determinar la causa de las lesiones cutáneas.<sup>148</sup> A medida que se publican más reportes de caso, nuevas manifestaciones atípicas continúan publicándose y algunos hallazgos se vuelven más comunes, lo que ayuda a definir mejor las principales manifestaciones dermatológicas de la enfermedad.

Asimismo, los estudios de cohorte van desde estudios en hospitales pediátricos,<sup>133</sup> hasta estudios internacionales multicéntricos.<sup>115,121,122,147</sup> La presencia de casos reportados varía de manera importante entre los estudios, con la menor incidencia reportada por Joob y su grupo, quienes encontraron sólo 2 pacientes con lesiones cutáneas en una muestra de 1099 pacientes con COVID-19, resultando en una tasa de 0.28.<sup>4</sup> Asimismo, Recalcati encontró una incidencia de 20.4% en pacientes italianos.<sup>5</sup> Otros estudios no incorporan estas tasas de incidencia, pero han llegado a analizar hasta 678 pacientes con estas manifestaciones.<sup>115</sup> En muchos de estos casos la prueba de PCR no se realiza o se reporta negativa,<sup>5,110</sup> por lo que la incidencia de las manifestaciones cutáneas podrían variar a lo reportado actualmente. Algunos autores han reportado pruebas de PCR y anticuerpos negativos en pacientes jóvenes con lesiones acroisquémicas.<sup>149</sup> Otros han reportado

**Cuadro 1.** Reportes de caso de pacientes COVID-19 con manifestaciones cutáneas (continúa en la siguiente página)

Autor	Número de pacientes	Edad (años)	Sexo	Manifestación clínica	Zona de lesión	País
Abdelmaksoud, et al. <sup>6</sup>	2	74	Masc	Urticaria	Generalizado	China
		65	Fem	Placas eritematosas	Generalizado	
Aghazadeh, et al. <sup>7</sup>	1	9	Fem	Lesiones acroisquémicas/vesículas	Extremidades inferiores y mucosa oral	Estados Unidos
Ahouach, et al. <sup>8</sup>	1	57	Fem	Eritema pálido	Extremidades y tronco	Francia
Allez, et al. <sup>9</sup>	1	24	Masc	Púrpura palpable	Extremidades superiores e inferiores	Francia
Alramthan y Aldaraji <sup>10</sup>	2	27	Fem	Lesiones acroisquémicas	Dorso de los dedos	Kuwait
		35	Fem	Lesiones acroisquémicas y eritema difuso	Dorso de los dedos, área subungual del pulgar derecho	
Amatore, et al. <sup>11</sup>	1	39	Masc	Erupción eritematosa	Extremidades superiores, torso, cuello, abdomen y palmas	Francia
Annunziata, et al. <sup>12</sup>	2	66	Fem	Erupción eritematosa	Tronco	Italia
		60	Fem	Prurito sin lesiones	Abdomen	
Balestri, et al. <sup>13</sup>	1	74	Fem	Lesiones acroisquémicas	Dedos de la mano	Italia
Bapst, et al. <sup>14</sup>	1	13	Masc	Eritema multiforme	Espalda	Suiza
Behbahani, et al. <sup>15</sup>	1	72	Fem	Eritema nodoso	Muslos y cara	Estados Unidos
Bosch-Amate et al. <sup>16</sup>	1	79	Fem	Púrpura retiforme	Extremidades inferiores	España
Cabrera-Hernández, et al. <sup>17</sup>	4	32	Fem	Erupción maculopapular	Cara	España
		64	Masc	Petequias	Tronco	
		59	Fem	Urticaria	Tronco	
		58	Fem	Urticaria	Tronco	
Calvão, et al. <sup>18</sup>	1	81	Masc	Lesiones acroisquémicas	Dedos de manos y pies	Portugal
Caputo, et al. <sup>19</sup>	1	59	Masc	Púrpura retiforme	Tronco, extremidades y cara	Italia
Cebeci y Çaşkurlu <sup>20</sup>	1	51	Masc	Petequias/enantema	Mucosa oral	Turquía



**Cuadro 1.** Reportes de caso de pacientes COVID-19 con manifestaciones cutáneas (continúa en la siguiente página)

Autor	Número de pacientes	Edad (años)	Sexo	Manifestación clínica	Zona de lesión	País
Cepeda-Valdés, et al. <sup>21</sup>	2	50 20	Fem Fem	Urticaria	Hombros, codos, rodillas y glúteos	México
Chérif, et al. <sup>22</sup>	1	35	Masc	Exantema Kawasaki-like	Generalizado	Bélgica
Ciccarrese, et al. <sup>23</sup>	1	19	Fem	Erupción maculopapular/enantema	Extremidades inferiores, mucosa oral	Italia
Colonna, et al. <sup>24</sup>	4	11	Fem	Lesiones acrales	Dedos de pies	Italia
		6	Fem		Planta de los pies	
		5	Masc		Planta y mano derecha	
		11	Fem		Dedos del pie y planta	
Conforti, et al. <sup>25</sup>	1	62	Fem	Livedo reticularis	Cara y torso	Italia
Das, et al. <sup>26</sup>	5	45	No reportado	Lesionesacroisquémicas	Dedos de los pies	India
		52				
		32				
		29				
		27	Masc	Eritema palmar	Manos	
De Medeiros y Teixeira <sup>27</sup>	1	55	Fem	Placas eritematosas	Antebrazos y piernas	Brasil
De Perosanz-Lobo, et al. <sup>28</sup>	2	Tercera edad	Fem	Parches eritematosos	Tronco y cadera	España
		Mediana edad	Masc	Erupción prurítica	Glúteos	
Del Guidice, et al. <sup>29</sup>	1	83	Masc	Necrosis cutánea	Extremidades inferiores	Francia
Demirbaş, et al. <sup>30</sup>	1	37	Fem	Eritema multiforme/Enantema	Manos, codos y mucosa oral	Turquía
Dertlioğlu, et al. <sup>31</sup>	5	32	Masc	Erupción macular	Tronco izquierdo	Turquía
		42	Masc	Urticaria	Tronco	
		29	Masc	Erupción maculopapular	Tronco	
		Adolescente	No reportado	Lesionesacroisquémicas	Extremidades inferiores	
		Neonato	No reportado	Erupción eritematosa	Generalizada	
Díaz-Guimaraens, et al. <sup>32</sup>	1	48	Masc	Erupción eritematosa	Glúteos, fosa poplítea, muslos y abdomen	España
Domínguez-Santas, et al. <sup>33</sup>	1	71	Fem	Púrpura retiforme	Extremidades inferiores	España

**Cuadro 1.** Reportes de caso de pacientes COVID-19 con manifestaciones cutáneas (continúa en la siguiente página)

Autor	Número de pacientes	Edad (años)	Sexo	Manifestación clínica	Zona de lesión	País
Domínguez-Santas, et al. <sup>34</sup>	4	43	Fem	Enantema	Mucosa oral	España
		33	Masc			
		37	Masc			
		19	Masc			
Droesch, et al. <sup>35</sup>	4	40 - 80	No reportado	Livedo reticularis	Extremidades superiores	Estados Unidos
				Púrpura retiforme	Extremidades superiores	
				Livedo reticularis	Manos	
Ehsani, et al. <sup>36</sup>	1	27	Masc	Livedo reticularis	Antebrazos	Irán
				Urticaria que simula ptiriasis rosácea	Tronco y extremidades superiores	
Elhag, et al. <sup>37</sup>	1	40	Masc	Urticaria	Tronco, extremidades inferiores y superiores	Emiratos Árabes Unidos
Elsaie y Nada <sup>38</sup>	1	44	Masc	Exantema variceliforme	Torso y espalda	Egipto
Estebanez, et al. <sup>39</sup>	1	28	Fem	Pápulas amarillentas eritematosas	Talones	España
Falkenhain-López, et al. <sup>40</sup>	1	41	Fem	Úlceras genitales necróticas	Genitales	España
Farouk y Sadek <sup>41</sup>	1	33	Fem	Eritema multiforme/urticaria/enantema	Extremidades inferiores, superiores y tronco. Mucosa oral	Egipto
Fernández-Nieto, et al. <sup>42</sup>	1	32	Fem	Erupción maculopapular	Abdomen y extremidades inferiores	España
Gananandan, et al. <sup>43</sup>	1	38	Masc	Psoriasis guttata	Extremidades inferiores	Reino Unido
García-Gil, et al. <sup>44</sup>	1	12	Masc	Púrpura retiforme	Dedos de pies, palmas y plantas	España
García-Gil, et al. <sup>45</sup>	1	18	Masc	Lesiones acroisquémicas	Pies	España
Garniulo, et al. <sup>46</sup>	1	71	Fem	Parches eritematosos	Tronco y extremidades inferiores y superiores	Italia
Genovese, et al. <sup>47</sup>	1	8	Fem	Exantema variceliforme	Tronco	Italia

**Cuadro 1.** Reportes de caso de pacientes COVID-19 con manifestaciones cutáneas (continúa en la siguiente página)

Autor	Número de pacientes	Edad (años)	Sexo	Manifestación clínica	Zona de lesión	País
Gupta, et al. <sup>48</sup>	1	7	Fem	Kawasaki-like	Tronco, abdomen, espalda, extremidades inferiores y orejas	India
Hassan <sup>49</sup>	1	46	Fem	Urticaria	Tronco, extremidades superiores e inferiores	Escocia
Henry, et al. <sup>50</sup>	1	27	Fem	Urticaria	Cara y regiones acrales	Francia
Herrero-Moyano, et al. <sup>51</sup>	8	58	Masc	Erupción maculopapular	Generalizado	España
		84	Fem	Erupción maculopapular	Tronco y áreas flexoras	
		82	Fem	Placas eritematosas	Tronco y áreas flexoras	
		68	Fem	Placas eritematosas	Tronco y áreas flexoras	
		51	Masc	Erupción maculopapular	Tronco y extremidades proximales	
		88	Masc	Erupción maculopapular	Tronco, extremidades proximales y cara	
Janah, et al. <sup>52</sup>	2	17	Masc	Erupción eritematosa atípica	Palmas	Marruecos
		29	Masc	Urticaria	Palmas	
Jiménez-Cahue <sup>53</sup>	1	84	Fem	Erupción eritematosa	Area periaxilar	España
Kalner y Vergilis <sup>54</sup>	2	43	Fem	Discromía periorbital	Área periorbital	Estados Unidos
		50	Masc			
Karaca, et al. <sup>55</sup>	1	58	Masc	Púrpura retiforme	Región inguinal izquierda	Turquía
Kerber, et al. <sup>56</sup>	1	7	Masc	Lesionesacroisquémicas	Dedos de pies	Estados Unidos
Khalil, et al. <sup>57</sup>	1	34	Fem	Livedo reticularis	Mano izquierda	Estados Unidos
Kolivras, et al. <sup>58</sup>	1	23	Masc	Lesionesacroisquémicas	Pies	Bélgica

**Cuadro 1.** Reportes de caso de pacientes COVID-19 con manifestaciones cutáneas (continúa en la siguiente página)

Autor	Número de pacientes	Edad (años)	Sexo	Manifestación clínica	Zona de lesión	País
Krajewski, et al. <sup>59</sup>	2	40	Masc	Hipersensibilidad cutánea	Generalizada	Polonia
		40	Fem	Hipersensibilidad cutánea/erupción papular	Generalizada	
Labé, et al. <sup>60</sup>	2	6	Masc	Queilitis/erupción eritematosa	Extremidades inferiores y superiores	Francia
		3	Masc	Erupción eritematosa	Generalizada	
Ladha, et al. <sup>61</sup>	1	16	Fem	Lesionesacroisquémicas	Pies	Canadá
Landa, et al. <sup>62</sup>	6	15	Masc	Lesionesacroisquémicas similares a sarampión	Talones y dedos del pie	España
		15	Fem		Talones y dedos de la mano	
		23	Fem			
		44	Masc			
		91	Masc		Dedos del pie	
24	Fem					
Larrondo, et al. <sup>63</sup>	1	39	Fem	Púrpura retiforme	Glúteos, muslos y axilas	Italia
Llamas-Velasco, et al. <sup>64</sup>	1	61	Masc	Lesionesacroisquémicas/livedo reticularis	Dedos de pies y manos, articulaciones de pie	España
Locatelli, et al. <sup>65</sup>	1	16	Masc	Lesionesacroisquémicas	Dorso de dedos de las manos	Italia
Macedo-Pérez, et al. <sup>66</sup>	2	33	Masc	Erupción maculopapular	Tronco extremidades superiores e inferiores	México
		36	Masc	Erupción maculopapular	Extremidades inferiores	
Mayor-Ibarguren, et al. <sup>67</sup>	1	83	Fem	Púrpura retiforme	Extremidades inferiores	España
Mizutani, et al. <sup>68</sup>	1	69	Masc	Erupción eritematosa	Abdomen y muslos	Japón
Mohan y Lind <sup>69</sup>	1	10	Masc	Lesionesacroisquémicas	Dedos de pies	Estados Unidos
Najarian <sup>70</sup>	1	58	Masc	Erupción maculopapular/Dermatitis	Piernas, muslos, antebrazos, brazos, hombros, espalda, pecho y abdomen	Estados Unidos

**Cuadro 1.** Reportes de caso de pacientes COVID-19 con manifestaciones cutáneas (continúa en la siguiente página)

Autor	Número de pacientes	Edad (años)	Sexo	Manifestación clínica	Zona de lesión	País
Negrini, et al. <sup>71</sup>	1	79	Masc	Lesiones vesiculo-bullosas	Cuello y dorso de las manos	Italia
Neri, et al. <sup>72</sup>	5	3	Fem	Eritema palmar	Palmas	Italia
			Fem	Eritema palmar	Palmas	
			Fem	Eritema palmar	Palmas	
			Fem	Eritema palmo-plantar	Palmas y plantas	
			Masc	Eritema palmo-plantar	Palmas y plantas	
Ng Sze Mai <sup>73</sup>	1	12	Masc	Erupción maculopapular	Tronco, extremidades inferiores y superiores	Reino Unido
Paolino, et al. <sup>74</sup>	1	37	Fem	Urticaria numular	Cara, cuello y torso	Italia
Proietti, et al. <sup>75</sup>	1	0.5	Masc	Urticaria	Tronco, extremidades superiores e inferiores	Italia
Proietti, et al. <sup>76</sup>	1	35	Fem	Lesiones acroisquémicas	Lóbulo de oreja	Italia
Proietti, et al. <sup>77</sup>	1	32	Fem	Erupción maculopapular	Abdomen	Italia
Quintana-Castanedo, et al. <sup>78</sup>	1	61	Masc	Urticaria extensa	Brazos, antebrazos y muslos	España
Quintana-Castanedo, et al. <sup>79</sup>	1	11	Masc	Lesiones acroisquémicas/vasculitis retiniana	Pies	España
Robustelli, et al. <sup>80</sup>	1	70	Fem	Erupción pustular prurítica	Brazos y tórax	Italia
Rodríguez-Villa, et al. <sup>81</sup>	1	17	Masc	Lesiones acroisquémicas	Dedos de los pies	España
Rolfo, et al. <sup>82</sup>	2	62	Masc	Urticaria/exantema papular	Glúteos	Estados Unidos
		58	Fem	Eritema multiforme/enantema	Extremidades inferiores	
Rossi, et al. <sup>83</sup>	1	34	Masc	Erupción maculopapular	Tronco, extremidades superiores e inferiores y cara	Italia
Sachdeva, et al. <sup>84</sup>	3	71	Fem	Urticaria	Tronco/piernas/pliegues sub-mamarios, tronco y caderas	Italia
		72	Fem			
		77	Fem			

**Cuadro 1.** Reportes de caso de pacientes COVID-19 con manifestaciones cutáneas (continúa en la siguiente página)

Autor	Número de pacientes	Edad (años)	Sexo	Manifestación clínica	Zona de lesión	País
Sánchez, et al. <sup>85</sup>	1	>65	Masc	Erupción eritematosa	Tronco lateral pericumbilical y muslos	Francia
Shaigany, et al. <sup>86</sup>	1	45	Masc	Exantema Kawasaki-like	Generalizada	Estados Unidos
Shanshai <sup>87</sup>	1	35	Fem	Urticaria	Tronco, extremidades inferiores, superiores y cara	Irak
Shors <sup>88</sup>	1	49	Fem	Reactivación de herpes-zoster	Cara	Estados Unidos
Sipfle, et al. <sup>89</sup>	1	54	Fem	Eritema nodoso	Extremidades superiores, pecho, cuello, espalda y cara	Estados Unidos
Skroza, et al. <sup>90</sup>	1	47	Masc	Urticaria	Cabeza, tronco y extremidades superiores	Italia
Strom, et al. <sup>91</sup>	1	Tercera edad	Masc	Placas eritematosas	Abdomen y espalda baja	Estados Unidos
Suárez-Valle <sup>92</sup>	3	Desconocido	Desconocido	Erupción eritematosa	Plantas de pie. Uno en manos	España
Suter, et al. <sup>93</sup>	1	42	Masc	Eritema nodoso	Extremidades inferiores	Suiza
Tamaro, et al. <sup>94</sup>	1	59	Masc	Exantema eritematoso, úlcera necrotizante	Extremidades superiores e inferiores	Italia
Tartari, et al. <sup>95</sup>	4	68 74 71 70	Fem Fem Fem Masc	Reactivación de herpes zoster	Cara	Italia
Taşkın, et al. <sup>96</sup>	1	61	Fem	Síndrome de Sweet	Mejilla, tronco y extremidades	Turquía
Taşlıdere, et al. <sup>97</sup>	1	51	Fem	Síndrome de Melkersson-Rosenthal	Generalizado	Turquía
Tatu, et al. <sup>98</sup>	1	34	Fem	Erupción maculopapular	Tronco extremidades superiores e inferiores y cara	Rumania
Torres-Navarro, et al. <sup>99</sup>	2	16 16	Fem Masc	Púrpura retiforme Lesiones acroisquémicas	Articulaciones distales Manos	España

**Cuadro 1.** Reportes de caso de pacientes COVID-19 con manifestaciones cutáneas (continuación)

Autor	Número de pacientes	Edad (años)	Sexo	Manifestación clínica	Zona de lesión	País
Tosti, et al. <sup>100</sup>	4	26	Masc	Placas eritematosas	Talones	Italia
		16	Fem	Placas eritematosas	Talones	
		18	Fem	Placas eritematosas	Dedos de pies y talones	
		48	Masc	Placas eritematosas	Talones	
Trellu, et al. <sup>101</sup>	1	Tercera edad	Masc	Pápulas pseudovesiculares	Tronco	Suiza
Van Damme, et al. <sup>102</sup>	2	71	Masc	Urticaria	Área extensa no especificada	Bélgica
		39	Fem	Urticaria		
Verheyden, et al. <sup>103</sup>	1	57	Masc	Livedo reticularis	Tronco y muslos	Bélgica
Wollina <sup>104</sup>	1	13	Fem	Púrpura retiforme	Extremidades inferiores	Alemania
Young y Fernández <sup>105</sup>	2	68	Masc	Erupción multiforme/ lesiones acroisquémicas/ livedo reticularis	Tronco, glúteos y pies	Estados Unidos
		39	Fem	Urticaria	Tronco y extremidades	
Yu, et al. <sup>106</sup>	1	12	Fem	Eritema macular	Párpados y cara	Rusia
Zengarini, et al. <sup>107</sup>	1	67	Masc	Erupción eritematosa pálida	Cuello, tronco, espalda, porciones proximales de las extremidades superiores e inferiores	Italia

**Cuadro 2.** Estudios de manifestaciones dermatológicas reportados a la fecha (continúa en la siguiente página)

Autor	Número de pacientes con manifestaciones dermatológicas reportados	Grupo de edad	Tipos de lesión	Número de pacientes por tipo de lesión	País
Andina <sup>108</sup>	22	12 años	Lesionesacroisquémicas	22	España
Askin, et al. <sup>109</sup>	76	57.44 años	Erupción eritematosa	17	Turquía
			Erupción maculopapular	12	
			Urticaria	7	
			Petequias púrpuras	4	
			Necrosis	4	
			Enantema y aftas	3	
			Lesiones vesiculares	3	
			Lesionesacroisquémicas	1	
Bouaziz, et al. <sup>110</sup>	14	No reportada	Erupción eritematosa	4	Francia
			Lesiones vesiculares	2	
			Urticaria	1	
			Lesionesacroisquémicas	7	
Colmenero, et al. <sup>111</sup>	4	Adolescentes	Lesionesacroisquémicas	4	España
Cordoro, et al. <sup>112</sup>	6	12-17	Lesionesacroisquémicas	6	Estados Unidos
Dalal, et al. <sup>113</sup>	13	39.3	Prurito sin signos cutáneos	8	India
			Erupción maculopapular	3	
			Lesiones urticariformes	2	
Daneshjou, et al. <sup>114</sup>	7	25-44	Lesionesacroisquémicas	7	Estados Unidos
De Giorgi, et al. <sup>115</sup>	678	55.9	Erupción eritematosa	37	China e Italia
			Urticaria difusa	14	
			Erupción variceliforme con vesículas	2	
			Petequias difusas conacroisquemia	13	



**Cuadro 2.** Estudios de manifestaciones dermatológicas reportados a la fecha (continúa en la siguiente página)

Autor	Número de pacientes con manifestaciones dermatológicas reportados	Grupo de edad	Tipos de lesión	Número de pacientes por tipo de lesión	País
De Masson, et al. <sup>116</sup>	277	27 años	Urticaria	26	Francia
			Vesículas	41	
			Lesiones acrales	142	
			Eritema morbiliforme	25	
			Petequias	7	
			Livedo reticularis	4	
			Otras	41	
El Hachem, et al. <sup>117</sup>	21	14 años	Lesiones acrales	21	Italia
Fernández-Nieto, et al. <sup>118</sup>	132	19.9 años	Lesionesacroisquémicas	85	España
			Eritema multiforme	37	
Fernández-Nieto, et al. <sup>119</sup>	30	40.5 años	Exantema vesicular	26	España
		66.7 años	Eritema multiforme	4	
Fernández-Nieto, et al. <sup>120</sup>	12	17.8 años	Lesiones herpéticas	12	España
Freeman, et al. <sup>121</sup>	171	44 años	Lesionesacroisquémicas	31	Internacional (31 países)
			Urticaria	27	
			Exantema macular	23	
			Manifestaciones vasculares	18	
			Erupción papuloescamosa	17	
			Púrpura retiforme	11	
			Mixtas	6	
Freeman, et al. <sup>122</sup>	318	25 años	Eritema morbiliforme	38	Internacional (8 países)
García-Legaz, et al. <sup>123</sup>	26	28 años	Lesionesacroisquémicas	19	España
			Erupción maculopapular	4	
			Urticaria	2	
			Erupción variceliforme	1	

**Cuadro 2.** Estudios de manifestaciones dermatológicas reportados a la fecha (continúa en la siguiente página)

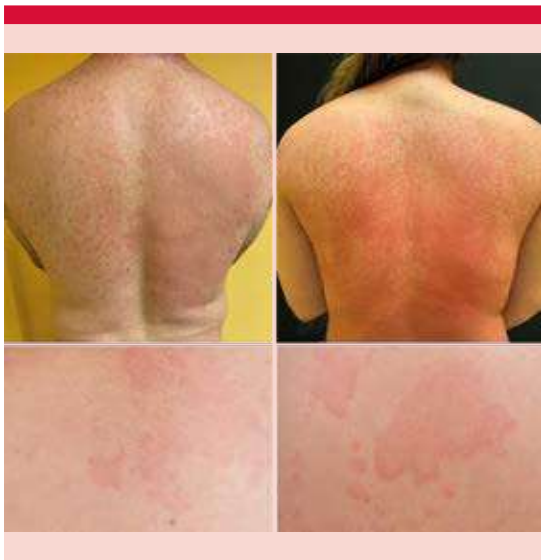Autor	Número de pacientes con manifestaciones dermatológicas reportados	Grupo de edad	Tipos de lesión	Número de pacientes por tipo de lesión	País
Gaspari, et al. <sup>124</sup>	18	No reportada	Erupciones exantemáticas	9	Italia
			Lesiones acroisquémicas	6	
			Erupción variceliforme	1	
Gianotti, et al. <sup>125</sup>	17	No reportada	Erupción maculopapular	8	Italia
			Lesiones exantemáticas	9	
Guan, et al. <sup>126</sup>	2	No reportada	Erupción	2	China
Guarneri, et al. <sup>127</sup>	125	No reportada	Urticaria	2	Italia
			Paniculitis	3	
			Erupción eritematosa	2	
			Lesiones acroisquémicas	2	
			Lesiones herpéticas	2	
Hedou, et al. <sup>128</sup>	4	No reportada	Urticaria	4	Francia
Herman, et al. <sup>129</sup>	31	22 años	Lesiones acroisquémicas	31	Bélgica
Hubiche, et al. <sup>130</sup>	40	22 años	Lesiones acroisquémicas	40	Francia
Jiménez-Cahue <sup>131</sup>	21	40-60	Exantema maculopapular	21	España
			Enantema	6	
Jiménez-Cahue <sup>132</sup>	7	58 años	Urticaria	7	España
Joob, et al. <sup>4</sup>	1	No reportada	Erupción cutánea con petequias	1	Tailandia
Kanitakis, et al. <sup>133</sup>	17	32 años	Lesiones acroisquémicas	17	Francia
Lesort, et al. <sup>134</sup>	45	28 años	Lesiones acroisquémicas	45	Francia
López-Robles <sup>135</sup>	41	16 años	Lesiones acroisquémicas	42	España
Marzano, et al. <sup>136</sup>	22	60 años	Exantema variceliforme	22	Italia
Matar, et al. <sup>137</sup>	8	55.6 años	Eritema maculopapular	8	Francia
Navarro, et al. <sup>138</sup>	22	Niños y adolescentes	Lesiones acrales	22	España

**Cuadro 2.** Estudios de manifestaciones dermatológicas reportados a la fecha (continuación)

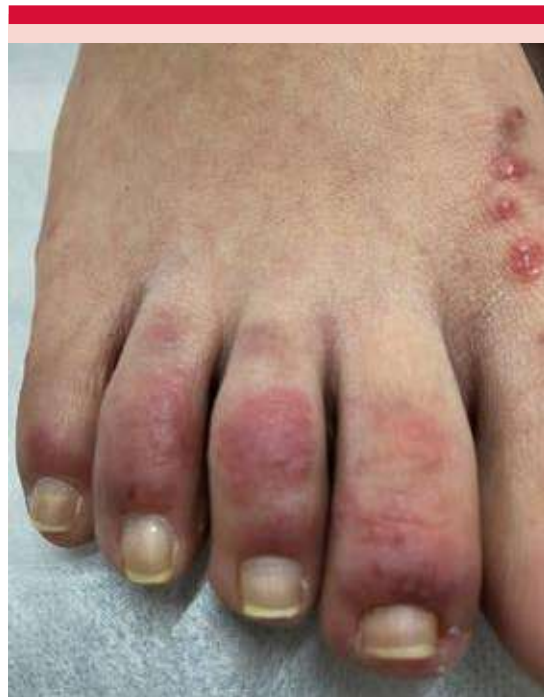Autor	Número de pacientes con manifestaciones dermatológicas reportados	Grupo de edad	Tipos de lesión	Número de pacientes por tipo de lesión	País
Neri, et al. <sup>139</sup>	8	11 - 15	Lesiones acroisquémicas	8	Italia
Piccolo, et al. <sup>140</sup>	54	14 años	Erupción eritematosa	31	Italia
			Ampollas	23	
Recalcati, et al. <sup>141</sup>	18	No reportada	Erupción eritematosa	14	Italia
			Exantema variceliforme	1	
			Urticaria	3	
Recalcati, et al. <sup>5</sup>	11	14.4 años	Lesiones acroisquémicas	11	Italia
		29 años	Lesiones acroisquémicas	3	
Reymundo, et al. <sup>142</sup>	7	66.55 años	Erupción maculopapular	7	España
Rizzoli, et al. <sup>143</sup>	12	13.5 años	Lesiones acrales	12	Italia
Roca-Ginés, et al. <sup>144</sup>	20	12.3 años	Lesiones acroisquémicas	6	España
			Dactilitis	4	
			Eritema maculopapular purpúrico	7	
			Patrón mixto	3	
Rubio-Muñiz, et al. <sup>145</sup>	34	54.5 años	Erupción maculopapular	10	España
			Lesiones acroisquémicas	9	
			Lesiones en diana	5	
			Púrpura palpable	4	
			Urticaria	3	
Ruggeiro, et al. <sup>146</sup>	100	19.9 años	Lesiones acroisquémicas	100	Italia
			Lesiones acroisquémicas	100	
Tamaro, et al. <sup>147</sup>	3	No reportada	Lesiones herpéticas	2	España e Italia

porcentajes de positividad bajos, con sólo 12 de 311 casos examinados con alguna prueba positiva,<sup>150</sup> lo que ha llevado a cuestionar si el incremento en las lesiones acroisquémicas en jóvenes es en realidad una consecuencia directa de la infección por COVID-19. Incluso ha habido discusión respecto a la definición de las lesiones, pues algunos autores abogan por el nombre de lesiones acroisquémicas, mientras que otros se inclinan hacia la perniosis.<sup>151,152</sup> Si bien, no afectan los resultados clínicos, sí son importantes para denotar la etiología de las lesiones.

Las lesiones reportadas varían desde erupciones eritematosas hasta lesiones similares a las de la varicela; en publicaciones más recientes se ha notado incremento en el reporte de lesiones acrales similares a las de la perniosis. El eritema (**Figuras 1 y 2**) es una de las lesiones típicas que se encuentran en los pacientes, este eritema puede variar entre una forma urticariforme o papulo-macular.<sup>107</sup> Las zonas afectadas suelen abarcar el torso, los muslos y las extremidades de los pacientes.<sup>84</sup> La otra manifestación cutá-



**Figura 1.** Pacientes positivos a la prueba por PCR de COVID-19 con erupción morbiliforme.



**Figura 2.** Paciente masculino de 14 años de edad con eritema vascular inflamatorio acral localizado en el dorso y laterales de los dedos del pie.

nea frecuente asemeja perniosis en los talones y los dedos de los pies y las manos,<sup>62,108</sup> esta lesión se ha reportado más en pacientes jóvenes o pediátricos.<sup>62,65</sup> Los estudios realizados en hospitales pediátricos han corroborado esta tendencia; sin embargo, puede deberse a la búsqueda activa de la misma.<sup>135</sup> Otros reportes incluyen pacientes jóvenes asintomáticos o con pruebas negativas.<sup>141</sup>

La fiabilidad de la prueba de PCR utilizada para el diagnóstico de la enfermedad depende de muchos factores, un estudio encontró que el porcentaje de falsos negativos variaba de manera importante según el día en que el paciente se había expuesto al virus; con un 100% en el día de la exposición, 38% al día 5, 20% en el día 8 y 66% en el día 21.<sup>153</sup> Asimismo, la sensibilidad

varía según el origen de la zona de muestra, con la mayor sensibilidad reportada de lavados bronquioalveolares (95%) en comparación con muestras nasofaríngeas que reportaron sólo un 32%.<sup>154</sup> Además, considerando la situación actual y debido a que muchos pacientes jóvenes con enfermedad asintomática reportaron estos casos, el uso de pruebas o de pruebas seriadas podría no estar justificado.<sup>100</sup> Cabe destacar que este tipo de lesiones también se han reportado en animales infectados por otros tipos de coronavirus.<sup>62</sup> Se han reportado también lesiones atípicas que pueden simular una pitiriasis rosácea<sup>36</sup> o un eritema pigmentado.<sup>8</sup> Las lesiones en las mucosas se han reportado con mayor frecuencia a pesar de que hace un par de meses no se habían descrito.<sup>109,132</sup>

No todos los artículos reportaron hallazgos histopatológicos. Algunas de las observaciones mencionan que los exantemas muestran signos indistinguibles de otros exantemas virales,<sup>11,136</sup> con excepción de la extrema dilatación de los vasos.<sup>125</sup> Estos hallazgos también se han encontrado compatibles con los observados en la enfermedad mano-pie-boca.<sup>41</sup> Entre otros hallazgos en estas lesiones están la paraqueratosis,<sup>85</sup> queratinocitos apoptóticos,<sup>52,80</sup> vacuolas,<sup>11</sup> e infiltrado linfocítico perivascular.<sup>8,24,32,81,90,107,155</sup> En las lesiones similares a livedo reticularis se encontró dermatitis liquenoide.<sup>116</sup>

Asimismo, las biopsias de lesiones acrales han reportado un infiltrado leucocitario perivascular similar al encontrado en la perniosis lúpica.<sup>58,65</sup><sup>108,125</sup> Mientras algunas biopsias reportan hallazgos compatibles con vasculopatías trombóticas,<sup>64,105</sup> otros han mencionado la ausencia de las mismas.<sup>90</sup> Entre las hipótesis de estas lesiones se ha sugerido que se deben a una respuesta inmunitaria por parte del organismo.<sup>112,141</sup> A pesar de los hallazgos trombóticos en algunas de las biopsias, es poco probable que estas lesiones se relacionen con la coagulopatía severa que se ha reportado en pacientes más graves.<sup>156</sup>

### Lesiones por equipo de protección personal y productos de higiene

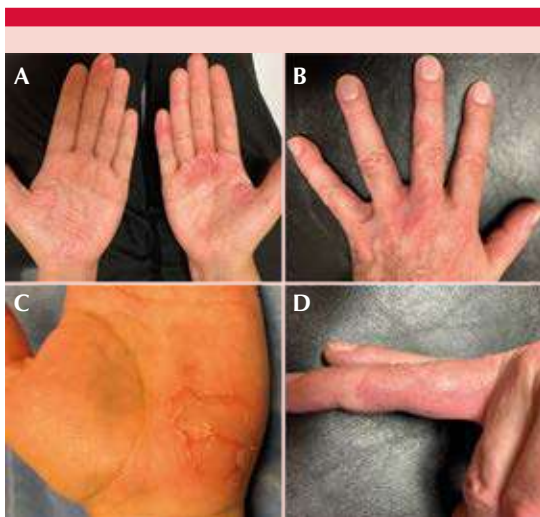El uso prolongado del equipo de protección personal en profesionales de la salud ha tenido repercusiones dermatológicas.<sup>157</sup> El uso de este equipo por largos turnos ha derivado en manifestaciones en la piel de los profesionales; entre los síntomas y signos más comunes están: sequedad, descamación, sensibilidad, prurito y eritema, entre otros. Los principales sitios afectados son el puente de la nariz y las mejillas. Estas manifestaciones se han reportado hasta en un 97% (526/546) de los pacientes.<sup>158</sup> Asimismo, en otro estudio se reportaron síntomas similares como poco frecuentes, con el prurito como efecto adverso más frecuente en sólo 7.7% del total de una muestra de 876 participantes.<sup>159</sup> Además, el uso de este equipo puede agravar problemas dermatológicos preexistentes, como acné, rosácea, dermatitis atópica o seborreica.<sup>157</sup> Estos síntomas también afectan al profesional de la salud que toca con más frecuencia su cara, aumentando así sus posibilidades de infección.<sup>160</sup> Estas manifestaciones, aunque leves, no deben tomarse a la ligera; algunos aditivos como resinas textiles basadas en formaldehído que se encuentran en los uniformes quirúrgicos o mascarillas pueden causar dermatitis por contacto.<sup>161</sup> Se han recomendado algunas medidas para evitar estas lesiones, entre ellas se incluyen el uso de una toalla de papel húmeda dentro de la mascarilla o el uso de compresas<sup>162</sup> y, en el caso de los guantes, una correcta hidratación con crema después del lavado y antes del uso del equipo de protección personal.<sup>3</sup>

Las lesiones por el lavado excesivo de manos o las reacciones adversas a productos de higiene no son exclusivas del personal de salud. El lavado de manos de manera excesiva o con jabones sumamente agresivos por parte de la población general puede derivar en irritación o en dermatitis por contacto.<sup>3</sup> El uso excesivo

o inadecuado de gel antibacteriano también puede derivar en diversos efectos adversos, como dermatitis por contacto o quemaduras (Figura 3).<sup>163</sup> Este tipo de lesiones cutáneas se ha reportado con anterioridad en personal del área de salud y administrativa en hospitales.<sup>164</sup> El lavado de manos debe realizarse de manera racional y siempre estando alerta en caso de un posible efecto adverso.

### CONCLUSIONES

Las manifestaciones cutáneas se han sumado al abanico de síntomas manifestados por pacientes con COVID-19, con esta revisión sistemática buscamos contribuir al conocimiento de dermatólogos y médicos de primer contacto hispanohablantes para que consideren estas lesiones dentro de su práctica profesional. Asimismo, hacemos un llamado a no abusar del lavado de manos y mantener una correcta hidratación y cuidado de la piel durante el uso de equipo de protección personal.



**Figura 3.** A y B. Dermatitis de contacto causada por el uso excesivo de geles hidroalcohólicos. C y D. Dermatitis de contacto a detergentes por lavado constante de manos.

El papel de la dermatología en una pandemia de esta magnitud es de vital importancia en diversas áreas; desde buscar la disminución de lesiones en el personal de la salud hasta la investigación de posibles manifestaciones cutáneas que faciliten el diagnóstico o arrojen nueva información; también es vital para comprender su fisiopatología, periodo de incubación y comportamiento en pacientes asintomáticos. Esperamos la realización de nuevos estudios que ayuden a obtener información acerca de los mecanismos y la importancia clínica de estas lesiones. De igual manera, esperamos investigaciones que contribuyan al esclarecimiento de la epidemiología y caracterización de las manifestaciones cutáneas.

### REFERENCIAS

1. Zhou F, Yu T, Du R, Fan G, et al. Clinical course and risk factors for mortality of adult inpatients with COVID-19 in Wuhan, China: a retrospective cohort study. *Lancet* 2020; 395: 1054-62. doi. 10.1016/S0140-6736(20)30566-3.
2. Chawla S. COVID-19: Challenges and opportunities for dermatology response. *J Dermatolog Treat* 2020; 31: 326-326. doi. 10.1080/09546634.2020.1751040.
3. Darlenski R, Tsankov N. Covid-19 pandemic and the skin - What should dermatologists know? *Clin Dermatol* 2020. doi. 10.1016/j.clindermatol.2020.03.012.
4. Joob B, Wiwanitkit V. COVID-19 can present with a rash and be mistaken for dengue. *J Am Acad Dermatol* 2020; 82: e177. doi. 10.1016/j.jaad.2020.03.036.
5. Recalcanti S. Cutaneous manifestations in COVID-19: a first perspective. *J Eur Acad Dermatol Venereol* 2020. doi. 10.1111/jdv.16387.
6. Abdelmaksoud A, Goldust M, Vestita M. Comment on "Cutaneous Manifestations of Covid 19: A Case Report & a new finding from Egypt". *Dermatol Ther* 2020. doi.10.1111/dth.14120.
7. Aghazadeh N, Homayouni M, Sartori-Valinotti JC. Oral vesicles and acral erythema: report of a cutaneous manifestation of COVID-19. *Int J Dermatol* 2020; 59: 1153-4.
8. Ahouach B, Harant S, Ullmer A, Martres P, et al. Cutaneous lesions in a patient with COVID-19: are they related? *Br J Dermatol* 2020. doi. 10.1111/bjd.19168.
9. Allez M, Denis B, Bouaziz J-D, Battistella M, et al. Covid-19 related IgA vasculitis. *Arthritis Rheumatol* 2020. doi. 10.1002/art.41428.
10. Alramthan A, Aldaraji W. Two cases of COVID-19 presenting with a clinical picture resembling chilblains: first report from the Middle East. *Clin Exper Dermatol* 2020; 45: 746-8.

11. Amatore F, Macagno N, Mailhe M, Demarez B, et al. SARS-CoV-2 infection presenting as a febrile rash. *J Eur Acad Dermatology Venereol* 2020. doi. 10.1111/jdv.16528.
12. Annunziata MC, Patri A, Ruggiero A, Di Guida A, et al. Cutaneous involvement during COVID-19 pandemic: an emerging sign of infection. *J Eur Acad Dermatol Venereol* 2020. doi. 10.1111/jdv.16769.
13. Balestri R, Termine S, Rech G, Girardelli CR. Late onset of acral necrosis after SARS-CoV-2 infection resolution. *J Eur Acad Dermatol Venereol* 2020. doi. 10.1111/jdv.16668.
14. Bapst T, Romano F, Müller M, Rohr M. Special dermatological presentation of paediatric multisystem inflammatory syndrome related to COVID-19: erythema multiforme. *BMJ Case Rep* 2020; 13. doi. 10.1136/bcr-2020-236986.
15. Behbahani S, Baltz JO, Droms R, Deng AC, et al. Sarcoid-like reaction in a patient recovering from coronavirus disease 19 pneumonia. *JAAD Case Reports* 2020; 6: 915-7. doi. 10.1016/j.jdc.2020.07.026.
16. Bosch-Amate X, Giavedoni P, Podlipnik S, Andreu-Febrer C, et al. Retiform purpura as a dermatological sign of coronavirus disease 2019 (COVID-19) coagulopathy. *J Eur Acad Dermatol Venereol* 2020. doi. 10.1111/jdv.16689.
17. Cabrera-Hernández R, Solano-Solares E, Chica-Guzmán V, Fernández-Guarino M, et al. SARS-CoV-2, skin lesions and the need of a multidisciplinary approach. *J Eur Acad Dermatol Venereol* 2020. doi. 10.1111/jdv.16745.
18. Calvão J, Relvas M, Pinho A, Brinca A, et al. Acro-ischaemia and COVID-19 infection: clinical and histopathological features. *J Eur Acad Dermatol Venereol* 2020. doi. 10.1111/jdv.16687.
19. Caputo V, Schroeder J, Rongioletti F. A generalized purpuric eruption with histopathologic features of leucocytoclastic vasculitis in a patient severely ill with COVID-19. *J Eur Acad Dermatol Venereol* 2020. doi. 10.1111/jdv.16737.
20. Cebeci-Kahraman F, Çaşkurlu H. Mucosal involvement in a COVID-19-positive patient: A case report. *Dermatol Ther* 2020; e13797. doi. 10.1111/dth.13797.
21. Cepeda-Valdes R, Carrion-Alvarez D, Trejo-Castro A, Hernandez-Torre M, et al. Cutaneous manifestations in COVID-19: Family cluster of Urticarial Rash. *Clin Exp Dermatol* 2020. doi. 10.1111/ced.14290.
22. Chérif MY, de Filette JMK, André S, Kamgang P, et al. Coronavirus disease 2019-related Kawasaki-like disease in an adult: A case report. *JAAD Case Reports* 2020; 6: 780-2. doi. 10.1016/j.jdc.2020.06.023.
23. Ciccarese G, Drago F, Boatti M, Porro A, et al. Oral erosions and petechiae during SARS-CoV-2 infection. *J Med Virol* 2020. doi. 10.1002/jmv.26221.
24. Colonna C, Monzani N, Rocchi A, Gianotti R, et al. Chilblains-like lesions in children following suspected Covid-19 infection. *Pediatr Dermatol* 2020. doi. 10.1111/pde.14210.
25. Conforti C, Zalaudek I, Giuffrida R, Zorat F, et al. "COVID-Mask": An atypical livedoid manifestation of COVID-19 observed in a Northern Italy hospital. *Dermatol Ther* 2020: e13701. doi. 10.1111/dth.13701.
26. Das A, Singh V. Erythematous-edematous type of chilblain-like lesions and COVID-19: An Indian perspective. *Dermatol Ther* 2020: e13912. doi. 10.1111/dth.13912.
27. De Medeiros VLS, Silva LFT. Follow-up of skin lesions during the evolution of COVID-19: a case report. *Arch Dermatol Res* 2020. doi. 10.1007/s00403-020-02091-0.
28. De Perosanz-Lobo D, Fernandez-Nieto D, Burgos-Blasco P, Selda-Enriquez G, et al. Urticarial vasculitis in COVID-19 infection: a vasculopathy-related symptom? *J Eur Acad Dermatol Venereol* 2020. doi. 10.1111/jdv.16713.
29. Del Giudice P, Boudoumi D, Le Guen B, Reverte M, et al. Catastrophic acute bilateral lower limbs necrosis associated with COVID-19 as a likely consequence of both vasculitis and coagulopathy. *J Eur Acad Dermatol Venereol* 2020. doi. 10.1111/jdv.16763.
30. Demirbaş A, Elmas ÖF, Atasoy M, Türsen Ü, et al. A case of erythema multiforme major in a patient with COVID 19: The role of corticosteroid treatment. *Dermatol Ther* 2020: e13899. doi. 10.1111/dth.13899.
31. Dertlioğlu SB. Skin manifestations in COVID-19: A case series of five patients from Elazığ, Turkey. *Dermatol Ther* 2020: e13932. doi. 10.1111/dth.13932.
32. Diaz-Guimaraens B, Dominguez-Santas M, Suarez-Valle A, Pindado-Ortega C, et al. Petechial skin rash associated with severe acute respiratory syndrome coronavirus 2 infection. *JAMA Dermatol* 2020. doi. 10.1001/jamadermatol.2020.1741.
33. Dominguez-Santas M, Diaz-Guimaraens B, Garcia-Abellas P, Moreno-Garcia Del Real C, et al. Cutaneous small-vessel vasculitis associated with novel 2019 coronavirus SARS-CoV-2 infection (COVID-19). *J Eur Acad Dermatol Venereol* 2020. doi. 10.1111/jdv.16663.
34. Dominguez-Santas M, Diaz-Guimaraens B, Fernandez-Nieto D, Jimenez-Cauhe J, et al. Minor aphthae associated with SARS-CoV-2 infection. *Int J Dermatol* 2020; 59: 1022-3. doi. 10.1111/ijd.15004.
35. Droesch C, Hoang M, DeSancho M, Lee E-J, et al. Livedoid and purpuric skin eruptions associated with coagulopathy in severe COVID-19. *JAMA Dermatology* 2020. doi. 10.1001/jamadermatol.2020.2800.
36. Ehsani AH, Nasimi M, Bigdelo Z. Pityriasis rosea as a cutaneous manifestation of COVID-19 infection. *J Eur Acad Dermatology Venereol* 2020. doi. 10.1111/jdv.16579.
37. Elhag SA, Ibrahim H, Abdelhadi S. Angioedema and urticaria in a COVID-19 patient: A case report and review of the literature. *JAAD Case Reports* 2020. doi. 10.1016/j.jdc.2020.07.042.
38. Elsaie ML, Nada HA. Herpes Zoster (shingles) complicating the course of COVID19 infection. *J Dermatolog Treat* 2020: 1-7. doi. 10.1080/09546634.2020.1782823.
39. Estébanez A, Pérez-Santiago L, Silva E, Guillen-Climent S, et al. Cutaneous manifestations in COVID-19: a new

- contribution. *J Eur Acad Dermatol Venereol* 2020. doi. 10.1111/jdv.16474.
40. Falkenhain-López D, Agud-Dios M, Ortiz-Romero PL, Sánchez-Velázquez A. COVID-19-related acute genital ulcers. *J Eur Acad Dermatol Venereol* 2020. doi. 10.1111/jdv.16740.
  41. Farouk S, Sadek A. Cutaneous manifestations of COVID-19: A case report and a new finding from Egypt. *Dermatol Ther* 2020; e14038. doi. 10.1111/dth.14038.
  42. Fernandez-Nieto D, Ortega-Quijano D, Segurado-Miravalles G, Pindado-Ortega C, et al. Comment on: Cutaneous manifestations in COVID-19: a first perspective. Safety concerns of clinical images and skin biopsies. *J Eur Acad Dermatol Venereol* 2020. doi. 10.1111/jdv.16470.
  43. Gananandan K, Sacks B, Ewing I. Guttate psoriasis secondary to COVID-19. *BMJ Case Rep* 2020; 13. doi. 10.1136/bcr-2020-237367.
  44. García-Gil MF, García García M, Monte Serrano J, Prieto-Torres L, et al. Acral purpuric lesions (erythema multiforme type) associated with thrombotic vasculopathy in a child during the COVID-19 pandemic. *J Eur Acad Dermatol Venereol* 2020. doi. 10.1111/jdv.16644.
  45. García-Gil MF, Monte Serrano J, García García M, Barra Borao V, et al. Acral purpuric lesions associated with coagulation disorders during the COVID-19 pandemic. *Int J Dermatol* 2020; 59: 1151-2. doi. 10.1111/ijd.15041.
  46. Gargiulo L, Pavia G, Facheris P, Valenti M, et al. A fatal case of COVID-19 infection presenting with an erythema multiforme-like eruption and fever. *Dermatol Ther* 2020; e13779. doi. 10.1111/dth.13779.
  47. Genovese G, Colonna C, Marzano AV. Varicella-like exanthem associated with COVID-19 in an 8-year-old girl: A diagnostic clue? *Pediatr Dermatol* 2020. doi. 10.1111/pde.14201.
  48. Gupta A, Gill A, Sharma M, Garg M. Multi-system inflammatory syndrome in a child mimicking kawasaki disease. *J Trop Pediatr* 2020. doi. 10.1093/tropej/fmaa060.
  49. Hassan K. Urticaria and angioedema as a prodromal cutaneous manifestation of SARS-CoV-2 (COVID-19) infection. *BMJ Case Rep* 2020; 13. doi. 10.1136/bcr-2020-236981.
  50. Henry D, Ackerman M, Sancelme E, Finon A, et al. Urticarial eruption in COVID-19 infection. *J Eur Acad Dermatol Venereol* 2020. doi. 10.1111/jdv.16472.
  51. Herrero-Moyano M, Capusan TM, Andreu-Barasoain M, Alcántara-González J, et al. A clinicopathological study of eight patients with COVID-19 pneumonia and a late-onset exanthema. *J Eur Acad Dermatol Venereol* 2020. doi. 10.1111/jdv.16631.
  52. Janah H, Zinebi A, Elbenaye J. Atypical erythema multiforme palmar plaques lesions due to Sars-Cov-2. *J Eur Acad Dermatol Venereol* 2020. doi. 10.1111/jdv.16623.
  53. Jimenez-Cauhe J, Ortega-Quijano D, Prieto-Barrios M, Moreno-Arrones OM, et al. Reply to "COVID-19 can present with a rash and be mistaken for dengue": Petechial rash in a patient with COVID-19 infection. *J Am Acad Dermatol* 2020. doi. 10.1016/j.jaad.2020.04.016.
  54. Kalner S, Vergilis JJ. Periorbital erythema as a presenting sign of Covid-19. *JAAD Case Reports* 2020. doi. 10.1016/j.jdc.2020.05.001.
  55. Karaca Z, Yayli S, Çalışkan O. A unilateral purpuric rash in a patient with COVID-19 infection. *Dermatol Ther* 2020; e13798. doi. 10.1111/dth.13798.
  56. Kerber AA, Soma DB, Youssef MJ. Chilblains-like dermatologic manifestation of COVID-19 diagnosed by serology via multidisciplinary virtual care. *Int J Dermatol* 2020; 59: 1024-5. doi. 10.1111/ijd.14974.
  57. Khalil S, Hinds BR, Manalo IF, Vargas IM, et al. Livedo reticularis as a presenting sign of severe acute respiratory syndrome coronavirus 2 infection. *JAAD Case Reports* 2020; 6: 871-4. doi. 10.1016/j.jdc.2020.07.014.
  58. Kolivras A, Dehavay F, Delplace D, Feoli F, et al. Coronavirus (COVID-19) infection-induced chilblains: A case report with histopathologic findings. *JAAD Case Reports* 2020. doi. 10.1016/j.jdc.2020.04.011.
  59. Krajewski PK, Szepietowski JC, Maj J. Cutaneous hyperesthesia: A novel manifestation of COVID-19. *Brain Behav Immun* 2020; 87: 188. doi. 10.1016/j.bbi.2020.05.064.
  60. Labé P, Ly A, Sin C, Nasser M, Chapelon-Fromont E, Ben Saïd P, et al. Erythema multiforme and Kawasaki disease associated with COVID-19 infection in children. *J Eur Acad Dermatol Venereol* 2020. doi. 10.1111/jdv.16666.
  61. Ladha MA, Dupuis EC. SARS-CoV-2-related chilblains. *C Can Med Assoc J J l'Association Medicale Can* 2020; 192: E804. doi. 10.1503/cmaj.201348.
  62. Landa N, Mendieta-Eckert M, Fonda-Pascual P, Aguirre T. Chilblain-like lesions on feet and hands during the COVID-19 Pandemic. *Int J Dermatol* 2020; 59: 739-43. doi. 10.1111/ijd.14937.
  63. Larrondo J, Cabrera R, Gosch M, Larrondo F, et al. Papular-purpuric exanthem in a COVID-19 patient: clinical and dermoscopic description. *J Eur Acad Dermatol Venereol* 2020. doi. 10.1111/jdv.16732.
  64. Llamas-Velasco M, Muñoz-Hernández P, Lázaro-González J, Reolid-Pérez A, et al. Thrombotic occlusive vasculopathy in skin biopsy from a livedoid lesion of a COVID-19 patient. *Br J Dermatol* 2020. doi. 10.1111/bjd.19222.
  65. Locatelli AG, Robustelli-Test E, Vezzoli P, Carugno A, et al. Histologic features of long lasting chilblain-like lesions in a pediatric COVID-19 patient. *J Eur Acad Dermatol Venereol* 2020. doi. 10.1111/jdv.16617.
  66. Macedo-Pérez M, Barragán-Estudillo ZF, Castillo-Montufar E, Choi SJ, et al. Dermatological findings in COVID-19 patients: Mexican experience. *Int J Dermatol* 2020; 59: 872-3. doi. 10.1111/ijd.14958.
  67. Mayor-Ibarguren A, Feito-Rodríguez M, Quintana Castanedo L, Ruiz-Bravo E, et al. Cutaneous small vessel vasculitis secondary to COVID-19 infection: a case report. *J Eur Acad Dermatol Venereol* 2020. doi. 10.1111/jdv.16670.
  68. Mizutani Y, Nagai M, Tsuzuku A. Late-onset cutaneous manifestations in a patient with severe COVID-19 infection. *J Dermatol* 2020. doi. 10.1111/1346-8138.15520.



69. Mohan V, Lind R. Chilblains in COVID-19 Infection. *Cureus* 2020;12:e9245. doi. 10.7759/cureus.9245.
70. Najarian DJ. Morbilliform exanthem associated with COVID-19. *JAAD Case Reports* 2020. doi. 10.1016/j.jdc.2020.04.015.
71. Negrini S, Guadagno A, Greco M, Parodi A, et al. An unusual case of bullous hemorrhagic vasculitis in a COVID-19 patient. *J Eur Acad Dermatol Venereol* 2020. doi. 10.1111/jdv.16760.
72. Neri I, Patrizi A, Gabrielli L, Viridi A, et al. Acral skin eruption observed during SARS-CoV-2 pandemic: possible keratolysis exfoliativa with red palms and soles. *J Eur Acad Dermatol Venereol* 2020. doi. 10.1111/jdv.16881.
73. Ng SM. Prolonged dermatological manifestation 4 weeks following recovery of COVID-19 in a child. *BMJ Case Rep* 2020; 13. doi. 10.1136/bcr-2020-237056.
74. Paolino G, Canti V, Raffaele-Mercuri S, Rovere-Querini P, et al. Diffuse cutaneous manifestation in a new mother with COVID-19 (SARS-Cov-2). *Int J Dermatol* 2020. doi. 10.1111/ijd.14919.
75. Proietti I, Bernardini N, Tolino E, Mambrin A, et al. Polymorphic eruption of pregnancy as a possible COVID-19 manifestation. *Dermatol Ther* 2020. doi. 10.1111/dth.14117.
76. Proietti I, Mambrin A, Bernardini N, Tolino E, et al. Urticaria in an infant with SARS-CoV-2 positivity. *Dermatol Ther* 2020; e14043. doi. 10.1111/dth.14043.
77. Proietti I, Tolino E, Bernardini N, Mambrin A, et al. Auricle pernio as a manifestation of Covid-19 infection. *Dermatol Ther* 2020; e14089. doi. 10.1111/dth.14089.
78. Quintana-Castanedo L, Feito-Rodríguez M, Fernández-Alcalde C, Granados-Fernández M, et al. Concurrent chilblains and retinal vasculitis in a child with COVID-19. *J Eur Acad Dermatol Venereol* 2020. doi. 10.1111/jdv.16801.
79. Quintana-Castanedo L, Feito-Rodríguez M, Valero-López I, Chiloeches-Fernández C, et al. Urticarial exanthem as early diagnostic clue for COVID-19 infection. *JAAD Case Reports* 2020. doi. 10.1016/j.jdc.2020.04.026.
80. Robustelli-Test E, Vezzoli P, Carugno A, Raponi F, et al. Acute generalized exanthematous pustulosis with erythema multiforme-like lesions in a COVID-19 woman. *J Eur Acad Dermatol Venereol* 2020. doi. 10.1111/jdv.16613.
81. Rodríguez-Villa Lario A, Vega-Díez D, González-Cañete M, Gómez-Zubiaur A, et al. Histological findings in chilblain lupus-like COVID lesions: in search of an answer to understand their aetiology. *J Eur Acad Dermatol Venereol* 2020. doi. 10.1111/jdv.16733.
82. Rolfo C, Cardona AF, Ruiz-Patiño A, Ariza S, et al. Atypical skin manifestations during immune checkpoint blockade in coronavirus disease 2019-infected patients with lung cancer. *J Thorac Oncol Off Publ Int Assoc Study Lung Cancer* 2020. doi. 10.1016/j.jtho.2020.06.019.
83. Rossi E, Lasagni C, Trakatelli M, Wertzberger-Rowan S, et al. Acute maculopapular eruption in Covid-19 patient: A case report. *Dermatol Ther* 2020; e13812. doi. 10.1111/dth.13812.
84. Sachdeva M, Gianotti R, Shah M, Lucia B, et al. Cutaneous manifestations of COVID-19: Report of three cases and a review of literature. *J Dermatol Sci* 2020. doi. 10.1016/j.jdermsci.2020.04.011.
85. Sanchez A, Sohler P, Benganem S, L'Honneur A-S, et al. Digitate papulosquamous eruption associated with severe acute respiratory syndrome coronavirus 2 infection. *JAMA Dermatol* 2020. doi. 10.1001/jamadermatol.2020.1704.
86. Shaigany S, Gnrirke M, Guttman A, Chong H, et al. An adult with Kawasaki-like multisystem inflammatory syndrome associated with COVID-19. *Lancet (London, England)* 2020; 396: e8-10. doi. 10.1016/S0140-6736(20)31526-9.
87. Shanshal M. COVID-19 related anagen effluvium. *J Dermatolog Treat* 2020; 1-2. doi. 10.1080/09546634.2020.1792400.
88. Shors AR. Herpes zoster and severe acute herpetic neuralgia as a complication of COVID-19 infection. *JAAD Case Reports* 2020; 6: 656-7. doi. 10.1016/j.jdc.2020.05.012.
89. Sipfle DO N, Bridwell Md RE, Roper DO J. Erythema nodosum-like rash in a COVID-19 patient: A case report. *Am J Emerg Med* 2020. doi. 10.1016/j.ajem.2020.07.063.
90. Skroza N, Bernardini N, Balduzzi V, Mambrin A, et al. A late onset widespread skin rash in a previous Covid-19 infected patient: viral or multidrug effect? *J Eur Acad Dermatology Venereol* 2020. doi. 10.1111/jdv.16633.
91. Strom MA, Trager MH, Geskin LJ. Reticular skin eruption as the initial sign of coronavirus disease 2019 infection. *JAAD Case Reports* 2020; 6: 790-2. doi. 10.1016/j.jdc.2020.06.032.
92. Suarez-Valle A, Fernandez-Nieto D, Diaz-Guimaraens B, Dominguez-Santas M, et al. Acro-ischemia in hospitalized COVID-19 patients. *J Eur Acad Dermatology Venereol* 2020. doi. 10.1111/jdv.16592.
93. Suter P, Mooser B, Pham H, Thien HP. Erythema nodosum as a cutaneous manifestation of COVID-19 infection. *BMJ Case Rep* 2020; 13: e236613. doi. 10.1136/bcr-2020-236613.
94. Tammara A, Chello C, Sernicola A, Magri F, et al. Necrotic acral lesions and lung failure in a fatal case of COVID-19. *Australas J Dermatol* 2020. doi. 10.1111/ajd.13400.
95. Tartari F, Spadotto A, Zengarini C, Zanoni R, et al. Herpes zoster in COVID-19-positive patients. *Int J Dermatol* 2020; 59: 1028-9. doi. 10.1111/ijd.15001.
96. Taşkın B, Vural S, Altuğ E, Demirkesen C, et al. Coronavirus 19 presenting with atypical Sweet's syndrome. *J Eur Acad Dermatol Venereol* 2020. doi. 10.1111/jdv.16662.
97. Taşlıdere B, Mehmetaj L, Özcan AB, Gülen B, et al. Melkersson-Rosenthal syndrome induced by COVID-19: A case report. *Am J Emerg Med* 2020. doi. 10.1016/j.ajem.2020.08.018.
98. Tatu AL, Nadasdy T, Bujoreanu FC. Familial clustering of COVID-19 skin manifestations. *Dermatol Ther* 2020; e14181. doi. 10.1111/dth.14181.
99. Torres-Navarro I, Abril-Pérez C, Roca-Ginés J, Sánchez-Arráez J, et al. Comment on "Two cases of COVID-19 present-

- ing with a clinical picture resembling chilblains: first report from the Middle East": pernio unrelated to COVID-19. *Clin Exp Dermatol* 2020; 45: 752-4. doi. 10.1111/ced.14255.
100. Tosti G, Barisani A, Queirolo P, Pennacchioli E, et al. Skin signs resembling vascular acrosyndromes during the COVID-19 outbreak in Italy. *Clin Exp Dermatol* 2020. doi. 10.1111/ced.14267.
  101. Trellu LT, Kaya G, Alberto C, Calame A, et al. Clinicopathologic aspects of a papulovesicular eruption in a patient with COVID-19. *JAMA Dermatology* 2020. doi. 10.1001/jamadermatol.2020.1966.
  102. van Damme C, Berlingin E, Saussez S, Accaputo O. Acute urticaria with pyrexia as the first manifestations of a COVID-19 infection. *J Eur Acad Dermatology Venereol* 2020. doi. 10.1111/jdv.16523.
  103. Verheyden M, Grosber M, Gutermuth J, Velkeniers B. Relapsing symmetric livedo reticularis in a patient with COVID-19 infection. *J Eur Acad Dermatol Venereol* 2020. doi. 10.1111/jdv.16773.
  104. Wollina U. Schamberg-like purpuric eruptions and tonsillitis in mild COVID-19. *Dermatol Ther* 2020: e13766. doi. 10.1111/dth.13766.
  105. Young S, Fernandez AP. Skin manifestations of COVID-19. *Cleve Clin J Med* 2020. doi. 10.3949/ccjm.87a.ccc031.
  106. Yu N, Wu L, Su J, Huang K, et al. One more paper towel, longer protection. *J Am Acad Dermatol* 2020; 82: e189-90. doi. 10.1016/j.jaad.2020.03.064.
  107. Zengarini C, Orioni G, Cascavilla A, Horna-Solera C, et al. Histological pattern in Covid-19 induced viral rash. *J Eur Acad Dermatology Venereol* 2020. doi. 10.1111/jdv.16569.
  108. Andina D, Noguera-Morel L, Bascuas-Arribas M, Gaitero-Tristán J, et al. Chilblains in children in the setting of COVID-19 pandemic. *Pediatr Dermatol* 2020. doi. 10.1111/pde.14215.
  109. Askin O, Altunkalem RN, Altinisk DD, Uzuncakmak TK, et al. Cutaneous manifestations in hospitalized patients diagnosed as COVID-19. *Dermatol Ther* 2020: e13896. doi. 10.1111/dth.13896.
  110. Bouaziz J, Duong T, Jachiet M, Velter C, et al. Vascular skin symptoms in COVID-19: a French observational study. *J Eur Acad Dermatology Venereol* 2020. doi. 10.1111/jdv.16544.
  111. Colmenero I, Santonja C, Alonso-Riaño M, Noguera-Morel L, et al. SARS-CoV-2 endothelial infection causes COVID-19 chilblains: histopathological, immunohistochemical and ultrastructural study of seven paediatric cases. *Br J Dermatol* 2020. doi. 10.1111/bjd.19327.
  112. Cordoro KM, Reynolds SD, Wattier R, McCalmont TH. Clustered cases of acral pernio: Clinical features, histopathology and relationship to COVID-19. *Pediatr Dermatol* 2020. doi. 10.1111/pde.14227.
  113. Dalal A, Jakhar D, Agarwal V, Beniwal R. Dermatological findings in SARS-CoV-2 positive patients: An observational study from North India. *Dermatol Ther* 2020: e13849. doi. 10.1111/dth.13849.
  114. Daneshjou R, Rana J, Dickman M, Yost JM, et al. Pernio-like eruption associated with COVID-19 in skin of color. *JAAD Case Reports* 2020; 6: 892-7. doi. 10.1016/j.jdc.2020.07.009.
  115. De Giorgi V, Recalcati S, Jia Z, Chong W, et al. Cutaneous manifestations related to coronavirus disease 2019 (COVID-19): A prospective study from China and Italy. *J Am Acad Dermatol* 2020; 83: 674-5. doi. 10.1016/j.jaad.2020.05.073.
  116. de Masson A, Bouaziz J-D, Sulimovic L, Cassius C, et al. Chilblains are a common cutaneous finding during the COVID-19 pandemic: a retrospective nationwide study from France. *J Am Acad Dermatol* 2020. doi. 10.1016/j.jaad.2020.04.161.
  117. El Hachem M, Diociaiuti A, Concato C, Carsetti R, et al. A clinical, histopathological and laboratory study of 19 consecutive Italian paediatric patients with chilblain-like lesions: lights and shadows on the relationship with COVID-19 infection. *J Eur Acad Dermatol Venereol* 2020. doi. 10.1111/jdv.16682.
  118. Fernandez-Nieto D, Jimenez-Cauhe J, Suarez-Valle A, Moreno-Arrones OM, et al. Characterization of acute acroischemic lesions in non-hospitalized patients: a case series of 132 patients during the COVID-19 outbreak. *J Am Acad Dermatol* 2020. doi. 10.1016/j.jaad.2020.04.093.
  119. Fernandez-Nieto D, Ortega-Quijano D, Suarez-Valle A, Burgos-Blasco P, et al. Comment on: "To consider varicella-like exanthem associated with COVID-19, virus varicella zoster and virus herpes simplex must be ruled out. Characterization of herpetic lesions in hospitalized COVID-19 patients". *J Am Acad Dermatol* 2020; 83: e257-9. doi. 10.1016/j.jaad.2020.06.063.
  120. Fernandez-Nieto D, Ortega-Quijano D, Jimenez-Cauhe J, Burgos-Blasco P, et al. Clinical and histological characterization of vesicular COVID-19 rashes: A prospective study in a tertiary care hospital. *Clin Exp Dermatol* 2020. doi. 10.1111/ced.14277.
  121. Freeman EE, McMahon DE, Lipoff JB, Rosenbach M, et al. The spectrum of COVID-19-associated dermatologic manifestations: An international registry of 716 patients from 31 countries. *J Am Acad Dermatol* 2020. doi. 10.1016/j.jaad.2020.06.1016.
  122. Freeman EE, McMahon DE, Lipoff JB, Rosenbach M, et al. Pernio-like skin lesions associated with COVID-19: A case series of 318 patients from 8 countries. *J Am Acad Dermatol* 2020; 83: 486-92. doi. 10.1016/j.jaad.2020.05.109.
  123. García-Legaz Martínez M, Martínez-Doménech Á, Magdaleno-Tapial J, Valenzuela-Oñate C, et al. Acute acral cutaneous manifestations during the COVID-19 pandemic: a single-centre experience. *J Eur Acad Dermatol Venereol* 2020. doi. 10.1111/jdv.16777.
  124. Gaspari V, Neri I, Misciali C, Patrizi A. COVID-19: how it can look on the skin. Clinical and pathological features in 20 COVID-19 patients observed in Bologna, north-eastern Italy. *J Eur Acad Dermatol Venereol* 2020. doi. 10.1111/jdv.16693.

125. Gianotti R, Recalcati S, Fantini F, Riva C, et al. Histopathological study of a broad spectrum of skin dermatoses in patients affected or highly suspected of infection by COVID-19 in the Northern part of Italy: Analysis of the many faces of the viral-induced skin diseases in previous and new reported cases. *Am J Dermatopathol* 2020. doi. 10.1097/DAD.0000000000001707.
126. Guan W, Ni Z, Hu Y, Liang W, et al. Clinical characteristics of coronavirus disease 2019 in China. *N Engl J Med* 2020; 382: 1708-20. doi. 10.1056/NEJMoa2002032.
127. Guarneri C, Venanzi Rullo E, Gallizzi R, Ceccarelli M, et al. Diversity of clinical appearance of cutaneous manifestations in the course of COVID-19. *J Eur Acad Dermatol Venereol* 2020. doi. 10.1111/jdv.16669.
128. Hedou M, Carsuzaa F, Chary E, Hainaut E, et al. Comment on "Cutaneous manifestations in COVID-19: a first perspective" by Recalcati S. *J Eur Acad Dermatology Venereol* 2020. doi. 10.1111/jdv.16519.
129. Herman A, Peeters C, Verroken A, Tromme I, et al. Evaluation of chilblains as a manifestation of the COVID-19 pandemic. *JAMA Dermatology* 2020. doi. 10.1001/jama-dermatol.2020.2368.
130. Hubiche T, Le Duff F, Chiaverini C, Giordanengo V, et al. Negative SARS-CoV-2 PCR in patients with chilblain-like lesions. *Lancet Infect Dis* 2020. doi. 10.1016/S1473-3099(20)30518-1.
131. Jimenez-Cauhe J, Ortega-Quijano D, de Perosanz-Lobo D, Burgos-Blasco P, et al. Erythema in Patients With COVID-19 and Skin Rash. *JAMA Dermatology* 2020. doi. 10.1001/jamadermatol.2020.2550.
132. Jimenez-Cauhe J, Ortega-Quijano D, Suarez-Valle A, Dominguez-Santas M, et al. Comment on "Are erythema multiforme and urticaria related to a better outcome of COVID 19?" Eosinophil count in seven patients with COVID-19 and urticarial rash. *Dermatol Ther* 2020: e13844. doi. 10.1111/dth.13844.
133. Kanitakis J, Lesort C, Danset M, Jullien D. Chilblain-like acral lesions during the COVID-19 pandemic ("COVID toes"): Histologic, immunofluorescence, and immunohistochemical study of 17 cases. *J Am Acad Dermatol* 2020; 83: 870-5. doi. 10.1016/j.jaad.2020.05.145.
134. Lesort C, Kanitakis J, Villani A, Ducroux E, et al. COVID-19 and outbreak of chilblains: are they related? *J Eur Acad Dermatol Venereol* 2020. doi. 10.1111/jdv.16779.
135. López-Robles J, de la Hera I, Pardo J, Martínez J, et al. Chilblain-like lesions: a case series of 41 patients during the COVID-19 pandemic. *Clin Exp Dermatol* 2020. doi. 10.1111/ced.14275.
136. Marzano AV, Genovese G, Fabbrocini G, Pigatto P, et al. Varicella-like exanthem as a specific COVID-19-associated skin manifestation: Multicenter case series of 22 patients. *J Am Acad Dermatol* 2020. doi. 10.1016/j.jaad.2020.04.044.
137. Matar S, Oulès B, Sohier P, Chosidow O, et al. Cutaneous manifestations in SARS-CoV-2 infection (COVID-19): a French experience and a systematic review of the literature. *J Eur Acad Dermatol Venereol* 2020. doi. 10.1111/jdv.16775.
138. Navarro L, Andina D, Noguera-Morel L, Hernández-Martín A, et al. Dermoscopy features of COVID-19-related chilblains in children and adolescents. *J Eur Acad Dermatol Venereol* 2020. doi. 10.1111/jdv.16800.
139. Neri I, Viridi A, Corsini I, Guglielmo A, et al. Major cluster of paediatric "true" primary chilblains during the COVID-19 pandemic: a consequence of lifestyle changes due to lockdown. *J Eur Acad Dermatol Venereol* 2020. doi. 10.1111/jdv.16751.
140. Piccolo V, Neri I, Filippeschi C, Oranges T, et al. Chilblain-like lesions during COVID-19 epidemic: a preliminary study on 63 patients. *J Eur Acad Dermatology Venereol* 2020. doi. 10.1111/jdv.16526.
141. Recalcati S, Barbagallo T, Frasin LA, Prestinari F, et al. Acral cutaneous lesions in the time of COVID-19. *J Eur Acad Dermatology Venereol* 2020. doi. 10.1111/jdv.16533.
142. Reymundo A, Fernández-Bernáldez A, Reolid A, Butrón B, et al. Clinical and histological characterization of late appearance maculopapular eruptions in association with the coronavirus disease 2019. A case series of seven patients. *J Eur Acad Dermatol Venereol* 2020. doi. 10.1111/jdv.16707.
143. Rizzoli L, Collini L, Magnano M, Termine S, et al. Chilblain-like lesions during the COVID-19 pandemic: a serological study on a case series. *Br J Dermatol* 2020. doi. 10.1111/bjd.19348.
144. Roca-Ginés J, Torres-Navarro I, Sánchez-Arráez J, Abril-Pérez C, et al. Assessment of acute acral lesions in a case series of children and adolescents during the COVID-19 pandemic. *JAMA Dermatology* 2020. doi. 10.1001/jama-dermatol.2020.2340.
145. Rubio-Muniz CA, Puerta-Peña M, Falkenhain-López D, Arroyo-Andrés J, et al. The broad spectrum of dermatological manifestations in COVID-19: clinical and histopathological features learned from a series of 34 cases. *J Eur Acad Dermatol Venereol* 2020. doi. 10.1111/jdv.16734.
146. Ruggiero G, Arcangeli F, Lotti T, Ametrano O, et al. Reply to: Characterization of acute acro-ischemic lesions in non-hospitalized patients: A case series of 132 patients during the COVID-19 outbreak. *J Am Acad Dermatol* 2020; 83: e237-9. doi. 10.1016/j.jaad.2020.05.122.
147. Tammara A, Adebajo GAR, Parisella FR, Pezzuto A, et al. Cutaneous manifestations in COVID-19: the experiences of Barcelona and Rome. *J Eur Acad Dermatology Venereol* 2020. doi. 10.1111/jdv.16530.
148. Verduyn M, Allou N, Gazaille V, Andre M, et al. Co-infection of dengue and COVID-19: A case report. *PLoS Negl Trop Dis* 2020; 14: e0008476. doi. 10.1371/journal.pntd.0008476.
149. Caselli D, Chironna M, Loconsole D, Nigri L, et al. No evidence of SARS-CoV-2 infection by polymerase chain reaction or serology in children with pseudo-chilblain. *Br J Dermatol* 2020; 83: bjd.19349. doi. 10.1111/bjd.19349.

150. Le Cleach L, Dousset L, Assier H, Fourati S, et al. Most chilblains observed during the COVID-19 outbreak occur in patients who are negative for COVID-19 on polymerase chain reaction and serology testing. *Br J Dermatol* 2020; bjd.19377. doi. 10.1111/bjd.19377.
151. Piccolo V, Bassi A. Acral findings during the COVID-19 outbreak: Chilblain-like lesions should be preferred to acroischemic lesions. *J Am Acad Dermatol* 2020; 83: e231. doi. 10.1016/j.jaad.2020.05.077.
152. Fernandez-Nieto D, Jimenez-Cauhe J, Suarez-Valle A, Moreno-Arrones OM, et al. Comment on: "Acral findings during the COVID-19 outbreak: Chilblain-like lesions should be preferred to acroischemic lesions". *J Am Acad Dermatol* 2020; 83: e233-4. doi. 10.1016/j.jaad.2020.05.078.
153. Kucirka LM, Lauer SA, Laeyendecker O, Boon D, Lessler J. Variation in false-negative rate of reverse transcriptase polymerase chain reaction-based SARS-CoV-2 tests by time since exposure. *Ann Intern Med* 2020. doi. 10.7326/M20-1495.
154. Wang W, Xu Y, Gao R, Lu R, et al. Detection of SARS-CoV-2 in different types of clinical specimens. *JAMA* 2020; 323: 1843-4. doi. 10.1001/jama.2020.3786.
155. Jimenez-Cauhe J, Ortega-Quijano D, Carretero-Barrio I, Suarez-Valle A, et al. Erythema multiforme-like eruption in patients with COVID-19 infection: clinical and histological findings. *Clin Exp Dermatol* 2020. doi. 10.1111/ced.14281.
156. Zhang Y, Cao W, Xiao M, Li YJ, et al. [Clinical and Coagulation Characteristics of 7 patients With Critical COVID-2019 Pneumonia and Acro-Ischemia] Article in Chinese. *Zhonghua Xue Ye Xue Za Zhi* 2020; 41: E006. doi. 10.3760/cma.j.issn.0253-2727.2020.0006.
157. Wollina U. Challenges of COVID-19 pandemic for dermatology. *Dermatol Ther* 2020. doi. 10.1111/dth.13430.
158. Lan J, Song Z, Miao X, Li H, et al. Skin damage among health care workers managing coronavirus disease-2019. *J Am Acad Dermatol* 2020; 82: 1215-6. doi. 10.1016/j.jaad.2020.03.014.
159. Matusiak Ł, Szepietowska M, Krajewski P, Białynicki-Birula R, et al. Inconveniences due to the use of face masks during the COVID-19 pandemic: a survey study of 876 young people. *Dermatol Ther* 2020. doi. 10.1111/dth.13567.
160. Kantor J. Behavioral considerations and impact on personal protective equipment use: Early lessons from the coronavirus (COVID-19) pandemic. *J Am Acad Dermatol* 2020; 82: 1087-8. doi. 10.1016/j.jaad.2020.03.013.
161. Donovan J, Skotnicki-Grant S. Allergic contact dermatitis from formaldehyde textile resins in surgical uniforms and nonwoven textile masks. *Dermatitis* 2007; 18: 40-4. doi. 10.2310/6620.2007.05003.
162. Yu N, Wu L, Su J, Huang K, et al. One more paper towel, longer protection. *J Am Acad Dermatol* 2020; 82: e189-90. doi. 10.1016/j.jaad.2020.03.064.
163. Cimiotti JP, Marmur ES, Nesin M, Hamlin-Cook P, et al. Adverse reactions associated with an alcohol-based hand antiseptic among nurses in a neonatal intensive care unit. *Am J Infect Control* 2003; 31: 43-8. doi. 10.1067/mic.2003.42.
164. Mckenzie SN, Turton P, Castle K, Clark SM, et al. Alcohol hand abuse: a cross-sectional survey of skin complaints and usage patterns at a large UK teaching hospital. *JRSM Short Rep* 2011; 2: 68. doi. 10.1258/shorts.2011.011034.

## Síndrome de Ramsay Hunt

### *Ramsay Hunt syndrome.*

María Paulina Estrada-Fernández,<sup>1</sup> Alejandra Jaramillo-Arboleda,<sup>2</sup> Ángela María Londoño,<sup>3</sup> Diego Espinosa-Arango,<sup>4</sup> María Fernanda-Corrales,<sup>4</sup> David Esteban Uribe<sup>5</sup>

#### Resumen

El síndrome de Ramsay Hunt se define como una erupción vesiculada y eritematosa del oído o la boca asociada con parálisis del nervio facial periférico además de otros signos y síntomas frecuentes, como acúfeno, pérdida auditiva, náuseas, vómitos, vértigo y nistagmo, lo anterior se explica por la proximidad del octavo par craneano del ganglio geniculado al nervio vestibulococlear dentro del canal facial óseo. Actualmente se sabe que el patógeno responsable del síndrome de Ramsay Hunt es el virus de la varicela zoster, a diferencia de la parálisis de Bell, cuyo agente etiológico es el virus del herpes simple, en la que la parálisis es más leve y con mejor pronóstico comparada con la de los pacientes con síndrome de Ramsay Hunt. Sin embargo, éste inicialmente puede ser indistinguible de la parálisis de Bell. Por otra parte, se ha descrito un grupo de pacientes con lo que se han denominado síndrome de Ramsay Hunt *sine herpete* que manifiestan parálisis facial periférica sin erupción en el oído o la boca, asociada con aumento cuádruple del anticuerpo contra el virus de la varicela zoster o la existencia de ADN del virus de la varicela zoster en la piel auricular, las células mononucleares de la sangre, el líquido del oído medio o la saliva. Esto indica que una proporción de pacientes con supuestamente parálisis de Bell tiene síndrome de Ramsay Hunt. Estudios revelan que el tratamiento temprano con aciclovir y prednisona mejora el pronóstico y la recuperación de estos pacientes.

**PALABRAS CLAVE:** Parálisis facial; herpes zoster ótico; síndrome auricular de Ramsay Hunt; síndrome de inmunodeficiencia adquirida.

#### Abstract

*Ramsay Hunt syndrome is defined as a vesicle and erythematous rash of the ear or mouth associated with peripheral facial nerve palsy in addition to other frequent signs and symptoms such as tinnitus, hearing loss, nausea, vomiting, vertigo and nystagmus. The above is explained by the proximity of the eighth pair of the geniculated cranial ganglion to the vestibulocochlear nerve within the bony facial canal. Currently, it is known that the pathogen responsible for Ramsay Hunt syndrome is a varicella-zoster virus, a difference from Bell's palsy, whose etiological agent is herpes simplex virus for which there is a mild paralysis and with a better prognosis compared to patients with Ramsay Hunt syndrome. However, the latter may be indistinguishable from Bell's palsy. On the other hand, a group of patients has been described as Ramsay Hunt syndrome but herpete that develops a peripheral facial paralysis without rash in the ear or mouth. This facial paralysis is associated with the antibody's four-time increase against varicella-zoster virus or the presence of varicella-zoster virus DNA in the atrial skin, mononuclear blood cells, middle ear fluid or saliva. This increase indicates that a proportion of patients with Bell's palsy have Ramsay Hunt syndrome. Studies have revealed that early treatment with acyclovir and prednisone improves the prognosis and recovery of these patients.*

**KEYWORDS:** Facial palsy; Herpes zoster oticus; Ramsay Hunt auricular syndrome; Acquired immunodeficiency syndrome.

<sup>1</sup> Médica general, residente de II año de Dermatología.

<sup>2</sup> Médica general.

<sup>3</sup> Dermatóloga, MSc Epidemiología, Coordinadora del Programa de dermatología.

<sup>4</sup> Dermatólogo.

<sup>5</sup> Médico general, residente de III año de Dermatología. Universidad CES, Medellín, Colombia.

**Recibido:** abril 2020

**Aceptado:** mayo 2020

#### Correspondencia

Alejandra Jaramillo Arboleda  
aljaramillo16@gmail.com

**Este artículo debe citarse como:** Estrada-Fernández MP, Jaramillo-Arboleda A, Londoño AM, Espinosa-Arango D, et al. Síndrome de Ramsay Hunt. Dermatol Rev Mex. 2021; 65 (2): 190-197. <https://doi.org/10.24245/dermatol-revmex.v65i2.5047>

## ANTECEDENTES

El virus de la varicela zoster forma parte de la familia herpesviridae tipo alfa, afecta exclusivamente a humanos. Tras la primoinfección por varicela, el virus de la varicela zoster permanece latente en los ganglios craneales, ganglios de la raíz dorsal y ganglios autónomos durante toda la vida.<sup>1,2,3</sup> Después de replicarse en los ganglios el virus puede reactivarse ante bajas inmunitarias que pueden explicarse por múltiples factores de riesgo, como la edad, el zoster es más prevalente en menores de 5 años y mayores de 60 años, estados de inmunosupresión como la administración de terapias con esteroide a largo plazo, diabetes o VIH,<sup>1</sup> además de factores que contribuyen a su desenlace, como el estrés, calor o traumatismo.<sup>1,4</sup> Después de la reactivación y replicación, el virus pasa a través de las fibras nerviosas sensoriales hacia el dermatoma asociado del ganglio afectado. En los queratinocitos, la replicación viral adicional conduce a las características clínicas típicas de las vesículas en distribución herpetiforme.<sup>2,4</sup> El herpes zoster *oticus* se asocia con una paresia periférica del nervio facial y otras alteraciones neurológicas a lo que hoy se denomina síndrome de Ramsay Hunt, descrito por el neurólogo estadounidense James Ramsay Hunt quien informó en 1907 por primera vez la conexión patogénica entre una infección por herpes del ganglio geniculado y defectos sensomotores del oído.<sup>5-9</sup> El 20% de los pacientes pueden llegar a la recuperación completa de la parálisis facial sin tratamiento alguno. El pronóstico depende del inicio del tratamiento, es mucho mejor cuando se inicia en las primeras 72 horas.<sup>6,10</sup> El objetivo de este artículo es desarrollar una revisión de tema presentando las características clínicas particulares de este síndrome, además de su epidemiología, diagnóstico, tratamiento y pronóstico.

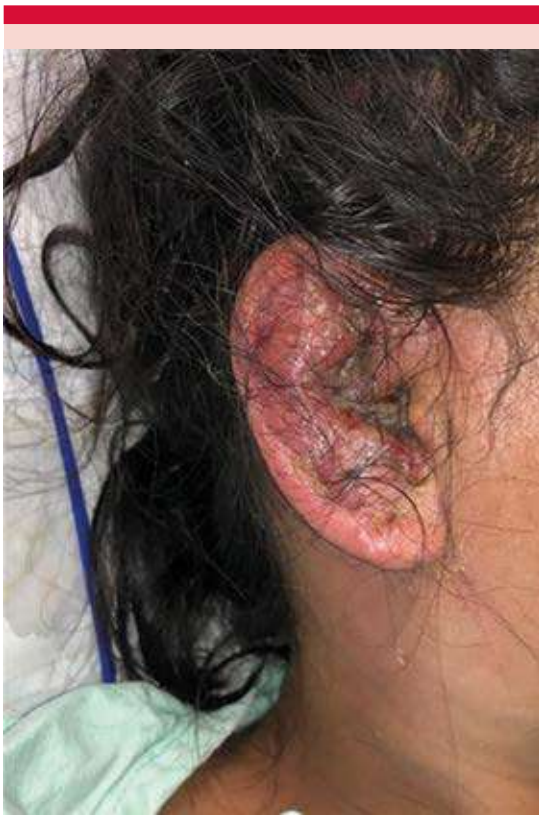## EPIDEMIOLOGÍA

El síndrome de Ramsay Hunt es la segunda causa más común de parálisis facial no asociada con

traumatismo,<sup>11</sup> con incidencia anual estimada de 5 por cada 100,000 pacientes con herpes zoster y se ha calculado que del 4.5 al 12% de los casos de parálisis facial se vinculan con este virus.<sup>10</sup> Estudios registran una marcada incidencia dependiente de la edad y género con aumento que comienza entre la quinta y octava décadas de la vida principalmente en mujeres.<sup>2,10,12</sup> Se desconoce el motivo de la predisposición femenina al síndrome de Ramsay Hunt, pero la incidencia de infección por herpes simple también es mayor en las mujeres.<sup>13</sup> Con respecto a la frecuencia del síndrome de Ramsay Hunt y afectación de los pares craneales, las afirmaciones en la bibliografía divergen sustancialmente. Esto probablemente se explica porque algunos déficits neurológicos son difíciles de evaluar, especialmente para los que no tienen buen ojo clínico. Debido a que el síndrome de Ramsay Hunt es una afección relativamente inusual, no hay muchos datos epidemiológicos disponibles sobre qué nervios craneales se ven afectados con mayor frecuencia.<sup>2,13-17</sup>

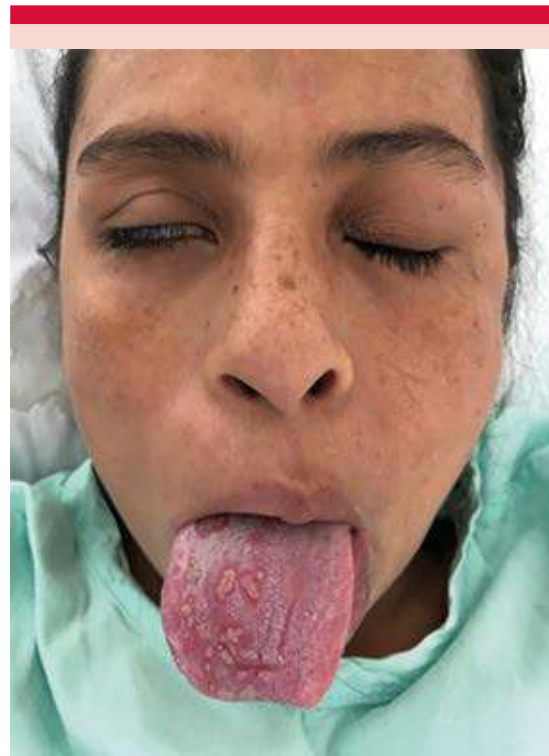## MANIFESTACIONES CLÍNICAS

El síndrome de Ramsay Hunt no tiene una definición clínica uniforme en la bibliografía. A principios del siglo XX, el doctor Hunt informó en múltiples publicaciones la aparición de lesiones herpetiformes en la concha del oído o la mucosa oral en combinación con diversas alteraciones neurológicas, principalmente de los nervios craneales;<sup>2,11</sup> actualmente a este padecimiento se le conoce como síndrome de Ramsay Hunt, herpes zoster ótico o cefálico, que típicamente se caracteriza por la tríada clásica constituida por otalgia severa, vesículas faciales, predominantemente en el canal auditivo y peribucal y parálisis facial ipsilateral (**Figuras 1 a 4**); sin embargo, aunque la descripción original se refiere al daño del par número VIII, el concepto se ha extendido para incluir a cualquiera de los nervios craneales que se comunican con el nervio facial, como V, IX y X; en este último

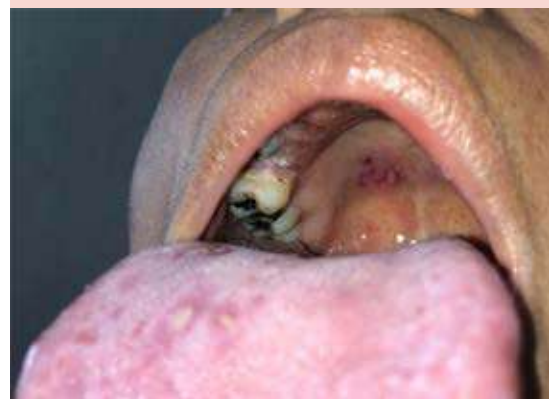

**Figura 1.** Vesículas en el conducto auditivo y el pabellón auricular.

caso se produce parálisis de las cuerdas vocales y trastornos de la deglución;<sup>2,5,18</sup> sin embargo, también pueden ocurrir otras manifestaciones, como disminución en la agudeza auditiva, acúfeno, vértigo, nistagmo, náuseas, vómito, manifestaciones neurológicas e, incluso, encefalitis viral, lo que representa su forma más severa.<sup>4,6</sup> Lo anterior se explica por la estrecha relación anatómica entre los nervios craneales afectados, sus anastomosis individuales y entre sí, además de las fusiones con los ganglios espinales cervicales superiores, dan respuesta a la variabilidad clínica y simultáneamente la definición en parte divergente del síndrome de Ramsay Hunt.<sup>2,18</sup> Las alteraciones de los pares craneales suelen

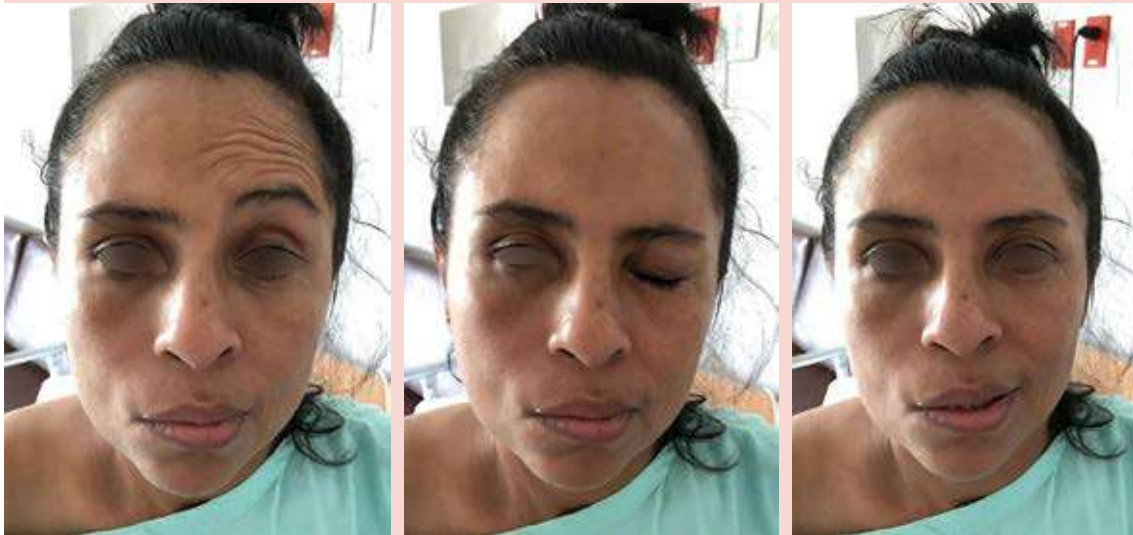

**Figura 2.** Vesículas en el dorso de la lengua.



**Figura 3.** Vesículas en el paladar duro y la lengua.

aparecer tras la erupción vesicular característica del herpes zoster en el conducto auditivo



**Figura 4.** Parálisis facial periférica.

externo (zona de Hunt).<sup>9</sup> El síndrome de Ramsay Hunt es una complicación poco frecuente pero grave, que resulta de la reactivación del virus de la varicela zoster<sup>6,18</sup> y, aunque la mayoría de los médicos podrían diagnosticar la tríada clásica de este síndrome (**Figuras 1 a 4**), ésta no siempre se manifiesta tal como se describe, puede ocurrir en diferentes momentos o no ocurrir, lo que causa dificultades para el diagnóstico.<sup>1,5,19,20</sup>

## DIAGNÓSTICO

La historia clínica y el examen físico completo son la clave diagnóstica del síndrome de Ramsay Hunt.<sup>11</sup> El periodo prodrómico constituye el momento de mayor índice de error diagnóstico, debido a que las manifestaciones dolorosas que preceden la aparición de las lesiones desvían la atención hacia otras posibles causas de dolor, como la isquemia del miocardio, lesiones radicales traumáticas o incluso dolor dental.<sup>21</sup>

La fase exantemática del paciente inmunocompetente suele ser característica; sin embargo, en el paciente inmunodeprimido el cuadro clínico es atípico en cuanto a su distribución y morfología, presentando así lesiones diseminadas, persistentes o necróticas, de manera que en muchos casos el diagnóstico requiere confirmarse por estudios de laboratorio, como frotis de Tzanck, histopatología, inmunofluorescencia, microscopía electrónica o detección de antígenos.<sup>21</sup> Algunos estudios sugieren que la PCR del virus de la varicela zoster de la zona geniculada puede ayudar a distinguir entre pacientes con parálisis de Bell y pacientes con síndrome de Ramsay Hunt temprano; sin embargo, se requieren más investigaciones al respecto.<sup>7,9</sup>

La resonancia magnética con gadolinio y la serología pueden ayudar a diferenciar ambos cuadros, a pesar de no ser estudios de rutina.<sup>8,22</sup> Sin embargo, a pesar de lo mencionado, en el 8.2% de los casos aproximadamente, no se



detecta la erupción o pasa inadvertida, a lo que se le denomina zoster *sine herpette*, definido como dolor radicular localizado acompañado de evidencia virológica de infección del virus de la varicela zoster evidenciado por la existencia de ADN del virus en el líquido cefalorraquídeo de dos pacientes con dolor radicular crónico en ausencia de erupción cutánea que respondió clínica y virológicamente al tratamiento con aciclovir.<sup>7,11</sup>

## TRATAMIENTO

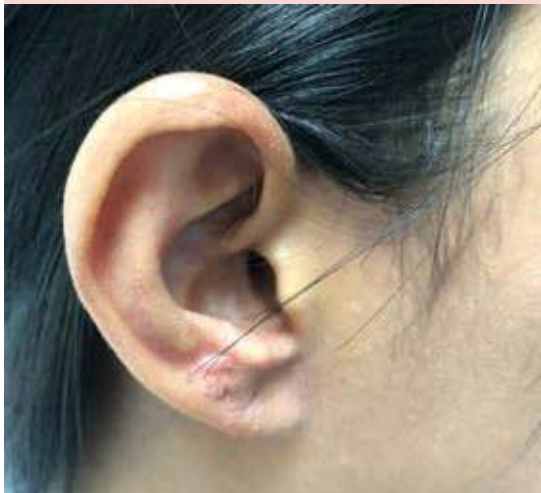Para el tratamiento del síndrome de Ramsay Hunt el aciclovir sigue siendo primera línea. Este medicamento es un antiviral análogo nucleótido que interfiere con la ADN polimerasa del herpes virus inhibiendo la replicación del ADN, por ende, sólo será efectivo cuando el virus se encuentre en ese proceso. La dosis parenteral es de 15 mg/kg/día; sin embargo, cuando la administración es vía oral debe incrementarse la dosis debido a que sólo del 15 al 25% de lo ingerido es absorbido por el aparato gastrointestinal.<sup>23,24</sup> En pacientes inmunocompetentes los estudios han demostrado que el aciclovir intravenoso mejora la tasa de curación de las lesiones cutáneas y disminuye la duración del dolor del herpes zoster si se administra dentro de las 72-96 h del inicio de cuadro.<sup>25,26,27</sup>

El edema nervioso en un espacio confinado dentro del canal auditivo genera compresión e hipoxia del mismo llevando a su degeneración. Está clínicamente demostrado que los esteroides tienen un fuerte efecto antiinflamatorio, anti-edematoso y evitan reacciones inmunológicas.<sup>28</sup> Debido a que el aciclovir previene mayor proliferación o propagación del virus de la varicela zoster y los esteroides tienen un fuerte efecto antiinflamatorio y anti-edematoso, se espera que el aciclovir, en combinación con una dosis alta de esteroides, sea útil en el tratamiento de la parálisis del nervio facial en el síndrome de Ramsay Hunt.<sup>28</sup>

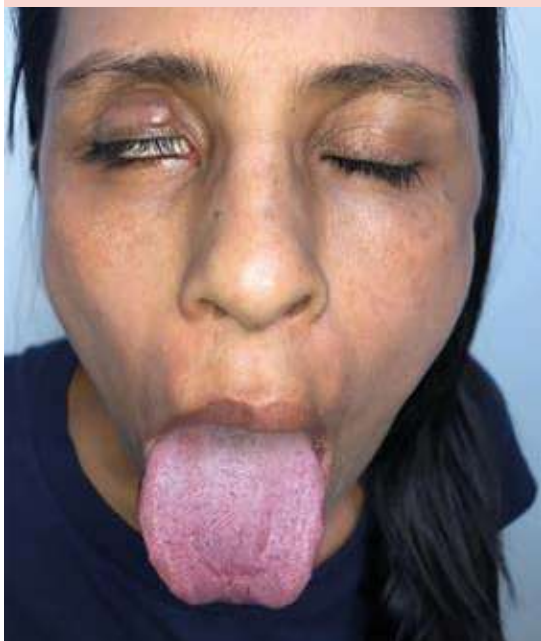Murakami y su grupo<sup>23</sup> demostraron en su estudio que los pacientes tratados tempranamente tuvieron mejor evolución. En su estudio separaron un grupo de 80 pacientes en tres subgrupos para ser tratados con aciclovir intravenoso (250 mg tres veces al día) o vía oral (800 mg 5 veces al día) y prednisolona (1 mg/kg/día por 5 días, seguido de 10 días de desmonte) en: primeros 3 días, entre 3 y 7 días y otro después de 7 días. Los pacientes fueron seguidos durante 6 a 12 meses con repetidas valoraciones clínicas, prueba de excitabilidad nerviosa y estudios audiológicos en los que se quejaban de acúfeno o pérdidas auditivas. La recuperación completa se evidenció en 21 pacientes (75% de la población) de los tratados durante los primeros 3 días, 14 (48%) de los tratados entre el día 4 y 7 y 7 (30%) de los tratados después del día 7. Además, el 50% de los pacientes que no fueron tratados en los primeros 3 días sufrieron la pérdida completa de respuesta a la estimulación del nervio facial. No se encontró estadísticamente una diferencia entre los pacientes tratados con aciclovir oral y aciclovir venoso. A pesar de la falta de ensayos controlados con distribución al azar de tratamiento prospectivo contra el síndrome de Ramsay Hunt, los datos de los informes de casos colectivos y las revisiones retrospectivas sugieren que la prednisona y el aciclovir, si se administran temprano, mejoran el pronóstico general (**Figuras 5 a 7**). La descompresión microvascular y la rizotomía son opciones terapéuticas, pero generalmente se han reservado para síndromes neurálgicos resistentes o de pronóstico adverso.<sup>23,29</sup>

## CONCLUSIONES

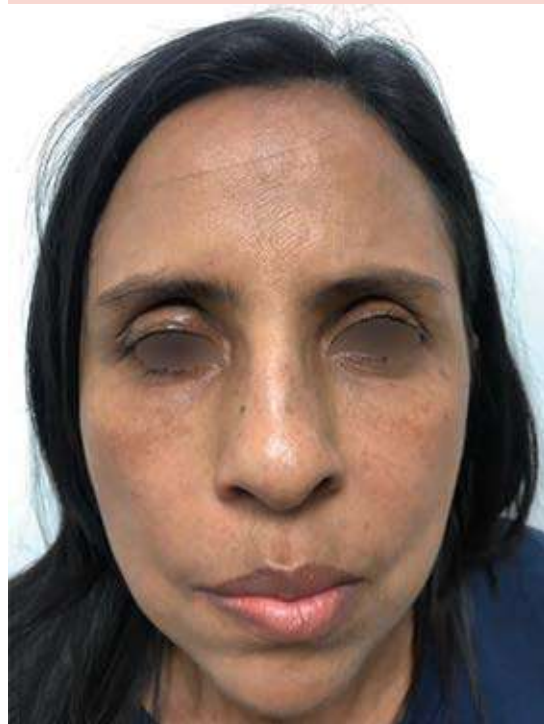El síndrome de Ramsay Hunt se define como herpes ótico asociado con parálisis facial periférica o lesión de otros nervios craneales sumado a afecciones dermatológicas. Sin embargo, la falta de hallazgos en el oído externo no excluye su diagnóstico porque podría tratarse de una



**Figura 5.** Evolución de las vesículas en el conducto auditivo y el pabellón auricular.



**Figura 6.** Evolución de las vesículas en el dorso de la lengua y parálisis facial periférica.



**Figura 7.** Evolución de la parálisis facial periférica.

variante *sine herpette*. El pronóstico de un daño neurológico permanente está determinado por la gravedad de los síntomas con los que inició el cuadro y el inicio temprano del tratamiento con esteroides y aciclovir.

#### **Agradecimiento**

A la Dra. Carolina Mesa Mesa, residente de II año Dermatología, Universidad CES, Medellín, Colombia.

#### **REFERENCIAS**

1. Steele L, Ghedia R, Ahmad H, Mace A. Ramsay Hunt syndrome with cranial polyneuropathy with features of supraglottitis. *BMJ Case Rep* 2017. doi. 10.1136/bcr-2017-221135.

2. Wagner G, Klinge H, Sachse MM. Síndrome de Ramsay Hunt. *JDDG* 2012; 10: 238-243. doi. 10.1111/j.1610-0387.2012.07894.x.
3. Sen N, Arvin AM. Dissecting the molecular mechanisms of the tropism of varicella-zoster virus for human T cells. *J Virol* 2016. doi. 10.1128/JVI.03375-14.
4. Kennedy PG. Varicella-zoster virus latency in human ganglia. *Rev Med Virol* 2002; 12: 327-334. doi. 10.1002/rmv.362.
5. Bethlem, J. Herpetic geniculate ganglionitis. *Acta Neuropathol* 1962; 2: 97-101.
6. Jeon Y, Lee H. Ramsay Hunt syndrome. *J Dent Anesth Pain Med* 2018; 18: 333-337. doi. 10.17245/jdapm.2018.18.6.333.
7. Orgaz-Gallego MP, Curbelo del Bosco JM, Tricio-Armero MA, Pérez-Sánchez S. Síndrome de Ramsay Hunt: a propósito de un caso. *Revista Clínica de Medicina de Familia* 2016; 9: 119-122.
8. Straube A, Padovan CS. [Herpes zoster: follow-up, complications and therapy]. *Nervenarzt* 1996; 67: 623-629. doi. 10.1007/s001150050034.
9. Hunt J. On herpetic inflammations of the geniculate ganglion. A new syndrome and its complications. *J Nervous Mental Dis* 1907; 34: 73-96.
10. Loeser J. Herpes zoster and postherpetic neuralgia. *Pain* 1986; 25: 149-164.
11. Sweeney CJ, Gildea DH. Ramsay Hunt syndrome. *J Neurol Neurosurg Psychiatr* 2001; 71: 149-154.
12. Rasmussen ER, Lykke E, Toft JG, Mey K. Ramsay Hunt syndrome revisited—emphasis on Ramsay Hunt syndrome with multiple cranial nerve involvement. *Virology* 2014; 2: 1. doi. 10.7243/2052-6202-2-1.
13. Kortekangas-Savolainen O, Orhanen E, Puodinketo T, Vuorinen T. Epidemiology of genital herpes simplex virus type 1 and 2 infections in southwestern Finland during a 10-year period (2003-2012). *Sex Transm Dis* 2014; 41: 268-271. doi. 10.1097/OLQ.000000000000101.
14. Kim YH, Chang MY, Jung HH, Park YS, et al. Prognosis of Ramsay Hunt syndrome presenting as cranial polyneuropathy. *Laryngoscope* 2010; 120: 2270-2276. doi. 10.1002/lary.21108.
15. Shim HJ, Jung H, Park DC, Lee JH, Yeo SG. Ramsay Hunt syndrome with multicranial nerve involvement. *Acta Oto-Laryngologica* 2011; 131: 210-215. doi. 10.3109/00016489.2010.520167.
16. Godani M, Giorli E, Traverso E, Beronio A, et al. Ramsay Hunt syndrome with trochlear nerve involvement and EEG abnormalities: Multicranial neuritis or encephalitis? *J Clin Virol* 2013; 56: 277-279. doi. 10.1016/j.jcv.2012.08.018.
17. Aviel A, Marshak G. Ramsay hunt syndrome: A cranial polyneuropathy. *Am J Otolaryngol* 1982; 3: 61-66. [https://doi.org/10.1016/S0196-0709\(82\)80035-5](https://doi.org/10.1016/S0196-0709(82)80035-5).
18. Peña Ortiz J, Alonzo RPL, Gutiérrez OT, Guarneros CA, Sotomayor LD. Síndrome de Ramsay Hunt. *Dermatol Rev Mex*. 2007; 51: 190-195.
19. Kim D, Bhimani M. Ramsay Hunt syndrome presenting as simple otitis externa. *CJEM* 2008; 10 (3): 247-50. doi. 10.1017/s1481803500010174.
20. Coulson S, Croxson GR, Adams R, Oey V. Prognostic factors in herpes zoster oticus (Ramsay Hunt syndrome). doi. 10.1097/MAO.0b013e3182255727.
21. Romero-Pareyón LA. Herpes zoster. *Dermatología Rev Mex* 2011; 55: 24-39.
22. Gnann JW, et al. Herpes zoster. *N Engl J Med*. 2002. doi. 10.1056/NEJMc013211.
23. Murakami S, Hato N, Horiuchi J, Honda N, et al. Treatment of Ramsay Hunt syndrome with acyclovir-prednisone: significance of early diagnosis and treatment. *Ann Neurol* 1997;41 (3): 353-7. doi. 10.1002/ana.410410310.
24. Peterslund NA, Esmann V, Ipsen J, Christensen KD, Petersen CM. Oral and intravenous acyclovir are equally effective in herpes zoster. *J Antimicrob Chemother* 1984. <https://doi.org/10.1093/jac/14.2.185>.
25. McGill, J. Topical acyclovir in herpes zoster ocular involvement. *Br J Ophthalmol* 1981; 65: 542-545.
26. McKendrick MW, McGill JI, White JE, Wood MJ. Oral acyclovir in acute herpes zoster. *Br Med J (Clin Res Ed)* 1986. doi. 10.1136/bmj.293.6561.1529.
27. Bean B, Braun C, Balfour HH Jr. Acyclovir therapy for acute herpes zoster. *Lancet*. 1982. doi. 10.1016/s0140-6736(82)91090-x.
28. Kinishi M, Amatsu M, Mohri M, Saito M, et al. Acyclovir improves recovery rate of facial nerve palsy in Ramsay Hunt syndrome. *Auris Nasus Larynx* 2001; 28: 223-226. doi. 10.1016/s0385-8146(01)00055-4.
29. Sun D, Andresen NS, Gantz BJ. Surgical management of acute facial palsy. *Otolaryngol Clin North Am*. 2018. doi. 10.1016/j.otc.2018.07.005.

## EVALUACIÓN

1. El virus del herpes zoster, tras la primoinfección, permanece en:
  - a) los nervios periféricos
  - b) los nervios craneales
  - c) el sistema nervioso autónomo
  - d) los ganglios craneales, de la raíz dorsal y autónomos
2. El virus del herpes zoster puede reactivarse en cuál de las siguientes condiciones:
  - a) edad entre 20 a 40 años
  - b) hipertensión arterial
  - c) inmunosupresión
  - d) por contacto con una persona infectada
3. ¿Cuál de los siguientes no es un factor de riesgo de la reactivación del virus del herpes zoster?
  - a) edad
  - b) estrés
  - c) frío
  - d) traumatismo
4. ¿Cuál de las siguientes herramientas diagnósticas no es útil en el herpes zoster oticus o síndrome de Ramsay Hunt?
  - a) historia clínica y examen físico
  - b) prueba de Tzanck
  - c) tomografía computada con contraste
  - d) histopatología, inmunofluorescencia, microscopía electrónica
5. ¿Qué porcentaje de pacientes alcanzan la recuperación completa sin tratamiento?
  - a) 20%
  - b) 50%
  - c) 80%
  - d) 10%
6. El herpes zoster oticus o síndrome de Ramsay Hunt se asocia clásicamente con una paresia periférica del nervio:
  - a) trigémino
  - b) vestibulococlear
  - c) facial
  - d) óptico
7. Una de las siguientes corresponde a la tríada clásica del síndrome de Ramsay Hunt:
  - a) otalgia severa, vesículas en el canal auditivo, peribucales o ambas y parálisis facial ipsilateral
  - b) hipoacusia, vesículas en el canal auditivo, peribucales o ambas y parálisis facial ipsilateral
  - c) otalgia leve, vesículas en el canal auditivo, peribucales o ambas y parálisis facial bilateral
  - d) otalgia severa, vesículas en el canal auditivo, peribucales o ambas y parálisis facial contralateral
8. ¿Qué porcentaje de parálisis facial se atribuyen a VHZ o síndrome de Ramsay Hunt?
  - a) 4.5-12%
  - b) 10-20%
  - c) 50%
  - d) 80%
9. El tratamiento de elección de primera línea para el VHZ síndrome de Ramsay Hunt es:
  - a) famciclovir
  - b) foscarnet
  - c) aciclovir
  - d) remdesivir
10. La importancia del tratamiento temprano radica en:
  - a) la disminución de secuelas como dolor y paresia
  - b) la disminución de afectación encefálica
  - c) la disminución de diseminación
  - d) ninguna de las anteriores

## Larvaterapia: las larvas y su trascendencia en el rubro científico

### *Larval therapy: larves and their transcendence in the scientific line.*

Alondra Saray Polanco-Llanes,<sup>1</sup> Samuel Amezcua-Gudiño,<sup>2</sup> Jesús Zaragoza<sup>3</sup>

#### Resumen

La larvaterapia ha sido un método terapéutico utilizado desde la Antigüedad, consiste en la aplicación de larvas estériles de mosca en heridas, con el objetivo de lograr el desbridamiento, desinfección y cierre de las mismas. La mosca verde botella, *Lucilia sericata*, es un organismo necrófago de importancia médica y forense y se utiliza en la terapia larval, porque actúa como parásito facultativo, alimentándose sólo del tejido necrótico. De igual forma, una característica importante de estas larvas es que tienen la capacidad de secretar ciertas enzimas proteolíticas capaces de provocar desbridamiento superficial en las lesiones. A pesar de esta gran utilidad mostrada por *Lucilia sericata*, la percepción en los pacientes y en algunos trabajadores de la salud acerca de la utilidad de las larvas es negativa; por lo que por mucho tiempo se pasó por alto como tratamiento médico. Sin embargo, actualmente hay un auge en el uso de la larvaterapia y se están realizando diversas investigaciones para ampliar el conocimiento de los beneficios presentes en la larva, como ciertas secreciones enzimáticas y su poder de eliminación de tejido muerto. Este trabajo tiene como objetivo retomar y resaltar la importancia y utilidad del tratamiento larvario en las heridas de difícil manejo y en especial en las resistentes a múltiples fármacos.

**PALABRAS CLAVE:** Larva; desbridamiento; desinfección; *Lucilia sericata*; enzimas proteolíticas.

#### Abstract

*Larval therapy has been a therapeutic method used since ancient times, consisting of the application of sterile fly larvae to wounds, to achieve debridement, disinfection and closure of the same. The bottle green fly, Lucilia sericata, is a ghoul of medical and forensic importance, and is used in larval therapy, since it acts as facultative parasites, feeding only on necrotic tissue. Similarly, an important characteristic of these larvae is that they have the ability to secrete certain proteolytic enzymes capable of causing superficial debridement in the lesions. Despite this great utility shown by Lucilia sericata, the perception in the patients and in some health workers about the utility of the larvae is negative; so, it was long overlooked as medical treatment. However, we are currently experiencing a boom in the use of larva therapy, and various investigations have been carried out to expand the knowledge of the healing characteristics present in the larva. The objective of this work is to resume and highlight the importance and usefulness of larval treatment in wounds that are difficult to handle and especially in those that are multidrug resistant.*

**KEYWORDS:** Larva; Debridement; Disinfection; *Lucilia sericata*; Proteolytic enzymes.

<sup>1</sup> Miembro del Departamento de Medicina Interna, Hospital Javier Buenfil Osorio, San Francisco de Campeche, Campeche, México.

<sup>2</sup> Dermatólogo. Práctica privada, Sahuayo, Michoacán, México.

<sup>3</sup> Infectólogo. Práctica privada, Sahuayo, Michoacán, México.

**Recibido:** agosto 2020

**Aceptado:** noviembre 2020

#### Correspondencia

Alondra Saray Polanco Llanes  
alondra93\_saray@hotmail.com

#### Este artículo debe citarse como:

Polanco-Llanes AS, Amezcua-Gudiño S, Zaragoza J. Larvaterapia: las larvas y su trascendencia en el rubro científico. Dermatol Rev Mex. 2021; 65 (2): 198-208.

<https://doi.org/10.24245/dermatol-revmex.v65i2.5592>

## ANTECEDENTES

La bioterapia es el uso de organismos vivos con finalidad terapéutica. Este concepto incluye a la larvaterapia o biocirugía, que consiste en la aplicación controlada de larvas estériles de mosca en heridas para lograr el desbridamiento, desinfección y cierre de las mismas.<sup>1</sup>

El uso de larvas en heridas es una técnica terapéutica prehistórica. Hay registro de curanderos tradicionales de Australia y Asia, así como los indios mayas quienes las utilizaron desde miles de años atrás.

Los textos bíblicos son los primeros que han evidenciado el uso de larvas en heridas (Job 7:5 Mi carne está vestida de gusanos y de costras, y me supuran las heridas de mi piel). En la batalla de San Quintín, el cirujano francés Ambroise Paré fue el primero en observar los beneficios que las larvas tenían sobre las heridas infectadas.

El cirujano jefe de los franceses Carlos IX y Enrique III, Ambroise Paré (1510-1590), durante la Batalla de San Quintín (1557), fue el primero en observar los beneficios que las larvas tenían sobre las heridas infectadas. Durante esta batalla, se percataron de que los pacientes infestados de gusanos a menudo se recuperaban mucho más rápido que otros pacientes en quienes esta infestación no estaba presente. Sin embargo, Paré no atribuyó esta rápida recuperación a los gusanos, ni se dio cuenta de que se trataba de larvas de mosca porque creía que los gusanos se desarrollaban espontáneamente como parte del proceso de putrefacción del tejido necrótico desvitalizado.<sup>2</sup>

El médico confederado John Fourney Zacharias fue el primero en documentar el uso de larvas con el propósito de remover tejido necrótico de las piernas de soldados politraumatizados durante la guerra civil estadounidense, éste

fue el primer uso terapéutico registrado de las larvas.

Más tarde, en 1917, durante la primera Guerra Mundial, el cirujano ortopedista estadounidense William Baer trató a dos soldados heridos en el campo de batalla durante siete días, quienes mostraron una gran recuperación, por lo que inició un estudio, en la Universidad Johns Hopkins, con 21 pacientes diagnosticados con osteomielitis crónica. Extirpó quirúrgicamente todo tejido necrótico y aplicó larvas estériles, cubriendo la totalidad de la herida. Estas larvas eran reemplazadas cada cuarto día, durante seis semanas. Los resultados de sus estudios, dos meses después, mostraron que los 21 pacientes tenían recuperación completa de la herida. Debido a sus publicaciones, actualmente William Baer es considerado el fundador de la larvaterapia moderna.<sup>3</sup>

Con la llegada de la era de los antibióticos, especialmente el descubrimiento de la penicilina, la práctica con larvas cayó en desuso, fue desapareciendo para mediados de 1940.

La Sociedad Internacional de Bioterapia se fundó en 1996 para avanzar en el uso y la aceptación de la terapia con gusanos y otros organismos vivos, como tratamientos médicos.<sup>2</sup>

### Ciclo de vida reproductivo de la mosca *Lucilia sericata*

La mosca verde botella, *Lucilia sericata* (Meigen), anteriormente llamada *Phaenicia sericata*, es un miembro de la familia *Calliphoridae*. Es una mosca necrófaga de importancia médica y forense, utilizada en terapia larval y su desarrollo biológico se usa para establecer el intervalo *postmortem*.<sup>4</sup>

Las larvas de esta mosca son eficaces en tratamientos de heridas crónicas de difícil cicatrización, ya que actúan como parásitos

facultativos, alimentándose sólo del tejido necrótico.

El ciclo de vida de *Lucilia sericata* consta de cuatro etapas que incluyen adulto, huevo, larva y pupa. Cada hembra puede poner 2000 a 3000 huevos en 9 a 10 lotes en sólo tres semanas, la cantidad de huevos que se desarrollan depende en gran medida de la temperatura. Los huevos se ponen generalmente en cavidades y grietas de organismos húmedos en descomposición en un área que generalmente está expuesta a la luz. A 21°C, los huevos de *L. sericata* tardan aproximadamente 21 horas en eclosionar y a 27°C tardan 18 horas después de su deposición. El desarrollo larvario requiere al menos cuatro días a 20°C y tres días a 27°C. Hay tres estadios a través de los cuales se desarrollan las larvas; sin embargo, muchos otros factores juegan un papel en el desarrollo, incluyendo la fuente de alimento y la humedad. Una vez que están completamente desarrolladas, las larvas del tercer estadio abandonan el huésped o la carroña y se introducen en el suelo o sustrato que lo rodea. El desarrollo pupal toma unos 10 días a 21°C y siete días a 27°C, después de lo cual emerge la mosca adulta. Después del apareamiento, las hembras adultas ponen racimos de hasta 200 huevos a la vez, en el huésped o en la carcasa. Puede haber múltiples generaciones por año.<sup>4</sup>

Todas las etapas de las larvas son lisas, tienen forma cónica y tienen un peritrema completo (área que rodea a los espiráculos) en sus espiráculos posteriores (estructuras que se parecen a los ojos en la parte posterior de las larvas que se utilizan para la respiración). Las larvas son blancas o amarillentas en los tres estadios de desarrollo y alcanzan un máximo de 12 a 18 mm antes de la pupa. Los adultos tienen de 6 a 9 mm de longitud. Esta mosca es de color azul metálico brillante, amarillo-verdoso, verde o dorado bronce. El tórax tiene tres surcos transversales prominentes en su superficie dorsal y los femo-

rales frontales son blancos o azul oscuro, estas características son útiles para su identificación.<sup>5</sup>

### Implementación de larvas en área médica

Una herida es una alteración de la estructura y función normal de la piel. En ocasiones requiere para su cicatrización periodos muy prolongados porque algunas cicatrizan por segunda intención, en un proceso complejo que elimina y reemplaza el tejido dañado. Se considera que una herida se cronifica cuando no ha culminado el proceso de cierre de la misma en un periodo de seis semanas.

Las características de las heridas crónicas que evitan una respuesta celular adecuada a los estímulos de curación incluyen: la acumulación de tejido desvitalizado, disminución de la angiogénesis, tejido hiperqueratósico, exudado y sobrecrecimiento bacteriano en su superficie con formación de biopelículas. Las biopelículas son capas resistentes y protectoras capaces de provocar infecciones de difícil manejo; los tratamientos tópicos y sistémicos son ineficaces y a menudo no destruyen las bacterias presentes en la biopelícula.<sup>6</sup> Diversas investigaciones han demostrado que las secreciones larvarias descomponen las biopelículas presentes y evitan su formación en superficies abióticas y bióticas; se ha podido observar que las secreciones larvales degradan las biopelículas de *P. aeruginosa* a concentraciones 10 veces mayores que la concentración efectiva utilizada para degradar las biopelículas de *S. aureus*, con lo que se concluye que las secreciones larvarias tienen actividad antibiopelícula que provoca la liberación de bacterias de la biopelícula, logrando con ello la exposición de las células bacterianas a las acciones del sistema inmunitario y la acción de antibióticos.<sup>7,8</sup>

Asimismo, las características de la herida también son importantes porque para garantizar

la curación adecuada, el lecho de la herida debe estar bien vascularizado, libre de tejido desvitalizado, de infección y de humedad. Si se tiene buena preparación de la herida, existirá la restauración ordenada con regeneración del tejido dañado.

En diferentes estudios se han identificado moléculas antimicrobianas de *L. sericata*, por ejemplo, una investigación de la caracterización estructural y las actividades antimicrobianas de compuestos liberados por *L. sericata* mostró la existencia de diversos compuestos antimicrobianos, que se clasificaron en dos grupos: polipéptidos y moléculas pequeñas.<sup>9</sup>

La acción de las larvas sobre las heridas está científicamente comprobada, a través de tres funciones primordiales: desbridamiento, actividad antimicrobiana y estimulación del tejido de granulación.<sup>4</sup>

La desbridación es uno de los principios básicos del tratamiento de las heridas y puede llevarse a cabo a través de los siguientes métodos: 1) por irrigación; 2) quirúrgico; 3) enzimático; 4) biológico. A continuación se insistirá en este último tipo de tratamiento.

### Biológico

Conocido como biocirugía o terapia larval desbridante, es un método adicional de desbridamiento de heridas que utilizan las larvas de la mosca verde (*Lucilia [Phaenicia] sericata*, larvas medicinales). Es el método más extensamente estudiado sobre la aplicación de artrópodos en medicina y se conoce desde hace varios siglos. Su uso medicinal fue aprobado por la Dirección de Alimentos y Fármacos de Estados Unidos en 2004. El aumento de los problemas por heridas tórpidas a tratamiento y las resistencias a antibióticos por parte de las bacterias ha hecho reaparecer el interés en el uso de la terapia.

Esta terapia puede usarse como un método puente con otros procedimientos de desbridamiento, o cuando el método quirúrgico no puede realizarse. También puede reducir la duración de la terapia con antibióticos en algunos pacientes. La terapia larval tiene beneficios adicionales, incluida la acción antimicrobiana y la estimulación de la cicatrización de heridas.

Entre las indicaciones del tratamiento larvario destacan: úlceras por presión, úlcera venosa crónica, úlceras de miembros pélvicos en pacientes diabéticos, heridas agudas y crónicas, terapia de segunda línea en la calcifilaxis (arteriopatía urémica calcificada) y síndrome de dedo azul, osteomielitis, quemaduras, como alternativa de la fascitis necrotizante o para la prevención de más amputaciones; heridas profundas que no respondieron a tratamientos convencionales y, por último, en pacientes con múltiples comorbilidades y alto riesgo quirúrgico-anestésico.

Las contraindicaciones son: heridas abiertas hacia la cavidad abdominal debido al riesgo de lesiones orgánicas; el pioderma gangrenoso en pacientes con terapia inmunosupresora, artritis séptica, presencia de fístulas. La herida muy seca puede ser una contraindicación relativa porque las larvas requieren un ambiente húmedo.

Precauciones: heridas cerca de arterias y venas grandes. Las heridas muy contaminadas con *Pseudomonas aeruginosa* pueden tener un efecto limitado del desbridamiento de gusanos.<sup>10</sup>

El mecanismo exacto que hace que estas larvas actúen como agentes desbridantes no se entiende completamente, pero la forma de desbridamiento producido puede considerarse mecánica o bioquímica. El desbridamiento mecánico se logra a través de dos procesos: los ganchos bucales de las larvas; y sus cuerpos ásperos que desprenden el tejido necrótico. También pueden secretar una mezcla de enzimas



proteolíticas, incluidas las colagenasas similares a la tripsina y la quimotripsina, que transforman el tejido no viable en una sustancia líquida que es más fácil de digerir para las larvas. Sin embargo, las enzimas que producen las larvas tienen el potencial de dañar la epidermis si se aplica en exceso o se deja en su lugar durante demasiado tiempo después de que se haya completado el desbridamiento.

El efecto benéfico de la terapia larval o de las excreciones/secreciones de estas larvas en la curación de heridas se ha asociado con diferentes mecanismos de acción, como son:

1. Desbridamiento: al ser especies necrófagas facilitan la remoción preferencial o selectiva del tejido muerto, infectado o dañado; limpiando así los bordes y el fondo de la herida, sin afectar el tejido sano. En la actualidad se han identificado tres clases de enzimas proteolíticas de *Lucilia sericata* (aspártico, serina y metalopeptidasas), las cuales, principalmente las serina peptidasas son responsables de la actividad de desbridamiento superficial.<sup>11</sup>

2. Efecto antibacteriano: si bien los resultados de diferentes grupos en lo que al efecto antibacteriano se refiere han sido variados, esto parece deberse a los métodos para coleccionar las secreciones, las especies de bacteria ensayadas, las concentraciones de secreciones utilizadas y el tipo de ensayo para la determinación del efecto inhibitorio. A pesar de esto, diversas sustancias con efecto antimicrobiano se han aislado de las secreciones larvales, principalmente péptidos antimicrobianos como la lucifensina I y II, y la proteína antimicrobiana de larvas (MAMP). Estos péptidos han mostrado inhibir directamente la multiplicación bacteriana. Otras sustancias de las secreciones como la quimotripsina y algunas moléculas aún no caracterizadas tienen efecto inhibitorio en la formación de la biopelícula e incluso la capacidad de degradarlo. Se ha

evidenciado que la hemolinfa derivada de las larvas (*L. sericata* y *S. magellanica*) tiene actividad antibacteriana contra *S. aureus* y contra estreptococos del grupo A y B, así como contra *P. aeruginosa*, bacterias consideradas causantes de infección en pacientes diabéticos. Otras sustancias antibacterianas son mediadas en algunos casos por la existencia de *Proteus mirabilis* (que secreta ácido fenilacético). Por último, estas secreciones larvales tienen, además, actividad antifúngica.<sup>12</sup>

3. Efecto antiinflamatorio: para explicar el efecto antiinflamatorio de la terapia larval se han descrito diferentes mecanismos; el primero de ellos es la inhibición de la activación de la cascada del complemento de manera dosis-dependiente. La producción de citocinas proinflamatorias también se ha visto disminuida de manera dosis-dependiente ante la administración de secreciones larvales. Además, la terapia larval disminuye la secreción de elastasa y peróxido de hidrógeno (sustancias con claro efecto proinflamatorio) por parte de los neutrófilos, así como la quimiotaxis de éstos al sitio de infección.<sup>13</sup>

4. Migración de fibroblastos y angiogénesis: la migración de fibroblastos desde el borde y la dermis hacia el nicho de la herida es esencial para la formación de tejido sano. Se ha visto que las serinproteasas presentes en las secreciones larvales promueven la migración de fibroblastos.<sup>14,15</sup> Se ha observado también que las secreciones larvales ejercen efectos proangiogénicos mediante la activación de la vía de señalización PI3K y AKT1, estimulando la motogénesis de los fibroblastos, a través del aumento de la expresión de fosfotirosina.<sup>16</sup> De igual forma, se han demostrado la acción proangiogénica de aminoácidos presentes en las secreciones, como la L-histidina, el ácido 3-guanidinopropiónico y el L-valinol.

En cuanto a la técnica para mejorar los beneficios de la terapia larvaria, es de utilidad el uso de

vendaje perimetral y un vendaje de malla (gasa) que ayuda a dirigir las larvas hacia la herida y limita su migración. Las larvas generalmente se cambian cada 48 a 72 horas. Un estudio que evaluó la larvaterapia en heridas venosas crónicas no encontró ninguna ventaja en continuar la terapia más allá de una semana.<sup>17</sup>

La efectividad que se ha observado por medio de este método es del 85 al 100% según la región estudiada. Se ha demostrado que los pacientes tratados con esta terapia tienen una estancia más corta en el hospital e incluso en ciertos centros hospitalarios se ofrece como técnica ambulatoria.

En algunos estudios la mejoría se midió objetivamente mediante la aplicación de escalas de reversión del estadio de la herida (escala de PUSH, *Pressure Ulcer Scale for Healing*), cronología fotográfica y de la escala visual del dolor que experimenta el paciente.

En estudios en úlceras de pie diabético se ha evaluado su eficacia clínica y microbiológica, con una utilización de tres días a la semana; la cicatrización completa de la herida se produjo en una media de 7 semanas (intervalo: 2-10 semanas); otros estudios relacionan la disminución de una media de 4.1 cm en 2 semanas. La carga bacteriana de todas las úlceras se redujo bruscamente después del primer ciclo, lo que facilita la curación y, por ende, la reducción significativa de exudado, dolor y olor. Por tanto, se concluye que es un método rápido, simple y eficiente para tratar las úlceras.<sup>18</sup>

Una desventaja principal de la terapia con gusanos se relaciona con las percepciones negativas de su uso por parte de los pacientes y el personal médico.

Una preocupación es la posibilidad de que las larvas puedan escapar del apósito, aunque

esto rara vez ocurre. Aunque un estudio identificó que aproximadamente el 50% de los pacientes indicaron que preferirían la terapia convencional de heridas en lugar de la terapia con larvas; el 89% de los pacientes asignados al azar a larvaterapia dijeron que volverían a someterse a tratamiento larval debido a los buenos resultados.

El dolor o la incomodidad percibidos con los apósitos asociados con la terapia con larvas pueden limitar su uso en aproximadamente el 20% de los pacientes. La aplicación de esta terapia desbridante en estudios españoles no supuso amenaza alguna para la seguridad de los pacientes, además, pudieron realizar actividades de la vida diaria con normalidad.<sup>19</sup>

A pesar de estas investigaciones y estudios, aún es controvertido si la terapia con gusanos es más efectiva que el tratamiento estándar de heridas; sin embargo, consideramos que la terapia larval puede usarse para el desbridamiento del tejido necrótico cuando los procedimientos quirúrgicos no están disponibles o no se pueden realizar en los pacientes.<sup>20</sup>

En la actualidad la capacidad de las bacterias gramnegativas tipo MDR (resistentes a múltiples fármacos) para evadir incluso los antibióticos de último recurso es un desafío global severo. Ha sido tanto el incremento de la incidencia de este problema que la línea de desarrollo de antibióticos convencionales no puede abordarlo; sin embargo, se han realizado diversos estudios sobre péptidos antimicrobianos (AMP) que ofrecen una solución alternativa. LS-sarcotoxina y LS-stomoxina, péptidos observados en *Lucilia sericata*, son líderes prometedores para el desarrollo de nuevos antibióticos con actividad contra las bacterias gramnegativas MDR y en un futuro no lejano, posiblemente un nuevo modo de tratamiento.<sup>12,21</sup>

### Descripción de la técnica para la aplicación de larvas en las heridas

Material requerido:

- Las larvas estériles.
- Apósito hidrocoloide.
- Tela de organza.
- Cianocrilato.
- Hisopo.
- Gasas estériles.
- Tela adhesiva.
- Solución salina.

Técnica:

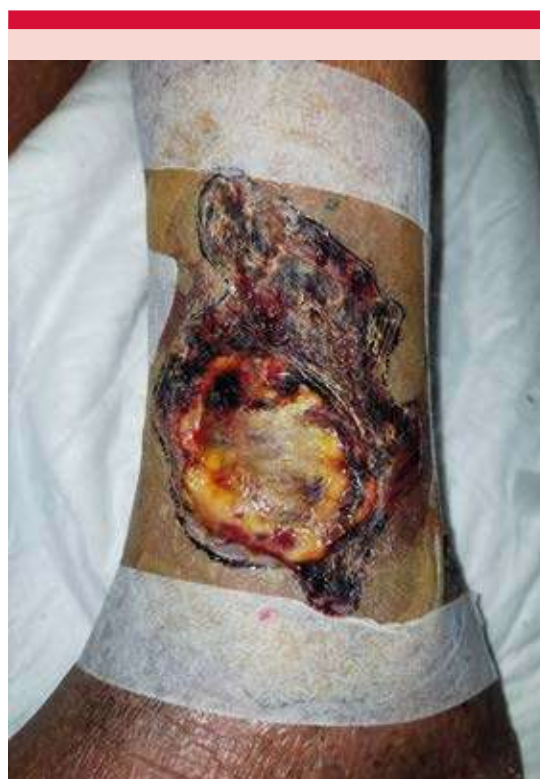1. El primer paso es seleccionar el paciente con la herida idónea, bajo los preceptos mencionados.
2. Limpieza de la herida y piel perilesional con solución salina para poder dar humedad a las larvas.
3. Se traza el área de la herida sobre el apósito hidrocoloide que será recortado y éste se colocará sobre la piel perilesional para protegerla; posteriormente, con un hisopo estéril, se depositan las larvas sobre el lecho de la herida; después se coloca la tela de organza en forma de jaula y se fijan los bordes de la tela al apósito con cianocrilato; para reforzar el perímetro de la jaula se puede colocar tela adhesiva.
4. Finalmente se colocan gasas húmedas sobre la jaula y se fijan de su periferia sin causar oclusión. Las larvas deben retirarse 48 a 72 horas después de su colocación.
5. Al paciente se le recomienda reposo absoluto, no mojar la herida, no vendaje compresivo-oclusivo y cambio de gasas húmedas cada 4 horas. Se indican anal-

gésicos sólo en caso de dolor y, en caso de que alguna larva se escape, ésta tiene que desecharse por el inodoro. Si la terapia provoca algún estado de ansiedad es importante retirarla de inmediato.<sup>22,23,24</sup>

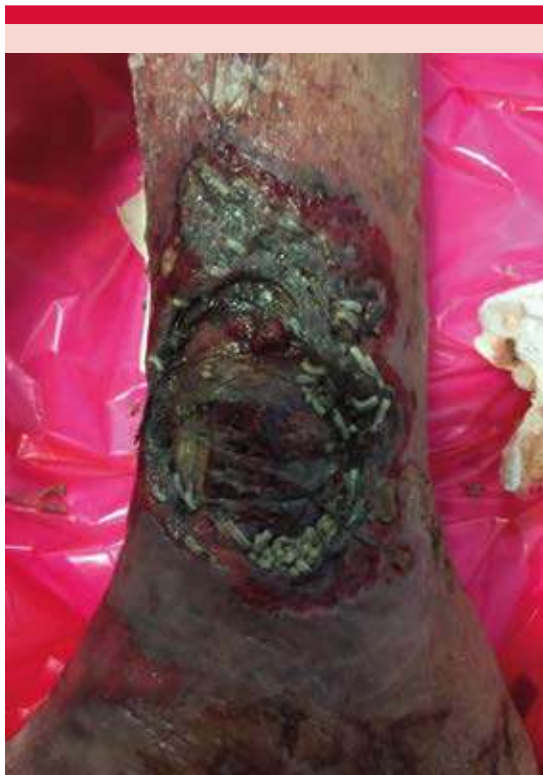Las **Figuras 1 a 3** muestran la evolución de una herida traumática en el maléolo externo, por caída de motocicleta, que fue tratada con larvaterapia.

### CONCLUSIONES

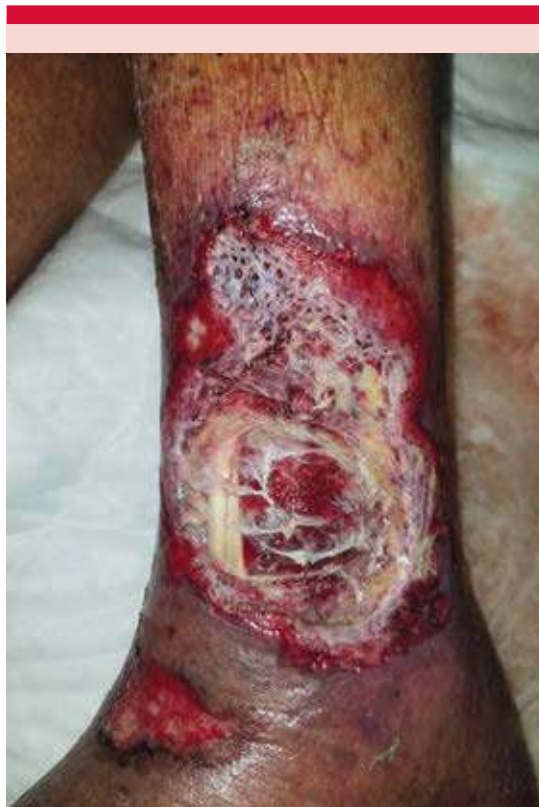La implementación de la terapia con larvas para el desbridamiento de las heridas crónicas pudie-



**Figura 1.** Úlcera traumática con escara en piel, perilesional, con delimitación del área afectada para la aplicación de larvaterapia.



**Figura 2.** Aspecto de la lesión 48 horas después de recibir la bioterapia, aún se observan algunas larvas de *Lucilia sericata*, alimentándose.



**Figura 3.** Herida completamente limpia al retirar todas las larvas y las secreciones de éstas.

ra considerarse por algunos de los pacientes y personal de salud una terapia anacrónica y poco aceptada. Sin embargo, este método terapéutico representa una excelente alternativa actual porque es el método de desbridación más selectivo que existe y su costo es accesible. De igual manera, este tratamiento médico está abriendo un abanico de opciones en el ámbito del estudio del manejo de heridas colonizadas por microorganismos resistentes a múltiples fármacos, por lo que debe considerarse un gran pilar en el tratamiento avanzado de heridas crónicas en casos seleccionados con respaldo en la evidencia científica; de aquí la importancia de dar a conocer y actualizar este tema tan relevante, como es el tratamiento de las heridas crónicas.

## REFERENCIAS

1. British Columbia Provincial Nursing Skin and Wound Committee in collaboration with the Wound Care Clinicians from across all Health Authorities (Junio 2015). Guideline: Maggot Debridement Therapy (MDT) in Adults & Children. Junio 2015, de British Columbia Provincial Nursing Skin and Wound Committee.
2. Jaclyn Gaydos. (April 2016). History of Wound Care: Maggots: An Extraordinary Natural Phenomenon. Today's Wound Clinic, 10, 4. May 2019, De MESH Base de datos. <https://www.clwk.ca/buddydrive/file/guideline-maggot-debridement-therapy/>
3. Whitaker IS, Twine C, Whitaker MJ, Welck M, et al. Larval therapy from antiquity to the present day: mechanisms of action, clinical applications and future potential. *Postgrad Med J* 2007; 83 (980): 409-413. doi. 10.1136/pgmj.2006.055905.
4. Pinilla BT, Acuña Y, Cortes BD, Díaz RA, et al. Características del ciclo biológico de *Lucilia sericata* (Meigen, 1826) (*Dip-*

- tera: *Calliphoridae*) sobre dietas diferentes. Revista UDCA Actualidad & Divulgación Científica 2010; 13: 153-161.
5. Entomología Mexicana. 126 Ciclo de vida de *Lucilia sericata* (Meigen, 1826) y *Calliphora latifrons* (Hough, 1899) (*diptera: calliphoridae*). 2015; 2: 126-131.
  6. Cowan LJ, Stechmiller JK, Phillips P, Yang Q, et al. Chronic wounds, biofilm and use of medicinal larvae. *Ulcers* 2013; 1-7. <https://doi.org/10.1155/2013/487024>.
  7. James GA, Swogger E, Wolcott R, DeLancey-Pulcini E, et al. Biofilms in chronic wounds. *Wound Rep Regen* 2008; 16: 37-44. doi. 10.1111/j.1524-475X.2007.00321.x.
  8. Cazander G, van de Veerdonk MC, Vandenbroucke-Grauls CMJE, Schreurs MWJ, et al. Maggot excretions inhibit biofilm formation on biomaterials. *Clin Orthop Relat Res* 2010; 468: 2789-96. doi. 10.1007/s11999-010-1309-5.
  9. Kruglikova AA, Chernysh SI. Antimicrobial compounds from the excretions of surgical maggots, *Lucilia sericata* (Meigen) (Diptera, Calliphoridae). *Entomol Rev* 2011; 91: 813-9.
  10. Chan DC, Fong DH, Leung JY, Patil NG, et al. Maggot debridement therapy in chronic wound care. *Hong Kong Med* 2007; 13: 382-386.
  11. Franta Z, Vogel H, Lehmann R, Rupp O, et al. Next generation sequencing identifies five major classes of potentially therapeutic enzymes secreted by *Lucilia sericata* medical maggots. *Biomed Res Int* 2016; 2016: 8285428. doi. 10.1155/2016/8285428.
  12. Hirsch R, Wiesner J, Marker A, Pfeifer Y, et al. Profiling antimicrobial peptides from the medical maggot *Lucilia sericata* as potential antibiotics for MDR Gram-negative bacteria. *J Antimicrob Chemother* 2019; 74: 96-107. doi. 10.1093/jac/dky386.
  13. Cazander G, Schreurs MWJ, Renwarin L, Dorresteijn C, et al. Maggot excretions affect the human complement system. *Wound Repair Regen* 2012; 20: 879-86. doi. 10.1111/j.1524-475X.2012.00850.x.
  14. Horobin AJ, Shakesheff KM, Pritchard DI. Maggots and wound healing: An investigation of the effects of secretions from *Lucilia sericata* larvae upon the migration of human dermal fibroblasts over a fibronectin-coated surface. *Wound Repair Regen* 2005; 13: 422-33. doi. 10.1111/j.1067-1927.2005.130410.x.
  15. Horobin AJ, Shakesheff KM, Pritchard DI. Promotion of human dermal fibroblast migration, matrix remodeling and modification of fibroblast morphology within a novel 3D model by *Lucilia sericata* larval secretions. *J Invest Dermatol* 2006; 126: 1410-8. doi. 10.1038/sj.jid.5700256.
  16. Wang SY, Wang K, Xin Y, Lv DC. Maggot excretions/secretions induces human microvascular endothelial cell migration through AKT1. *Mol Biol Rep* 2010; 37: 2719-25.
  17. Sujatha S. Recent advances in topical wound care. *Indian J Plast Surg.* 2012;45:379-87. doi. 10.4103/0970-0358.101321.
  18. Choi E, Chin W, Wan E, Lam C. Evaluation of the internal and external responsiveness of the Pressure Ulcer Scale for Healing (PUSH) tool for assessing acute and chronic wounds. *J Adv Nurs* 2016; 72: 1134-1143. doi. 10.1111/jan.12898.
  19. Sherman R. Maggot versus conservative debridement therapy for the treatment of pressure ulcers. *Wound Repair And Regeneration* 2002; 10: 208-214. doi. 10.1046/j.1524-475x.2002.10403.x.
  20. Jiang K, Sun X, Wang W, Liu L, et al. Excretions/secretions from bacteria-pretreated maggot are more effective against *Pseudomonas aeruginosa* biofilms. *PLoS One* 2012; 7(11): e49815. <https://dx.doi.org/10.1371/journal.pone.0049815>
  21. Kyung Mok Sohn, Jooyeon Lee. Alleged debridement with maggots. *Int J Infect Dis* 2020; 95: 13-14. <https://doi.org/10.1016/j.ijid.2020.03.048>.
  22. Forwm Nyrsys Hyfywedd, Meinwe Cymru Gyfan. The All Wales Guidance for the Use of Larval Debridement Therapy (LDT). *Walles Wounds UK, London.* 2005. Web: [www.wounds-uk.com](http://www.wounds-uk.com).
  23. Wales Tissue Viability Nurse Forum and BioMonde Sitio web: [https://www.biologiql.nl/UserFiles/The%20All%20Wales%20Guidance%20for%20the%20Use%20of%20Larval%20Debridement%20Therapy%20\(1\).pdf](https://www.biologiql.nl/UserFiles/The%20All%20Wales%20Guidance%20for%20the%20Use%20of%20Larval%20Debridement%20Therapy%20(1).pdf)
  24. Claire Acton is Tissue Viability and Vascular Nurse Specialist, Queen Elizabeth Hospital NHS Trust, London. (2007). A know-how guide to using larval therapy for wound debridement. *Wound Essentials* 2007; 2: 156-159.

## EVALUACIÓN

1. Mosca necrófaga de importancia médica y forense para establecer el intervalo *post-mortem* y como terapia médica.
  - a) *Sarcophagidae*
  - b) *Muscidae*
  - c) *Phaenicia*
  - d) *Lucilia sericata*
  - e) *Curtonevra stabulans*
2. Familia a la que pertenece la mosca verde botella *Lucilia sericata*:
  - a) *Sarcophagidae*
  - b) *Calliphoridae*, *Muscidae*
  - c) *Phaenicia*
  - d) *Curtonevra stabulans*
3. ¿De qué etapas consta el ciclo de vida de *Lucilia sericata*?
  - a) adulto, huevo, larva y pupa
  - b) huevo y adulto
  - c) larva y pupa
  - d) huevo, pupa y adulto
  - e) sólo pasa por la etapa de pupa
4. Periodo de evolución de una herida a partir de la cual se considera crónica porque no ha culminado el proceso de cierre de la misma:
  - a) periodo de 6 semanas de evolución
  - b) a partir de la tercera semana
  - c) desde la primera semana después de su aparición
  - d) hasta la quinta semana de desarrollo
  - e) no hay un tiempo establecido
5. Procesos a través de los cuales las larvas *Lucilia sericata* logran el desbridamiento mecánico de las heridas:
  - a) mediante ganchos bucales de las larvas
  - b) a través de cuerpos ásperos que desprenden el tejido necrótico
  - c) a y b son correctas
  - d) mediante la secreción de enzimas proteolíticas
  - e) a, b y d son correctas
6. Son las enzimas proteolíticas de *Lucilia sericata*, responsables de la actividad de desbridamiento superficial:
  - a) metalopeptidasas
  - b) aspártico, serina y metalopeptidasas
  - c) serina
  - d) aspártico, bromelina
  - e) serina y metalopeptidasas
7. Son las principales sustancias con efecto antimicrobiano que se han aislado de las secreciones larvales y que logran inhibir la replicación bacteriana:
  - a) péptidos lucifensina I y II
  - b) proteína antimicrobiana de larvas (MAMP)
  - c) a y b son correctas
  - d) las metalopeptidasas son las principales enzimas con efecto antimicrobiano
  - e) la serina es la principal enzima con efecto antimicrobiano
8. Aminoácidos presentes en las secreciones larvales que han demostrado acción proangiogénica:
  - a) L-histidina, el ácido 3-guanidinopropiónico y el L-valinol
  - b) valina, histidina
  - c) treonina y triptófano
  - d) valina, histidina y L-valinol
  - e) L-histidina, L-valinol y leucina

9. ¿Cada cuánto tiempo debe realizarse el recambio larvario en una herida?
- a) cada 48 a 72 horas
  - b) cada 24 horas
  - c) cada quinto al séptimo día
  - d) cada 15 días
  - e) cada mes
10. Son péptidos antimicrobianos (AMP) observados en *Lucilia sericata* que ofrecen una solución alternativa para el desarrollo de nuevos antibióticos con actividad contra las bacterias gramnegativas
- a) dermicidina y maximina
  - b) magainina, pleurocidina, LS-sarcotoxina
  - c) LS-stomoxina y abaecina
  - d) LS-sarcotoxina y LS-stomoxina
  - e) abaecina y dermicidina

El Consejo Mexicano de Dermatología, A.C. otorgará dos puntos con validez para la recertificación a quienes envíen correctamente contestadas las evaluaciones que aparecen en cada número de *Dermatología Revista Mexicana*.

El lector deberá enviar todas las evaluaciones de 2021 a la siguiente dirección electrónica: [articulos@nietoeditores.com.mx](mailto:articulos@nietoeditores.com.mx)

**Fecha límite de recepción de evaluaciones:** 15 de enero de 2022

## Lupus neonatal en una paciente cuya madre tuvo sífilis gestacional

### *Neonatal lupus in a patient whose mother had gestational syphilis.*

Juanita Arango-Abisaad,<sup>1</sup> Valeria Arciniegas-Grisales,<sup>2</sup> Carolina Velásquez-Botero,<sup>3</sup> Elsa Bibiana Peña-Zúñiga,<sup>3,4</sup> Ana Cristina Ruiz-Suárez<sup>4</sup>

#### Resumen

**ANTECEDENTES:** El lupus eritematoso neonatal (LEN) es una enfermedad autoinmunitaria adquirida de forma pasiva por el paso transplacentario de los autoanticuerpos anti-Ro o anti-La de la madre a la circulación fetal. Es un padecimiento poco frecuente y las manifestaciones sistémicas son diversas, las cutáneas y cardíacas son las más comunes.

**CASO CLÍNICO:** Paciente femenina de dos meses de edad, a cuya madre se le diagnosticó sífilis gestacional, lo que llevó a sospechar sífilis congénita en el recién nacido, pero en quien finalmente se estableció el diagnóstico clínico y paraclínico de lupus eritematoso neonatal.

**CONCLUSIONES:** Es importante tener en cuenta que, aunque el lupus eritematoso neonatal es un padecimiento poco frecuente, es la enfermedad inmunomediada más frecuente en el recién nacido.

**PALABRAS CLAVE:** Lupus eritematoso neonatal; autoanticuerpos; enfermedad autoinmunitaria, sífilis.

#### Abstract

**BACKGROUND:** Neonatal lupus erythematosus is an autoimmune disease caused by the transplacental passage of autoantibodies anti-Ro/SSA or anti-La/SSB into the fetal circulation. It is a rare entity and clinical manifestations are diverse, the most common are cutaneous and cardiac ones.

**CLINICAL CASE:** A 2-month-old female patient whose mother was diagnosed with gestational syphilis, which led to suspicion of congenital syphilis in the newborn, but in whom the clinical and paraclinical diagnosis of neonatal lupus erythematosus was finally established.

**CONCLUSIONS:** It is important to have in mind that, although neonatal lupus erythematosus is a little frequent disease, it is the most frequent immunomediaded illness in the newborn.

**KEYWORDS:** Neonatal lupus erythematosus; Autoantibodies; Autoimmune disease; Syphilis.

<sup>1</sup> Residente de Dermatología.

<sup>2</sup> Medicina general.

<sup>3</sup> Dermatóloga.

<sup>4</sup> Dermatopatóloga.

Universidad CES, Medellín, Colombia.

**Recibido:** agosto 2020

**Aceptado:** agosto 2020

#### Correspondencia

Juanita Arango Abisaad  
juanaarango17@gmail.com

#### Este artículo debe citarse como:

Arango-Abisaad J, Arciniegas-Grisales V, Velásquez-Botero C, Peña-Zúñiga EB, Ruiz-Suárez AC. Lupus neonatal en una paciente cuya madre tuvo sífilis gestacional. Dermatol Rev Mex. 2021; 65 (2): 209-215.  
<https://doi.org/10.24245/dermatol-revmex.v65i2.5444>



## ANTECEDENTES

El lupus eritematoso neonatal fue descrito por primera vez por McCuiston y Schoch en 1954 al reportar el caso de un neonato con lesiones en la cara y el cuero cabelludo que fueron transitorias; 11 meses después su madre inició con síntomas de lupus eritematoso sistémico, por lo que se planteó la posibilidad de una transmisión transplacentaria de la enfermedad.<sup>1</sup> El lupus eritematoso neonatal es una enfermedad autoinmunitaria y sistémica poco común que afecta a 1 por cada 12,500 a 20,000 recién nacidos vivos; sin embargo, su incidencia verdadera no se conoce porque suele ser subdiagnosticado.<sup>2</sup> Es causado por el paso transplacentario de autoanticuerpos maternos a la circulación fetal.<sup>3,4</sup> Tiene varias manifestaciones clínicas, el bloqueo cardíaco congénito y el lupus cutáneo son las más comunes.<sup>5</sup> Para su diagnóstico, además de las manifestaciones clínicas, se requiere la detección de autoanticuerpos en la madre y en el recién nacido. Debido a que en los neonatos hay múltiples afecciones que pueden manifestarse con lesiones anulares, es fundamental conocerlas y tener presente entre éstas al lupus eritematoso neonatal. Comunicamos el caso de una paciente que manifestó lesiones anulares antes del primer mes de vida y en quien inicialmente se consideró sífilis congénita debido al antecedente materno de sífilis gestacional; finalmente se confirmó el diagnóstico de lupus eritematoso neonatal.

## CASO CLÍNICO

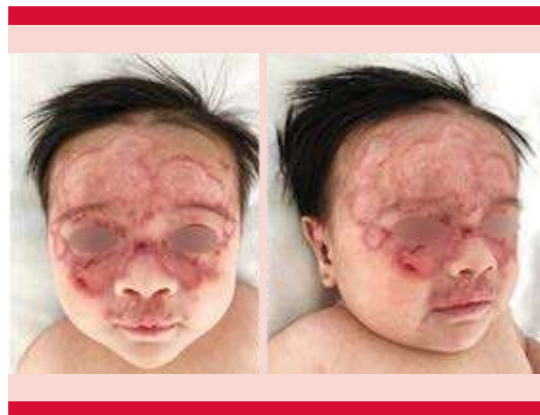Paciente femenina de dos meses de edad, fue remitida al servicio de Dermatología para evaluar unas lesiones que manifestaba desde los 20 días de nacida en el cuero cabelludo y la cara, que se exacerbaban con la exposición al sol.

Fue producto de la primera gestación. En el primer trimestre del embarazo su madre tuvo el

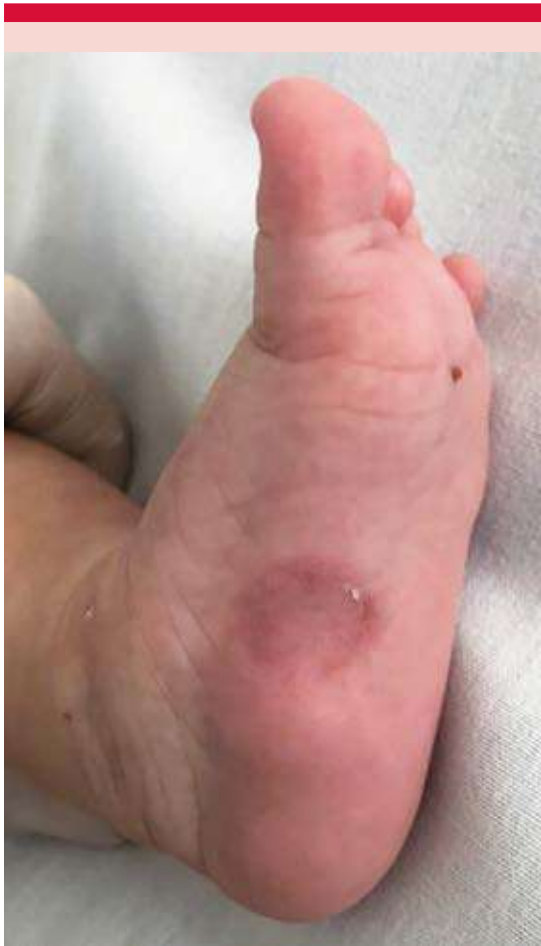diagnóstico de sífilis gestacional con una prueba treponémica rápida positiva y una prueba no treponémica reactiva con 1:16 diluciones, por lo que recibió tratamiento con penicilina benzatínica 2,400,000 UI vía intramuscular (IM) cuatro semanas antes del parto. Fue un parto vértice espontáneo a las 40 semanas sin complicaciones.

Al examen físico se observaron unas placas eritematosas de configuración anular, con centro atrófico, que confluían formando lesiones policíclicas (**Figura 1**), con algunas costras hemáticas en el cuero cabelludo, en la cara, con predominio periocular y en los pabellones auriculares; además tenía una placa anular de borde eritematoso y bien definido en la planta del pie izquierdo (**Figura 2**). No se observaron hallazgos sistémicos de importancia.

Inicialmente se consideró el diagnóstico de sífilis congénita temprana por el antecedente materno, pero éste se descartó al obtener en la paciente una prueba no treponémica no reactiva, un campo oscuro de una de las lesiones negativo y detección de ADN por reacción en cadena de polimerasa (PCR) para *T. pallidum* en sangre negativa.

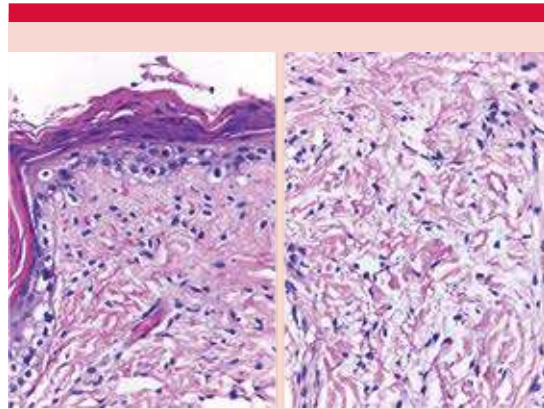


**Figura 1.** Placas eritematosas de configuración anular, con centro atrófico, que confluyen formando lesiones policíclicas de predominio en el área periocular.



**Figura 2.** Placa anular de borde eritematoso y bien definido en la planta del pie izquierdo.

Con la sospecha clínica de lupus eritematoso neonatal, se determinaron autoanticuerpos en la paciente y en la madre, el anti-Ro y anti-La fueron positivos en ambas y anticuerpos antinucleares (ANA) de 1:1280 en patrón moteado en la madre, en quien se descartó una enfermedad reumatológica activa. Con estos hallazgos se confirmó la sospecha diagnóstica en la paciente, en quien además se realizó una biopsia de piel que reafirmó el diagnóstico de lupus eritematoso neonatal (**Figura 3**). Se descartó afectación



**Figura 3.** Biopsia de piel. Hiper y paraqueratosis, con atrofia epidérmica, daño vacuolar de la membrana basal, con aumento de mucina en la dermis (H&E, x10).

cardíaca con un electrocardiograma (EKG) y ecocardiograma normales, pero se encontró afectación hematológica con anemia (hemoglobina de 7.3 mg/dL, hematocrito de 21.2%) con Coombs directo negativo.

Se dio tratamiento con fotoprotección, esteroides tópicos, prednisolona 1.5 mg/día durante 7 días y cloroquina 15 mg/día, con lo que la paciente tuvo alivio del cuadro. En el seguimiento a un año la paciente persiste sin nuevas manifestaciones.

## DISCUSIÓN

El lupus eritematoso neonatal es una afección poco común; sin embargo, es la enfermedad inmunomediada más frecuente en el recién nacido.<sup>6</sup> Afecta en una relación mujer:hombre de 2:1, pero la enfermedad cardíaca suele ocurrir por igual en ambos sexos.<sup>7</sup> Esta enfermedad se adquiere de forma pasiva, debido al paso transplacentario de los autoanticuerpos maternos anti-Ro (en el 90% de los casos), anti-La o anti-RNP a la circulación fetal, lo que ocurre durante el segundo trimestre del embarazo, afectando al feto y al neonato.<sup>5</sup> Se ha reportado que entre

el 1 y el 2% de las madres con autoanticuerpos tendrán hijos con manifestaciones de la enfermedad, que pueden ser cutáneas, cardíacas (es la causa más frecuente de bloqueo cardíaco congénito), hematológicas o hepáticas.<sup>8</sup> Entre los factores de riesgo descritos de padecer estas manifestaciones están los títulos altos de autoanticuerpos y algunos factores genéticos o ambientales.<sup>9</sup> A la fecha, no se han encontrado casos donde se asocie el lupus eritematoso neonatal con la sífilis gestacional.

En la bibliografía se reporta que entre el 50 y el 61% de los pacientes con lupus eritematoso neonatal tienen manifestaciones cardíacas; únicamente del 26.9 al 50% tiene manifestaciones cutáneas y alrededor del 8.7% padecen ambas manifestaciones. Las alteraciones hepáticas o hematológicas son menos frecuentes, ocurren en un 3.2% de los casos.<sup>4,8</sup>

Las lesiones cutáneas pueden manifestarse desde el nacimiento; sin embargo, lo más frecuente es que ocurran a partir de la sexta semana de vida.<sup>8</sup> Las lesiones pueden ser polimorfas, comúnmente se manifiestan como placas eritematosas anulares o policíclicas con el centro atrófico y se localizan en zonas fotoexpuestas, como la cabeza y el cuello, aunque es menos frecuente, también pueden observarse en el tronco y en las extremidades. A la distribución periocular se le conoce como ojos de mapache.<sup>10</sup> Entre las otras manifestaciones descritas están las lesiones urticariales, en diana, ampollas y eczematosas.<sup>8</sup> Además, en un estudio se encontró que las petequias ocurrieron en el 41% de los casos, la cutis marmorata persistente en el 16.7% y en sólo el 8.3% de los pacientes se encontraron lesiones de lupus discoide.<sup>2</sup> También se ha descrito la fotosensibilidad, que puede ocurrir posterior a la fototerapia para neonatos con hiperbilirrubinemia.<sup>2,11</sup> Las lesiones suelen curarse a los seis meses cuando los autoanticuerpos maternos desaparecen de

la circulación del lactante.<sup>3,12</sup> Rara vez quedan secuelas como hipopigmentación, cicatrices, telangiectasias o atrofia, pero por lo general las lesiones desaparecen por completo.<sup>10</sup>

La afectación cardíaca se adquiere de forma prenatal, por lo general entre las semanas 18 y 24 de gestación. Es la causa de más del 90% de los bloqueos atrioventriculares aislados en fetos y neonatos, además, se ha descrito que puede causar otras alteraciones cardíacas, como arritmias y miocarditis.<sup>13</sup> A diferencia de las manifestaciones cutáneas, cuando ocurre un bloqueo de tercer grado suele ser irreversible y muchos pacientes requieren la implantación de un marcapasos antes de la vida adulta; incluso, puede asociarse con cardiomiopatía que en el 15 al 20% de los casos podría ser mortal.<sup>14</sup>

En muchos casos la afectación hepática puede ser asintomática, lo más frecuente es el aumento de las transaminasas, hepatomegalia e hiperbilirrubinemia, que son transitorias y se alivian de forma espontánea.<sup>8</sup> En cuanto a las manifestaciones hematológicas puede ocurrir anemia, neutropenia y trombocitopenia. A diferencia del lupus en los adultos, la linfopenia no es frecuente en el lupus eritematoso neonatal. Al igual que las manifestaciones hepáticas, éstas también suelen ser transitorias.<sup>15,16</sup>

Debido a que no hay criterios diagnósticos establecidos, el diagnóstico se establece en el contexto de un neonato con manifestaciones cutáneas o sistémicas características, como se mencionaron previamente, que no puedan explicarse por otra causa, además del hallazgo de autoanticuerpos, principalmente anti-Ro o anti-La positivos en la madre y en el recién nacido.<sup>15</sup> Una vez que se establezca el diagnóstico, es importante estudiar las diferentes manifestaciones del lupus eritematoso neonatal, por lo que se recomienda solicitar un hemoleucograma, EKG, ecocardiograma y pruebas hepáticas.

A pesar de que la biopsia de piel no es indispensable para el diagnóstico, debido a que en ocasiones la madre no tiene manifestaciones clínicas y las lesiones en el neonato suelen ser variables, puede requerirse el apoyo histopatológico para diferenciar de otras causas. Los hallazgos se describen como similares a los del lupus eritematoso cutáneo subagudo, con cambios de interfase, daño vacuolar de la membrana basal y atrofia de la epidermis con infiltrado perivascular de predominio de linfocitos.<sup>17</sup>

Aunque las madres son portadoras de autoanticuerpos, muchas de ellas son asintomáticas al momento del parto, y según lo descrito, sólo un 50% de éstas padecerán síntomas de una enfermedad autoinmunitaria en una media de tres años. Es más frecuente que manifiesten síntomas leves como fotosensibilidad, mientras que la progresión a enfermedades como lupus eritematoso sistémico o síndrome de Sjögren es infrecuente: 10 y 14%, respectivamente.<sup>18</sup>

Es importante descartar otros posibles diagnósticos al momento de tratar a un recién nacido con lesiones anulares, porque las manifestaciones cutáneas del lupus eritematoso neonatal pueden simular las de otras enfermedades, como la tiña del cuerpo, urticaria multiforme, sífilis congénita y eritemas anulares de la infancia. El **Cuadro 1** resume los principales diagnósticos diferenciales a tener en cuenta.

Las lesiones cutáneas suelen tener alivio espontáneo, de igual manera, es fundamental la fotoprotección y evitar la exposición al sol. El tratamiento puede incluir los corticosteroides tópicos de baja potencia.<sup>19</sup> En el caso de que haya afectación cardíaca que pudiera ser reversible, se ha planteado el tratamiento con inmunoglobulina intravenosa<sup>20</sup> y hay casos irreversibles que requieren la implantación de un marcapasos.

Aunque es poco frecuente, los niños con diagnóstico de lupus eritematoso neonatal pueden tener mayor riesgo de padecer enfermedades autoinmunitarias o reumatológicas en el futuro. En un estudio en el que se incluyeron 49 niños con lupus eritematoso neonatal y a quienes se les hizo seguimiento al menos hasta los 8 años de edad, se encontró que sólo en el 12% de los casos se desarrolló una de estas enfermedades, entre las que se reportaron artritis juvenil idiopática, tiroiditis de Hashimoto y psoriasis. En el grupo de sus hermanos que no tuvieron lupus eritematoso neonatal no hubo casos de enfermedades autoinmunitarias. Por tanto, aunque al parecer no hay mayor riesgo de que los pacientes con lupus eritematoso neonatal padezcan lupus eritematoso sistémico en el futuro, debido a las otras asociaciones se recomienda hacer un seguimiento a largo plazo en estos casos.<sup>21</sup>

## CONCLUSIONES

Se comunica el caso de una paciente de dos meses de edad, hija de una madre que padeció sífilis gestacional que fue tratada, en quien se estableció el diagnóstico de lupus eritematoso neonatal por sus hallazgos clínicos e histológicos y el perfil autoinmunitario de la paciente y su madre. El lupus eritematoso neonatal es un espectro clínico de manifestaciones cutáneas, cardíacas y sistémicas que se observan en los niños cuyas madres tienen autoanticuerpos anti-Ro y anti-La. Debido a que las lesiones en piel son uno de los hallazgos más frecuentes, es fundamental reconocerlas, para así poder diferenciarlas de las múltiples afecciones que pueden tener una manifestación clínica cutánea similar en el recién nacido. En este caso no hubo manifestaciones cardíacas y sólo se documentó afectación cutánea y hematológica, lo que se asocia con buen pronóstico. Es importante tener en cuenta que, aunque el lupus eritematoso neonatal es un padecimiento poco frecuente, es la enfermedad inmunomediada más frecuente en el recién nacido.

**Cuadro 1.** Diagnósticos diferenciales de lesiones anulares y policíclicas en recién nacidos

Enfermedad	Inicio	Localización	Morfología	Diagnóstico por histopatología
Lupus eritematoso neonatal	Desde el nacimiento, primeras semanas de vida	Cuero cabelludo, cara, periocular	Placas eritematosas anulares con centro atrófico	Autoanticuerpos anti-RO y anti-La en la madre y el neonato. Daño vacuolar de la membrana basal y atrofia de la epidermis con infiltrado perivascular de predominio de linfocitos
Sífilis congénita	Desde el nacimiento	Palmas y plantas, perioral, espalda	Máculas eritematosas en ocasiones anulares, luego con descamación, costras, color cobre. Pénfigo sífilítico: ampollas, erosiones	Serología, campo oscuro
Tiña corporis	Raro en neonatos	Cualquier localización	Placas con crecimiento centrífugo, borde inflamatorio y descamativo	Asociado con nexo de contagio. En examen directo para hongos (KOH) se observan hifas
Urticaria multiforme	Raro en neonatos	Cualquier localización	Placas edematosas, que coalescen en lesiones arciformes y policíclicas con centro violáceo. Duran menos de 24 horas	Edema de la dermis, con infiltrado linfocítico perivascular y escasos eosinófilos, sin afectación de la epidermis <sup>22</sup>
Eritema neonatal transitorio gyratum atrófico	Primeros días de vida	Labios, cuello, tronco	Placas eritematosas arciformes con borde elevado y centro atrófico. Se alivia en meses sin secuelas	Algunos lo consideran una variante del lupus neonatal. Histopatología: atrofia epidérmica, no afecta la membrana basal, edema dérmico, infiltrado mononuclear <sup>23</sup>
Eritema anular centrífugo	Afecta con más frecuencia a adultos. Hay reportes en la infancia	Tronco, extremidades proximales	Pápulas rosadas con expansión centrífuga y aclaramiento central de hasta 6 cm. Superficial: descamación interna. Profundo: borde elevado, sin descamación	Diagnóstico de exclusión. Espongiosis leve y microvesiculación con paraqueratosis focal, infiltrado linfocítico perivascular. La forma profunda no afecta la epidermis <sup>24</sup>
Eritema anular familiar	A los pocos días de nacido	Cualquier localización	Pápulas que confluyen formando placas arciformes con hiperpigmentación central, muy pruriginoso	Infiltrado perivascular leve en la dermis superficial y media <sup>25</sup>

## REFERENCIAS

1. McCuiston CH. Possible discoid lupus erythematosus in newborn infant: Report of a case with subsequent development of acute systemic lupus erythematosus in mother. *AMA Arch Dermatol Syphilol* 1954; 70 (6): 782. doi. 10.1001/archderm.1954.01540240088009.
2. Wisuthsarewong W, Soongswang J, Chantorn R. Neonatal lupus erythematosus: Clinical Character, investigation, and outcome: neonatal lupus erythematosus. *Pediatr Dermatol* 2011; 28 (2): 115-21. doi. 10.1111/j.1525-1470.2011.01300.x.
3. Moretti D, Cimaz R, Vannucci G, Marino A, et al. Cutaneous neonatal lupus: a case report and review of the literature. *Int J Dermatol* 2014; 53 (12): 1508-12. doi. 10.1111/j.1365-4632.2012.05809.x.
4. León-Muiños E, Monteagudo-Sánchez B, Luaces-González JE, García-Santiago J. Lupus eritematoso neonatal. *An Pediatr* 2008; 69 (2): 185-6. doi. 10.1157/13124905.
5. Zuppa AA, Riccardi R, Frezza S, Gallini F, et al. Neonatal lupus: Follow-up in infants with anti-SSA/Ro antibodies and review of the literature. *Autoimmun Rev* 2017; 16 (4): 427-32. doi. 10.1016/j.autrev.2017.02.010.
6. Aguilera-Peiró P, Vicente-Villa A, González-Enseñat MA, Ros-Viladoms J, et al. Espectro clínico del lupus eritematoso neonatal cutáneo. *An Pediatr* 2009; 70 (3): 287-92. doi. 10.1016/j.anpedi.2008.10.019.
7. Lun-Hon K, Leung AKC. Neonatal lupus erythematosus. *Autoimmune Dis* 2012; 2012: 1-6. doi. 10.1155/2012/301274.
8. Hoeger PH, Kinsler V, Yan AC, editors. *Harper's textbook of pediatric dermatology*. Fourth Edition. Hoboken, NJ: Wiley-Blackwell; 2020.
9. Teixeira AR, Rodrigues M, Guimarães H, Moura C, et al. Neonatal lupus - case series of a tertiary hospital. *Acta Reumatol Port* 2017; 42 (4): 318-23.
10. Hasbún T, Chamlin SL. A 6-week-old boy with annular skin lesions. *Pediatr Ann* 2014; 43 (1): e1-3. doi. 10.3928/00904481-20141223-08.
11. Del Boz J, Serrano MM, Martín T. [Annular lesions following phototherapy in a newborn infant]. *Actas Dermosifiliogr* 2008; 99 (6): 487-8. doi. 10.4103/2229-5178.93504.
12. Monari P, Gualdi G, Fantini F, Giannetti A. Cutaneous neonatal lupus erythematosus in four siblings: Correspondence. *Br J Dermatol* 2007; 158 (3): 626-8. doi. 10.1111/j.1365-2133.2007.08343.x.
13. Hornberger LK, Al Rajaa N. Spectrum of cardiac involvement in neonatal lupus: Spectrum of cardiac involvement in NLE. *Scand J Immunol* 2010; 72 (3): 189-97. doi. 10.1111/j.1365-3083.2010.02437.x.
14. Buyon JP, Clancy RM, Friedman DM. Cardiac manifestations of neonatal lupus erythematosus: guidelines to management, integrating clues from the bench and bedside. *Nat Rev Rheumatol* 2009; 5 (3): 139-48. doi. 10.1038/nrcprheum1018.
15. Vanoni F, Lava SAG, Fossali EF, Cavalli R, et al. Neonatal systemic lupus erythematosus syndrome: a comprehensive review. *Clin Rev Allergy Immunol* 2017; 53 (3): 469-76. doi. 10.1007/s12016-017-8653-0.
16. Lee LA. The clinical spectrum of neonatal lupus. *Arch Dermatol Res* 2009; 301 (1): 107-10. doi. 10.1007/s00403-008-0896-4.
17. Peñate Y, Guillermo N, Rodríguez J, Hernández-Machín B, et al. Histopathologic characteristics of neonatal cutaneous lupus erythematosus: description of five cases and literature review. *J Cutan Pathol* 2009; 36 (6): 660-7. doi. 10.1111/j.1600-0560.2008.01136.x.
18. Rivera TL, Izmirly PM, Birnbaum BK, Byrne P, et al. Disease progression in mothers of children enrolled in the Research Registry for Neonatal Lupus. *Ann Rheum Dis* 2009; 68 (6): 828-35. doi. 10.1136/ard.2008.088054.
19. Lee LA. Neonatal lupus: clinical features and management. *Pediatr Drugs* 2004; 6 (2): 71-8. doi. 10.2165/00148581-200406020-00001.
20. Yu Y, Du L, Pan J, Zheng J, et al. A 10-year retrospective study of neonatal lupus erythematosus in China. *Asian Pac J Allergy Immunol* 2016; 34 (2). doi. 10.12932/AP0671.34.2.2016.
21. Martin V, Lee LA, Askanase AD, Katholi M, et al. Long-term follow-up of children with neonatal lupus and their unaffected siblings. *Arthritis Rheum* 2002; 46 (9): 2377-83. doi. 10.1002/art.10638.
22. Sempau L, Martín-Sáez E, Gutiérrez-Rodríguez C, Gutiérrez-Ortega MC. Cinco casos de urticaria multiforme y revisión de la literatura. *Actas Dermo-Sifiliográficas* 2016; 107 (1): e1-5. doi. 10.1016/j.ad.2015.01.003.
23. Toledo-Alberola F, Betlloch-Mas I. Annular erythema of infancy. *Actas Dermo-Sifiliográficas Engl* 2010; 101 (6): 473-84. doi. 10.1016/S1578-2190(10)70832-5.
24. Bologna JL, Schaffer JV, Cerroni L. *Dermatology*. Philadelphia: Elsevier; 2018.
25. Inamadara A, Palit A. Annular, erythematous skin lesions in a neonate. *Indian Dermatol Online J*. 2012; 3 (1): 45. doi. 10.4103/2229-5178.93504.

## Carcinoma en coraza como manifestación inicial de cáncer de mama

### *Carcinoma en cuirasse as a primary manifestation of breast cancer.*

Miriam Puebla-Miranda,<sup>1</sup> Carolina González-Rivera,<sup>2</sup> Adriana Machado-Chavelas,<sup>3</sup> Teresa Cristina Cuesta-Mejías<sup>4</sup>

#### Resumen

**ANTECEDENTES:** El carcinoma en coraza (*carcinoma en cuirasse*) es una variante de las metástasis de piel que produce el cáncer de mama. La incidencia de metástasis a piel de este tumor primario es muy frecuente; sin embargo, la variedad en coraza es una forma rara, agresiva y de mal pronóstico, que muestra una infiltración cutánea y subcutánea y suele diagnosticarse en etapas avanzadas con poca respuesta al tratamiento.

**CASO CLÍNICO:** Paciente femenina de 79 años que manifestó dermatosis en el brazo derecho con lesiones pruriginosas que progresó a induración de la piel en la mama derecha y linfedema; el reporte de la biopsia describió una variedad poco frecuente de metástasis a piel.

**CONCLUSIONES:** Las metástasis cutáneas de cáncer de mama son las más frecuentes; sin embargo, la variedad clínica de carcinoma en coraza es excepcional, de lenta progresión y con pronóstico incierto.

**PALABRAS CLAVE:** Mama; cáncer de mama; metástasis de piel.

#### Abstract

**BACKGROUND:** *Carcinoma in the cuirasse (carcinoma en cuirasse) is a variant of the skin metastases caused by breast cancer. The incidence of metastases to skin of this primary tumor are very frequent; however, cuirasse variety is a rare, aggressive form with a poor prognosis, where a cutaneous and subcutaneous infiltration occurs, it is usually diagnosed in advanced stages with little response to treatment.*

**CLINICAL CASE:** *A 79-year-old female patient who manifested dermatosis on the right arm with pruritic lesions which progressed to induration of skin in the right breast and lymphedema, a biopsy was performed where a rare variety of skin metastases was described.*

**CONCLUSIONS:** *The cutaneous metastases of breast cancer are the most frequent; however, the clinical variety of carcinoma en cuirasse is exceptional, of slow progression and with an uncertain prognosis.*

**KEYWORDS:** *Breast, Breast cancer; Skin metastases.*

<sup>1</sup> Jefa del Servicio de Dermatología.

<sup>2</sup> Residente de Medicina Interna.

<sup>3</sup> Médico adscrito al Servicio de Dermatología.

<sup>4</sup> Médico adscrito al Servicio de Patología.

Hospital Juárez de México, Ciudad de México.

**Recibido:** agosto 2020

**Aceptado:** septiembre 2020

#### Correspondencia

Miriam Puebla-Miranda  
drapuebla@live.com.mx

**Este artículo debe citarse como:** Puebla-Miranda M, González-Rivera C, Machado-Chavelas A, Cuesta-Mejías TC. Carcinoma en coraza como manifestación inicial de cáncer de mama. *Dermatol Rev Mex.* 2021; 65 (2): 216-221. <https://doi.org/10.24245/dermatol-revmex.v65i2.5594>

## ANTECEDENTES

El cáncer de mama ocupa el primer lugar en frecuencia en México y el mundo, afectando principalmente al sexo femenino. De 2007 a 2016 aumentó ligeramente la mortalidad un 0.3% por año, disminuyendo en 2017; este descenso ha sido gracias a la detección temprana por métodos como la realización de mastografía y la concientización de los signos y síntomas.<sup>1</sup> Sin embargo, el cáncer de mama es el que con más frecuencia desarrolla metástasis cutáneas.<sup>2</sup> Se encuentran diferentes variedades, como el carcinoma en coraza, que es una forma rara que proviene de la diseminación del tumor por vía linfática o embolización vascular, implante directo durante la cirugía o afectación por contigüidad de las metástasis cutáneas en cáncer de mama.<sup>3</sup> Comunicamos el caso de una paciente de 79 años con diagnóstico de carcinoma de mama en coraza.

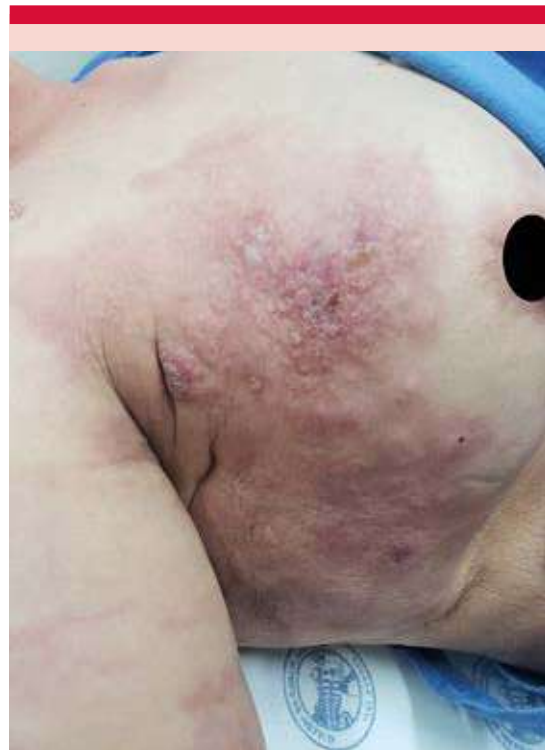## CASO CLÍNICO

Paciente femenina de 79 años de edad, ama de casa, originaria de Guanajuato y residente de la Ciudad de México.

Acudió a urgencias por padecer disnea de pequeños esfuerzos, asociada con ortopnea, edema de miembros pélvicos y tos seca de predominio nocturno, fue hospitalizada en el servicio de Medicina Interna para su estudio.

A la exploración física se encontró a la paciente con ingurgitación yugular grado III, adenopatía pétérea axilar derecha, mama derecha hiperémica, con una neoformación con aspecto de placa (**Figura 1**) y se inicia protocolo de estudio.

La paciente refería dermatosis en el brazo derecho con lesiones pruriginosas de tres meses de evolución con induración de la piel en la mama derecha; recibió tratamiento con loratadina sin



**Figura 1.** Neoformación con aspecto de placa de 15 x 10 cm, de superficie eritematosa, con lesiones de aspecto papular y nodular en la superficie, costras sanguíneas, neoformación indurada.

mejoría. Como antecedentes personales, tenía diabetes mellitus tipo 2 e hipertensión arterial sistémica. No tenía antecedentes heredofamiliares de importancia. Entre los antecedentes ginecoobstétricos destacó nuliparidad.

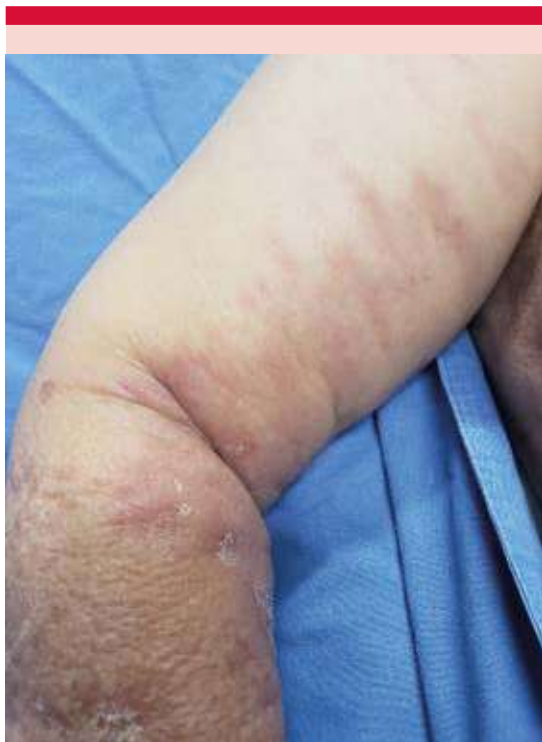Sus estudios de laboratorio mostraron hipercalemia de 5.9 y proBnP elevado, por lo que se estableció inicialmente el diagnóstico de insuficiencia cardíaca NYHA III por los síntomas que manifestaba y tumoración de la mama derecha en estudio.

Se envió interconsulta al servicio de Dermatología por dermatosis diseminada al tronco en

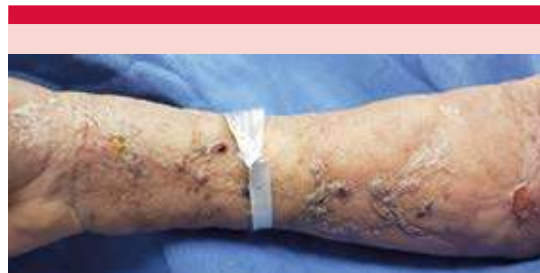

la cara anterior del tórax del lado derecho y la extremidad superior derecha, caracterizada por una placa eritematoviolácea, indurada, de 10 por 15 cm de diámetro, así como neoformaciones de aspecto papular y nodular eritematosas fijas a planos profundos, de 5 mm a 1 cm de diámetro, que formaban placas infiltradas de consistencia pétreo en la mama que se extendían hasta la extremidad superior derecha, que mostraba linfedema indurado, eritematoso, sin cambios de temperatura (**Figuras 2 y 3**). Se tomó biopsia de piel con sospecha de carcinoma de mama en coraza contra angiosarcoma.

En los estudios de imagen la radiografía de tórax mostró cardiomegalia grado III, el ultrasonido de hígado y vías biliares no mostró datos de metástasis.



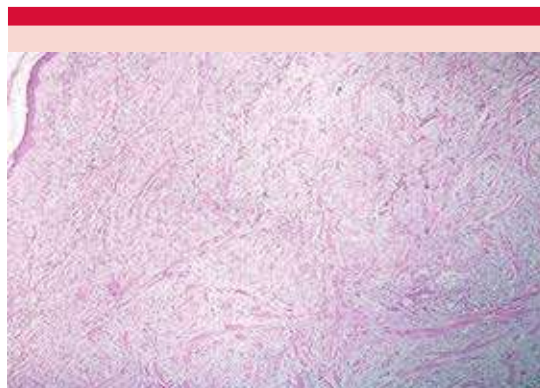
**Figura 2.** Extremidad superior derecha con aumento de volumen, linfedema y eritema difuso.



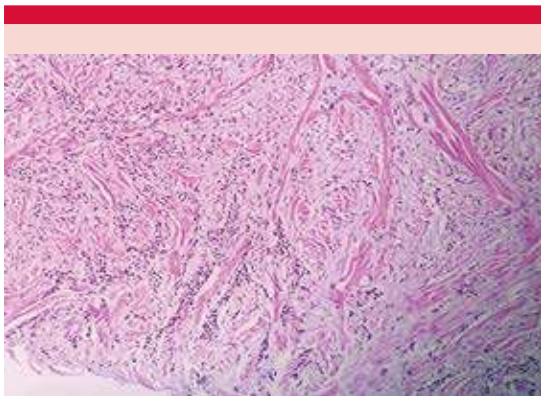
**Figura 3.** Antebrazo derecho con linfedema, eritema difuso, neoformaciones de aspecto papular y nodular, zonas ulceradas, costras sanguíneas y melicéricas en la superficie.

La biopsia de piel con tinción de hematoxilina-eosina mostró infiltración dérmica difusa de células neoplásicas organizadas en un patrón de nidos irregulares con desmoplasia abundante, predominando en la dermis reticular. **Figuras 4 y 5**

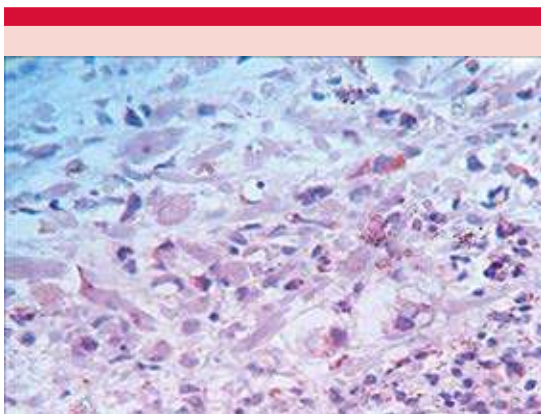
La inmunohistoquímica fue positiva para citoqueratina 19 con marcación intensa, GCDFP-15 positiva con marcación débil (**Figura 6**), lo que avala el diagnóstico de carcinoma primario en mama.



**Figura 4.** Infiltración dérmica difusa por células neoplásicas en nidos irregulares (HE 10X).



**Figura 5.** Tinción hematoxilina-eosina 20X. Células atípicas en patrón nodular de fila india.



**Figura 6.** Inmunomarcación positiva para proteína líquida de enfermedad quística macroscópica 15 (GCDFP-15) 40X.

Con el diagnóstico de metástasis cutáneas de cáncer de mama la paciente fue referida al servicio de Oncología donde se ofreció tratamiento con quimioterapia; sin embargo, por las comorbilidades crónico-degenerativas que padecía, la paciente no aceptó el tratamiento, por lo que egresó con oxígeno suplementario y medicina paliativa.

## DISCUSIÓN

Las metástasis cutáneas que provienen de tumores primarios de algún órgano sólido invaden la piel mediante diseminación linfática, hematogena o por contigüidad.<sup>4</sup>

Se ha reportado una incidencia del 0.5 al 10.4% de todas las neoplasias.<sup>5</sup> La mayoría de los casos son indoloros, se manifiestan como lesión única en una región anatómica específica. Los sitios más comunes de metástasis cutáneas son el tórax, el abdomen, la cabeza y el cuello.<sup>5,6</sup>

Las metástasis pueden manifestarse simultáneamente al tumor primario denominándose sincrónicas o metacrónicas cuando aparecen tras años de diagnóstico e, incluso, pueden ocurrir como primer signo de manifestación ante un tumor maligno.<sup>2,7</sup>

La frecuencia de aparición es variable en cada sexo; sin embargo, el cáncer de mama es el principal tumor primario que ocasiona metástasis cutáneas en mujeres hasta en un 69%, como el caso comunicado; seguido del intestino grueso (9%), melanoma (5%), cáncer de pulmón (4%) y de ovario (4%).<sup>2</sup>

Las metástasis cutáneas del cáncer de mama tienen diversas formas clínicas, entre ellas el carcinoma nodular metastásico, telangiectásico, inflamatorio o erisipeloide, en coraza, alopecia metastásica, enfermedad de Paget del pezón y la areola y metástasis zosteriformes.<sup>8</sup>

La variante de carcinoma metastásico en coraza (carcinoma en *cuirasse*) es una forma rara que ocurre en el 0.7 al 9% de las metástasis cutáneas en la mama. Es una forma agresiva y de mal pronóstico, con infiltración cutánea y subcutánea que puede afectar las regiones cercanas al tumor primario, con mayor frecuencia el tórax, el cuello, las axilas, las extremidades

y el abdomen; mediante extensión directa del tumor, diseminación linfática, embolización vascular o implantación quirúrgica posterior de una mastectomía.<sup>9,10</sup>

Se distingue por una neoformación con aspecto de placa lisa eritematosa, violácea, esclerodermiforme con pápulas y nódulos en forma aislada, característicamente se encuentra un aspecto morfeiforme,<sup>8</sup> como en el caso comunicado.

En el 6% de los casos es el signo inicial de la enfermedad,<sup>9,10</sup> como el caso comunicado, en el que el tumor primario se manifestó inicialmente con una lesión de aspecto pápulo-nodular, que posteriormente progresó a linfedema que afectaba toda la extremidad derecha y el cuadrante superior externo de la mama derecha.

La característica principal de esta metástasis es su induración esclerodermiforme en la piel,<sup>10</sup> por lo que con base en la similitud a una armadura, se le nombró en coraza; Velpeau la describió en 1838. En la paciente la consistencia de la placa era pétreo, eritematosa, lo que hizo sospechar el diagnóstico de manera inicial.

El diagnóstico diferencial clínico incluye tumores primarios benignos o malignos, como granuloma piógeno, carcinoma epidermoide, melanoma y angiosarcoma.<sup>8,11</sup>

El angiosarcoma es muy similar al carcinoma en coraza porque se origina ante la existencia de linfedema crónico. Es un tumor raro, predomina en mujeres, con intervalo de edad de 65 a 70 años,<sup>11,12</sup> por lo que se incluyó en el diagnóstico diferencial del caso que comunicamos. En términos clínicos, se encuentra una dermatosis caracterizada por exantema maculopapular multifocal, de coloración purpúrea.<sup>13,14</sup>

Dentro del estudio de un tumor primario desconocido, una consideración habitual es el

carcinoma de mama, al ser el tumor más frecuente en la mujer, orientando el sitio de metástasis.

En el carcinoma en coraza se observa infiltración intersticial de células epiteliales atípicas en un patrón nodular o en pequeños grupos en una disposición lineal de haces de colágeno diseccionados que se conoce como fila india. Estas células en ocasiones son confundidas con fibroblastos, aunque son más angulados, largos y con un núcleo basofílico más profundo.<sup>15</sup>

El desarrollo en marcadores de inmunohistoquímica ha contribuido a la localización del origen del tumor primario; los receptores hormonales, la mamoglobina y la proteína GCDFP-15 (*gross cystic disease fluid protein 15*), también conocida como proteína inductora de prolactina.<sup>15</sup>

La proteína líquida de enfermedad quística macroscópica 15 (GCDFP-15) es una glucoproteína de 15 kDa presente en varios fluidos orgánicos (saliva, leche, líquido seminal); se considera un marcador de diferenciación apocrina y la describieron originalmente Pearlman y su grupo. Es un marcador muy útil para el diagnóstico, con alta especificidad, de más del 90%, y sensibilidad moderada, entre el 60 y el 70%, en el carcinoma de mama.<sup>15-18</sup> Por lo que en el caso que comunicamos la proteína líquida de enfermedad quística macroscópica 15 (GCDF-15) fue positiva.

Las metástasis cutáneas en la mama suelen indicar estadios avanzados del tumor primario, por lo que son poco respondedores al tratamiento.<sup>19</sup> Se han prescrito tratamientos basados en quimioterapia, radioterapia, hipertermia, antagonistas hormonales y procedimientos quirúrgicos basados en el estadio y variante del tumor primario.<sup>20,21</sup> Sin embargo, nuestra paciente estaba en la octava década de la vida, con múltiples comorbilidades, por lo que se optó por tratamiento paliativo.

Schoenlaub y su grupo calcularon la mediana de supervivencia en pacientes con carcinoma en coraza desde un tumor primario de mama en 13.8 meses en una cohorte de 64 pacientes con sólo 3.1% de supervivencia en un intervalo de 10 años.<sup>22</sup> El pronóstico depende del estadio del cáncer de mama y su respuesta al tratamiento.<sup>19</sup>

## CONCLUSIONES

Las metástasis cutáneas de cáncer de mama son las más frecuentes; sin embargo, la variedad clínica del carcinoma en coraza es excepcional, de progresión lenta y con pronóstico incierto, por lo que debe establecerse el diagnóstico de manera temprana para poder iniciar el tratamiento oportuno, ya sea quirúrgico o con quimioterapia.

## REFERENCIAS

1. Siegel RL, Miller KD, Jemal A. Cancer statistics, 2020. *CA Cancer J Clin* 2020; 70 (1): 7-30. doi. 10.3322/caac.21590.
2. Méndez-Flores S, Gatica-Torres M, Zamora-González A, Domínguez-Cherit J. Metástasis cutáneas. *Med Int Méx* 2015; 31: 434-440.
3. Farahat A, Mohamed S, Vijay A, Magdy N, et al. Invasive duct carcinoma of the forearm: a rare case of distant, isolated 'carcinoma en cuirasse'. *J Surg Case Rep* 2015; 2015 (6): rjv062. doi. 10.1093/jscr/rjv062.
4. Casimiro LM, Corell JV. Metástasis cutáneas de neoplasias internas. *Med Cutan Iber Lat Am* 2009; 37 (3): 117-129.
5. Habermehl G, Ko J. Cutaneous metastases: A review and diagnostic approach to tumors of unknown origin. *Arch Pathol Lab Med* 2019; 143 (8): 943-957. doi. 10.5858/arpa.2018-0051-RA.
6. Weijin F, Jinjin Z, Jiwen C. Cutaneous and systematic metastasis of testicular choriocarcinoma: Case report and literature review. *Medicine (Baltimore)* 2018; 97 (22): e10736. doi. 10.1097/MD.00000000000010736.
7. Miraglia E, Gerez EM, Gómez SMS, Ibáñez MJ, et al. Metástasis cutáneas: reporte de seis casos. *Med Cutan Iber Lat Am* 2016; 44 (3): 233-239.
8. Hasbún Acuna P, Vial-Letelier V, Correa-Gutiérrez H, Lechuga-Ramírez M, et al. Metástasis cutáneas de cáncer de mama: revisión de la literatura. *Rev Chil Cir* 2016; 69: 84-88. <http://dx.doi.org/10.1016/j.rchic.2016.06.003>.
9. Oliveira GM, Zchetti DB, Barros HR, Tiengo A, et al. Breast carcinoma en Cuirasse--case report. *An Bras Dermatol* 2013; 88 (4): 608-610. doi. 10.1590/abd1806-4841.20131926.
10. Reich A, Samotij D, Szczęch J, Woźniak Z, et al. Carcinoma en cuirasse as an initial manifestation of inflammatory breast cancer. *Postepy Dermatol Alergol* 2016; 33 (2): 142-145. doi. 10.5114/pdia.2015.48069.
11. García-Arpa M, Flores-Terry MA, González-Ruiz L, Franco-Muñoz M, et al. Carcinoma en coraza por cáncer de mama 17 años después. *Ginecol Obstet Mex* 2017; 85 (12): 834-838. doi. <https://doi.org/10.24245/gom.v85i12.1615>.
12. Abdou Y, Elkhanany A, Attwood K, Ji W, et al. Primary and secondary breast angiosarcoma: single center report and a meta-analysis. *Breast Cancer Res Treat* 2019; 178 (3): 523-533. doi. 10.1007/s10549-019-05432-4
13. Roy P, Clark MA, Thomas JM. Stewart-Treves syndrome--treatment and outcome in six patients from a single centre. *Eur J Surg Oncol* 2004; 30 (9): 982-986. doi. 10.1016/j.ejso.2004.07.027
14. Marasca C, Fontanella G, Fabbrocini G, et al. A case of Stewart-Treves Syndrome of the lower limbs: The usefulness of dermoscopy. *Int Wound J* 2019; 16 (5): 1237-1238. doi. 10.1111/iwj.13185
15. Xu P, Tan C. Primary breast carcinoma en cuirasse. *J Dtsch Dermatol Ges* 2016; 14 (6): 614-616. doi. 10.1111/ddg.12877
16. Villarroel Salinas J, Ortiz Hidalgo C, Soria Céspedes D. Comparación inmunohistoquímica entre la GCDFP-15 y los receptores para estrógenos y progesterona en el diagnóstico de carcinoma metastásico de la mama [Immunohistochemical comparison between GCDFP-15 and estrogen and progesterone receptors in the diagnosis of metastatic carcinoma of the breast]. *Gac Med Mex* 2012; 148 (3): 213-217.
17. Rollins-Raval M, Chivukula M, Tseng GC, Jukic D, Dabbs DJ. An immunohistochemical panel to differentiate metastatic breast carcinoma to skin from primary sweat gland carcinomas with a review of the literature. *Arch Pathol Lab Med* 2011; 135 (8): 975-983. doi. 10.5858/2009-0445-OAR2.
18. Bhargava R, Beriwal S, Dabbs DJ. Mammaglobin vs GCDFP-15: an immunohistologic validation survey for sensitivity and specificity. *Am J Clin Pathol* 2007; 127 (1): 103-113. doi. 10.1309/TDP92PQLDE2HLEET.
19. Prabhu S, Pai SB, Handattu S, Kudur MH, et al. Cutaneous metastases from carcinoma breast: the common and the rare. *Indian J Dermatol Venereol Leprol* 2009; 75 (5): 499-502. doi. 10.4103/0378-6323.55395.
20. Culver AL, Metter DM, Pippen JE Jr. Carcinoma en cuirasse. *Proc (Bayl Univ Med Cent)* 2019; 32 (2): 263-265. doi. 10.1080/08998280.2018.1564966.
21. Oldenborg S, Rasch CRN, van Os R, et al. Reirradiation + hyperthermia for recurrent breast cancer en cuirasse. *Rebestrahlung + Hyperthermie bei Brustkrebs in Form von Cancer en cuirasse. Strahlenther Onkol.* 2018;194(3):206-214. doi. 10.1007/s00066-017-1241-7.
22. Schoenlaub P, Sarraux A, Grosshans E, Heid E, et al. Survie après métastases cutanées: étude de 200 cas [Survival after cutaneous metastasis: a study of 200 cases]. *Ann Dermatol Venereol* 2001; 128 (12): 1310-1315.

## Exacerbación de psoriasis secundaria a la administración de nivolumab en el tratamiento de melanoma avanzado

### *Exacerbation of psoriasis secondary to the use of nivolumab in the treatment of advanced melanoma.*

Juanita Arango-Abisaad,<sup>1</sup> Natali Naranjo-Bustamante,<sup>2</sup> Ángela María Londoño-García,<sup>3</sup> Guillermo Jiménez-Calfat,<sup>4</sup> Javier Mauricio Cuello-López<sup>5</sup>

#### Resumen

**ANTECEDENTES:** Los inhibidores del punto de control inmunitario son terapias dirigidas mediante las cuales ha sido posible repercutir de manera significativa en la supervivencia de pacientes con diferentes neoplasias, como el melanoma metastásico; sin embargo, estos medicamentos se asocian con eventos adversos, que en su mayor parte son inmunomediados, pudiendo afectar cualquier órgano, principalmente la piel. En general, la mayoría de los pacientes cursan con cuadros clínicos leves y de fácil manejo, pero de manera ocasional ocurren efectos adversos severos que llevan a la suspensión de la inmunoterapia.

**CASO CLÍNICO:** Paciente femenina de 37 años de edad con melanoma estadio IIIC en tratamiento coadyuvante con nivolumab, con lo que tuvo efectos adversos inmunomediados, entre éstos la exacerbación de su psoriasis de base, lo que hizo necesaria la suspensión de la terapia.

**CONCLUSIONES:** Es importante conocer los efectos adversos de los medicamentos prescritos y prestar especial atención a los pacientes con antecedente de enfermedades inmunitarias, porque tienen mayor riesgo de padecer estas reacciones.

**PALABRAS CLAVE:** Melanoma; psoriasis; inmunoterapia.

#### Abstract

**BACKGROUND:** Immune checkpoint inhibitors represent therapies through which it has been possible to significantly impact on the survival of patients with different malignancies such as metastatic melanoma. However, these drugs are associated with adverse events, which are mostly immune-related and can affect any organ, mainly the skin. Most patients present with mild reactions, but occasionally severe adverse events occur, leading to suspension of immunotherapy.

**CLINICAL CASE:** A 37-year-old female patient with stage IIIC melanoma under adjuvant treatment with nivolumab, who developed immune-mediated adverse reactions, including exacerbation of her underlying psoriasis, leading to definitive suspension of this therapy.

**CONCLUSIONS:** It is important to know the adverse effects of prescribed drugs and paying special attention to those patients with a history of immune diseases, since they are at greater risk of presenting these reactions.

**KEYWORDS:** Melanoma; Psoriasis; Immunotherapy.

<sup>1</sup> Médica residente de Dermatología, Universidad CES, Medellín, Colombia.

<sup>2</sup> Médica residente de Dermatología.

<sup>3</sup> Médica especialista en Dermatología, Universidad Pontificia Bolivariana, Medellín, Colombia.

<sup>4</sup> Médico especialista en Dermatología, Universidad Nacional de Colombia, subespecialista en Oncología Dermatológica, Universidad Javeriana, Instituto Nacional de Cancerología, Bogotá, Colombia

<sup>5</sup> Médico especialista en Oncología clínica, Universidad El Bosque, Instituto Nacional de Cancerología, Bogotá, Colombia.

**Recibido:** septiembre 2020

**Aceptado:** septiembre 2020

#### Correspondencia

Natali Naranjo Bustamante  
natali.naranjobustamante@gmail.com

**Este artículo debe citarse como:** Arango-Abisaad, Naranjo-Bustamante N, Londoño-García AM, Jiménez-Calfat G, Cuello-López JM. Exacerbación de psoriasis secundaria a la administración de nivolumab en el tratamiento de melanoma avanzado. Dermatol Rev Mex. 2021; 65 (2): 222-228. <https://doi.org/10.24245/dermatol-revmex.v65i2.5595>

## ANTECEDENTES

El desarrollo de nuevas terapias, como los inhibidores del punto de control inmunitario, representan un gran avance en el tratamiento del cáncer. En este grupo de medicamentos están los anticuerpos anti-proteína asociada con el linfocito T citotóxico (CTLA-4), los anti-proteína de muerte celular programada (PD-1) y los anti-ligando de muerte celular programada 1 (PD-L1), que han logrado aumentar la supervivencia en pacientes con diferentes tipos de malignidad y se han aprobado para el tratamiento del melanoma, carcinoma escamocelular, cáncer renal o pulmonar de células no pequeñas, entre otros.<sup>1</sup> Aunque los CTLA-4 y PD1 juegan un papel importante en el mantenimiento de la tolerancia inmunológica y la prevención de las enfermedades autoinmunitarias,<sup>2</sup> también pueden servir como mecanismo de escape inmunológico en las células tumorales, como las que expresan PD-L1, llevando a que se inactiven los linfocitos T específicos tumorales y ejerciendo una función antiapoptótica.<sup>3</sup> Por esta razón al bloquear estos puntos de control inmunitario, como la interacción entre las células tumorales que expresan los PDL1 y los linfocitos T que expresan PD1, se estimula una respuesta antitumoral, como ocurre con estos medicamentos.<sup>2,4,5</sup> A pesar de que el equilibrio riesgo-beneficio favorece su prescripción, también se han encontrado varios efectos adversos ligados con éstos, en su mayor parte son inmunomediados, principalmente por la reactivación de los linfocitos T CD4+ y CD8+.<sup>6,7</sup> Estos efectos pueden afectar múltiples órganos, la piel es el más frecuentemente afectado, sin importar el tipo de cáncer tratado. Sin embargo, la mayor parte de estas reacciones son leves o moderadas (grados 1 y 2) y de fácil tratamiento, siendo muy infrecuentes los casos de reacciones severas que requieren suspender la inmunoterapia.<sup>6</sup> También puede haber efectos adversos endocrinológicos, del tubo gastrointestinal, hepáticos, cardiovasculares, pulmonares y del sistema nervioso central.<sup>8</sup>

El ipilimumab (un anti CTLA-4) y el nivolumab (un antiPD-1) se han prescrito como terapia coadyuvante en el melanoma estadios III y IV; sin embargo, se encontró que el nivolumab puede tener una tasa de supervivencia sin recaídas más prolongada a un año, en comparación con el ipilimumab, además de tener menos efectos adversos, en particular grados 3 y 4.<sup>9</sup> También se han prescrito estos dos medicamentos como terapia combinada en el tratamiento del melanoma metastásico porque al parecer tienen actividad complementaria. Sin embargo, en estos casos se han descrito más efectos adversos que cuando se administran las terapias por separado.<sup>10</sup>

Comunicamos el caso de una paciente con diagnóstico de melanoma nodular del hallux del pie izquierdo, estadio IIIC, en quien se dio tratamiento quirúrgico y terapia coadyuvante con nivolumab, con efectos adversos inmunológicos que llevaron a suspender la terapia.

## CASO CLÍNICO

Paciente femenina de 37 años de edad, con antecedente personal de psoriasis desde los cinco años de edad, en control con tratamiento tópico. En marzo de 2018 se estableció el diagnóstico de melanoma nodular del hallux del pie izquierdo, ulcerado, con índice Breslow de 5.5 mm, estadio IIIC (T4bpN1aM0). Se realizó resección del tumor, con amputación de la falange distal y media del dedo afectado. En el ganglio centinela se encontró afectación de uno de los ganglios y posteriormente se descartó metástasis adicional al realizar el vaciamiento ganglionar. En agosto de 2018 se inició la terapia coadyuvante con nivolumab; sin embargo, dos meses posteriores a su inicio (al cuarto ciclo), la paciente tuvo hipotiroidismo y reactivación de la psoriasis en placas.

Al examen físico se observaron múltiples placas eritematosas, anulares y numulares con descamación perlada e induración, de 1 a 9 cm de diámetro, que afectaba el cuero cabelludo, el

tronco, la espalda y las extremidades (**Figura 1**). El índice PASI fue de 26 puntos.

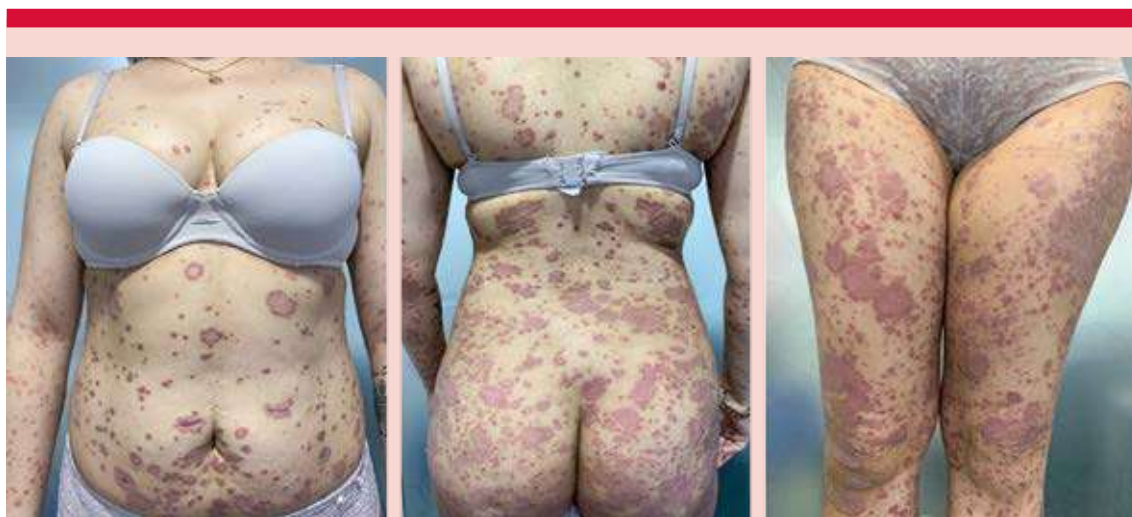Se dio tratamiento con corticosteroides tópicos; sin embargo, la extensión de las lesiones aumentó de manera progresiva, por lo que se prescribió metotrexato 10 mg a la semana. A los 6 meses de haber iniciado el tratamiento, la paciente tuvo neumonitis grado 2, por lo que se suspendió el nivolumab; posterior a lo cual se observó alivio de la neumonitis y de la psoriasis (**Figura 2**). En julio de 2019 se encontró enfermedad metastásica en el ovario, con progresión pulmonar, peritoneal y en el muslo izquierdo, por lo que se inició tratamiento paliativo con quimioterapia.

## DISCUSIÓN

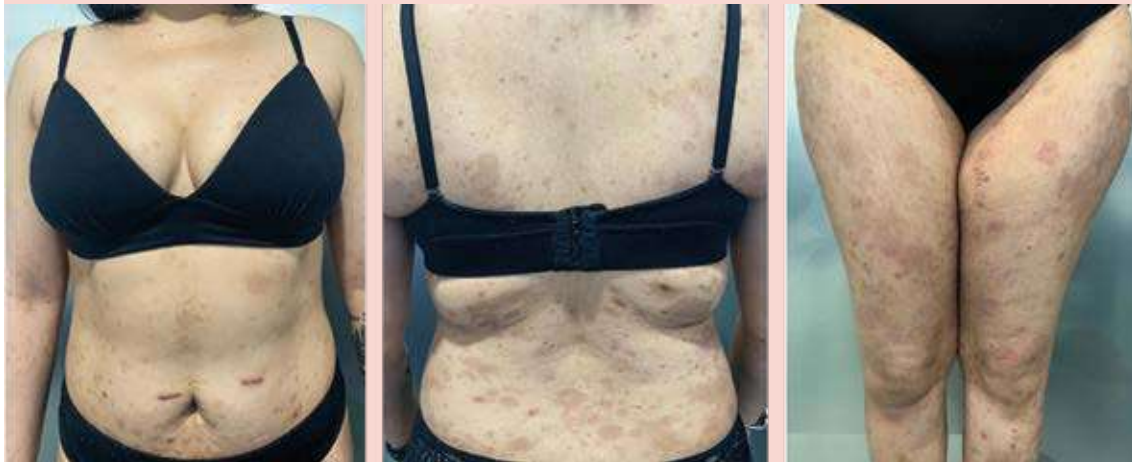En el tratamiento del paciente oncológico cada vez existen más terapias. Desde finales del siglo XIX William Coley describió la implementación de bacterias muertas intralesionales para el tratamiento y reducción del sarcoma, lo que abre las puertas al campo de la inmunoterapia en el

abordaje y control del crecimiento tumoral como una nueva opción terapéutica.<sup>11</sup>

En este contexto aparecen los inhibidores del punto de control inmunitario, como los anti-CTLA4, anti-PD-1 y anti-PD-L1, éstos representan terapias dirigidas mediante las que ha sido posible repercutir de manera significativa en la supervivencia a largo plazo de pacientes con diferentes neoplasias en estadios avanzados.<sup>12</sup> El nivolumab es un anticuerpo monoclonal completamente humano de tipo IgG4 que se une al PD-1 y bloquea su interacción con PD-L1 y PD-L2, potenciando la actividad de los linfocitos T, incluida su respuesta antitumoral. Está indicado para el tratamiento de múltiples neoplasias, como el melanoma irresecable, considerado uno de los cánceres humanos más inmunogénicos, o como terapia coadyuvante en melanoma con afectación ganglionar o metastásico después de la resección completa. Hasta la fecha su prescripción ha sido segura, con eficacia en el manejo oncológico y, a su vez, con buena tolerancia por parte de los



**Figura 1.** Múltiples placas anulares eritematosas, descamativas e induradas de tamaño variable entre 1 y 9 cm en el tronco y las extremidades.



**Figura 2.** Alivio de las lesiones posterior a la suspensión del tratamiento con nivolumab.

pacientes; sin embargo, se describen eventos adversos secundarios, principalmente inmuno-mediados que pueden afectar cualquier órgano y manifestarse hasta en un 60% de los casos.<sup>6</sup> La causa aún se desconoce claramente, pero en diferentes estudios se plantea la activación de líneas celulares, destacando los linfocitos T CD4 y CD8<sup>6</sup> y la liberación de citocinas proinflamatorias como la base para la aparición de esos efectos. Entre los órganos que pueden afectarse con mayor frecuencia está la piel, hasta el 33% de los pacientes tendrán efectos no deseados.<sup>6</sup> En la bibliografía encontramos un amplio número de hallazgos consistentes con la exacerbación de trastornos autoinmunitarios de base u ocasionalmente su aparición *de novo*; entre éstos se ha reportado la artritis reumatoide, la polimialgia reumática y el síndrome de Guillain-Barré.<sup>13,14</sup> La administración de nivolumab se prefiere sobre el ipilimumab para el tratamiento en los pacientes con antecedentes reumatológicos o inmunológicos porque ocasiona menos eventos adversos inmuno-mediados y tiene mejor tolerancia.<sup>11,12</sup> Cabe resaltar, teniendo en cuenta las manifestaciones de nuestra paciente, que se ha descrito

la neumonitis grave o enfermedad pulmonar intersticial con la monoterapia del nivolumab, por lo que es importante hacer seguimiento radiográfico y de los síntomas respiratorios en estos pacientes. Asimismo, se han observado endocrinopatías que pueden llegar a ser graves, entre las que se incluye el hipotiroidismo, lo que hace indispensable el seguimiento de la función tiroidea durante el tratamiento. Se ha planteado que las enfermedades tiroideas pueden afectar a pacientes que reciben tratamiento con antiPD-1 y que tienen anticuerpos tiroideos, ya sea de base o detectados posterior al inicio de la terapia, lo que sugiere también un papel en la actividad de la inmunidad humoral que estimule los anticuerpos tiroideos preexistentes.<sup>8</sup>

Entre las manifestaciones adversas cutáneas se ha descrito un espectro clínico muy amplio que va desde exantema maculopapular pruriginoso y generalizado (hasta en el 14% de los casos<sup>6</sup>) hasta la aparición de psoriasis, vitíligo (exclusivamente en pacientes con melanoma), penfigoide ampolloso, dermatomiositis, fotosensibilidad y reacciones liquenoides. En menor proporción



se describen también queratosis actínicas, queratosis seborreicas y carcinoma escamoceleular.<sup>15,16</sup> Entre las manifestaciones cutáneas que se consideran severas se incluye el síndrome de Stevens-Johnson y la necrólisis epidérmica tóxica, que pueden sobrevenir incluso de forma tardía.

La psoriasis es un efecto adverso poco frecuente de la inmunoterapia; sin embargo, es uno de los eventos inmunológicos secundarios más reportadas en la bibliografía. Se cree que al bloquear el PD-1 mediante la administración de inhibidores del punto de control inmunitario, se estimula una sobreexpresión secundaria de citocinas proinflamatorias, mediadas por los linfocitos Th1 (IL-2, IL-12 e IFN- $\gamma$ ) y Th17 (IL-17 e IL-22), que son importantes en la patogénesis de la psoriasis y pueden llevar a reclutar más células inmunes, manteniendo la inflamación y proliferación de queratinocitos, lo que lleva a la reactivación de las lesiones cutáneas.<sup>13,17,18</sup> La manifestación más frecuente es la psoriasis en placas, también se ha descrito psoriasis en gotas, pustulosa, inversa y sebopsoriasis. Incluso en algunos casos ha ocurrido exacerbación de la artritis psoriásica. Los pacientes suelen tener el antecedente personal o familiar de psoriasis, pero también se puede dar *de novo*.<sup>6</sup> El tiempo de aparición de las lesiones es variable, al parecer ocurre de forma más temprana en quienes padecen exacerbaciones, con un promedio 50 a 51 días posterior al inicio de la terapia, en comparación con quienes la manifiestan *de novo*, donde se describe un tiempo de 77 a 90 días.<sup>13,14</sup>

En general, la mayoría de los pacientes cursa con cuadros clínicos leves y de fácil tratamiento, que no alteran la eficacia ni apego a la inmunoterapia. Cabe resaltar que entre las indicaciones para la suspensión de estos medicamentos está padecer reacciones adversas graves, recurrentes o potencialmente mortales, lo que sólo ocurre en pocos casos.<sup>15</sup>

En el abordaje terapéutico del paciente con psoriasis, es importante siempre evitar el desencadenante y determinar la extensión clínica según el área corporal afectada, apoyados en herramientas de clinimetría como el índice PASI (índice de severidad del área en psoriasis); un índice PASI menor a 10 puntos puede responder fácilmente a terapias tópicas, pero el daño más extenso generalmente requiere medicamentos sistémicos,<sup>19</sup> como en nuestra paciente, cuyas lesiones eran generalizadas, con un índice PASI de 26, que hizo necesario considerar otras opciones terapéuticas. Lamentablemente, ante el contexto clínico de melanoma metastásico, las posibilidades terapéuticas de una psoriasis extensa se restringen de forma considerable. La fototerapia UVB como primera línea de manejo está contraindicada ante el riesgo de carcinogénesis fotoinducida, al igual que la ciclosporina como inmunosupresor en el paciente oncológico y su asociación potencial con malignidad.<sup>19,20</sup>

Otros medicamentos por considerar son el metotrexato y acitretina; sin embargo, su administración puede verse limitada en pacientes con alteraciones del perfil lipídico, hepatopatía o mujeres en edad fértil por su efecto teratogénico.<sup>19,21</sup> Del mismo modo, hay estudios clínicos que respaldan la administración de apremilast, un inhibidor de la fosfodiesterasa 4 para el tratamiento de psoriasis vulgar extensa que alcanza alivio clínico de las lesiones en piel y tiene buen control a largo plazo, pero a la fecha no contamos con este medicamento en nuestro país.<sup>19,20</sup>

Por último, la administración de medicamentos biológicos ha demostrado ser efectiva en el paciente con psoriasis extensa, resistente a otras terapias convencionales o con afectación articular, pero falta mayor evidencia en cuanto a seguridad para su prescripción en pacientes oncológicos.<sup>21</sup> Además, se ha descrito que en los casos de psoriasis asociada con la inmunoterapia

pia, el tratamiento con anti-TNF no ha mostrado beneficio.<sup>6</sup>

Debido a la fisiopatología de este efecto adverso, anteriormente mencionada, podría ser prometedora el tratamiento con medicamentos anti-IL-17. Se reportó el caso de una paciente en tratamiento con pembrolizumab por un adenocarcinoma de pulmón escasamente diferenciado, quien tuvo exacerbación de su psoriasis de base, por lo que fue tratada con secukinumab (un anti-IL-17), con alivio importante de las lesiones en la piel, que permitió continuar la inmunoterapia.<sup>22</sup> Sin embargo, su prescripción ha sido anecdótica y no hay estudios hasta la fecha que soporten su administración.

Es importante aclarar que no se cuenta con la evidencia suficiente que apoye la administración concomitante de nivolumab con terapias inmunosupresoras, por lo que debe valorarse de forma cuidadosa el potencial riesgo-beneficio, previo a iniciar alguna de estas terapias. También debe tenerse presente que más del 20% de los pacientes tienen recurrencia de los eventos adversos inmunomediados moderados a severos al momento de reiniciar la terapia, por lo que deben individualizarse los casos en que se considere administrar nuevamente el tratamiento inmunomodulador, teniendo en cuenta el tipo de evento adverso manifestado previamente por el paciente, así como su severidad y el objetivo del tratamiento.

## CONCLUSIONES

Comunicamos el caso de una paciente de 37 años de edad, con antecedente de psoriasis vulgar controlada desde hacía varios años, quien cursó con exacerbación severa de su enfermedad durante el tratamiento neoadyuvante con nivolumab por un diagnóstico de melanoma avanzado estadio IIIC, logrando respuesta significativa con metotrexato y la suspensión de la inmunoterapia,

lo que fue necesario debido a la extensión de las lesiones y la presencia de neumonitis. Esta terapia no fue reiniciada y, debido a que 16 meses después del diagnóstico se encontraron metástasis extensas, se dio manejo con quimioterapia paliativa. Destacamos el papel de los inhibidores del punto de control inmunitario en el tratamiento del paciente con neoplasia avanzada de órgano sólido al aumentar su supervivencia; ahora bien, es fundamental conocer su mecanismo de acción y posibles eventos adversos inmunomediados para valorar el riesgo de los pacientes previo a su inicio y, en caso de padecerlos, poder establecer el diagnóstico oportuno y el tratamiento dirigido.<sup>23</sup>

## REFERENCIAS

1. Wilky BA. Immune checkpoint inhibitors: The linchpins of modern immunotherapy. *Immunological Rev* 2019; 290 (1): 6-23. doi. 10.1111/imr.12766.
2. Haanen JBAG, Robert C. Immune checkpoint Inhibitors. In: Michielin O, Coukos G, eds. *Progress in Tumor Research*. S. Karger AG; 2015; 42 :55-66. doi. 10.1159/000437178.
3. Azuma T, Yao S, Zhu G, Flies AS, et al. B7-H1 is a ubiquitous antiapoptotic receptor on cancer cells. *Blood* 2008; 111 (7): 3635-3643. doi. 10.1182/blood-2007-11-123141.
4. Blank C, Brown I, Peterson AC, Spiotto M, et al. PD-L1/B7H-1 inhibits the effector phase of tumor rejection by t cell receptor (TCR) transgenic CD8<sup>+</sup> T cells. *Cancer Res* 2004; 64 (3): 1140-1145. doi. 10.1158/0008-5472.CAN-03-3259.
5. Iwai Y, Ishida M, Tanaka Y, Okazaki T, et al. Involvement of PD-L1 on tumor cells in the escape from host immune system and tumor immunotherapy by PD-L1 blockade. *Proceed Nat Acad Sci* 2002; 99 (19): 12293-12297. doi. 10.1073/pnas.192461099.
6. Sibaud V. Dermatologic reactions to immune checkpoint inhibitors: Skin toxicities and immunotherapy. *Am J Clin Dermat* 2018; 19 (3): 345-361. doi. 10.1007/s40257-017-0336-3.
7. Sibaud V, Meyer N, Lamant L, Vigarios E, et al. Dermatologic complications of anti-PD-1/PD-L1 immune checkpoint antibodies. *Current Opinion Oncol* 2016; 28 (4): 254-263. doi. 10.1097/CCO.0000000000000290.
8. Postow MA, Sidlow R, Hellmann MD. Immune-related adverse events associated with immune checkpoint blockade. *Longo DL, ed. N Engl J Med* 2018; 378 (2): 158-168. doi. 10.1056/NEJMra1703481.
9. Weber J, Mandala M, Del Vecchio M, Gogas HJ, et al. Adjuvant nivolumab *versus* ipilimumab in resected stage III

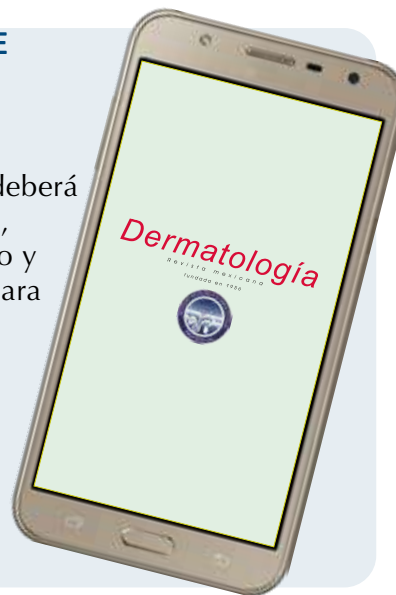- or IV melanoma. *N Engl J Med* 2017; 377 (19): 1824-1835. doi. 10.1056/NEJMoa1709030.
10. Larkin J, Chiarion-Sileni V, Gonzalez R, Grob JJ, et al. Combined nivolumab and ipilimumab or monotherapy in untreated melanoma. *N Engl J Med* 2015; 373 (1): 23-34. doi. 10.1056/NEJMoa1504030.
  11. Shoushtari AN, Wolchok J, Hellman M. Principles of cancer immunotherapy. In: Atkins M, Shah S, editors. *UpToDate* 2020.
  12. Om A, Cardon B, Cohen G. Psoriasiform eruption on the face and extremities associated with nivolumab therapy. *JAAD Case Rep.* 2018; 4 (4): 373-375. doi. 10.1016/j.jidcr.2017.11.014.
  13. De Bock M, Hulstaert E, Kruse V, Brochez L. Psoriasis vulgaris exacerbation during treatment with a PD-1 checkpoint inhibitor: Case report and literature review. *Case Rep Dermatol* 2018; 10 (2): 190-197. doi. 10.1159/000491572.
  14. Chujo S, Asahina A, Itoh Y, Kobayashi K, et al. New onset of psoriasis during nivolumab treatment for lung cancer. *J Dermatol* 2018; 45 (3): 55-56. doi. 10.1111/1346-8138.14167.
  15. Cortellini A, Parisi A, Fagnoli MC, Cannita K, et al. safe administration of ipilimumab, pembrolizumab, and nivolumab in a patient with metastatic melanoma, psoriasis, and a previous Guillain-Barré syndrome. *Case Rep Oncol Med* 2018; 8. doi. 10.1155/2018/2783917.
  16. Fattore D, Annunziata MC, Panariello L, Marasca C, et al. Successful treatment of psoriasis induced by immune checkpoint inhibitors with apremilast. *Eur J Cancer* 2019; 110: 107-109. doi. 10.1016/j.ejca.2019.01.010.
  17. Murata S, Kaneko S, Harada Y, Aoi N, et al. Case of de novo psoriasis possibly triggered by nivolumab. *J Dermatol* 2017; 44 (1): 99-100. doi. 10.1111/1346-8138.13450.
  18. Voudouri D, Nikolaou V, Laschos K, Charpidou A, et al. Anti-PD1/PDL1 induced psoriasis. *Curr Probl Cancer* 2017; 41 (6): 407-412. doi. 10.1016/j.currproblcancer.2017.10.003.
  19. Feldman SR. Treatment of psoriasis in adults. En: Dellavalle R, Callis-Duffin K, editors. *UpToDate* 2020. Recuperado el 24 de abril de 2020 desde [uptodate.com/consultaremot.upb.edu.co/contents/treatment-of-psoriasis-in-adults?search=tratamiento%20de%20la%20psoriasis&source=search\\_result&selectedTitle=1~150&u\\_sage\\_type=default&display\\_rank=1#H33](https://www.uptodate.com/consultaremot/upb.edu.co/contents/treatment-of-psoriasis-in-adults?search=tratamiento%20de%20la%20psoriasis&source=search_result&selectedTitle=1~150&u_sage_type=default&display_rank=1#H33).
  20. Politi A, Angelos D, Mauri D, Zarkavelis G, et al. A case report of psoriasis flare following immunotherapy: Report of an important entity and literature review. *SAGE Open Med Case Rep* 2020; 8: 1-6. doi. 10.1177/2050313X19897707.
  21. Matsumura N, Ohtsuka M, Kikuchi N, Yamamoto T. Exacerbation of psoriasis during nivolumab therapy for metastatic melanoma. *Acta Derm Venereol* 2016; 96 (2): 259-60. doi. 10.2340/00015555-2212.
  22. Monsour EP, Pothén J, Balaraman R. A novel approach to the treatment of pembrolizumab-induced psoriasis exacerbation: A case report. *Cureus* 2019. doi. 10.7759/cureus.5824.
  23. Menzies AM, Johnson DB, Ramanujam S, Atkinson VG, et al. Anti-PD-1 therapy in patients with advanced melanoma and preexisting autoimmune disorders or major toxicity with ipilimumab. *Ann Oncol* 2017; 28 (2): 368-376. doi. 10.1093/annonc/mdw443.

### AVISO IMPORTANTE

Ahora puede descargar la aplicación de **Dermatología Revista Mexicana**.

Para consultar el texto completo de los artículos deberá registrarse una sola vez con su correo electrónico, crear una contraseña, indicar su nombre completo y especialidad. Esta información es indispensable para saber qué consulta y cuáles son sus intereses y poder en el futuro inmediato satisfacer sus necesidades de información.

La aplicación está disponible para Android o iPhone.



# Mucinosis folicular primaria crónica diseminada

## *Disseminated chronic primary follicular mucinosis.*

Diego Olin Pérez-Rojas,<sup>1</sup> Esther Guevara-Sanginés,<sup>2</sup> María Elisa Vega-Memije<sup>3</sup>

### Resumen

**ANTECEDENTES:** La mucinosis folicular se distingue por la degeneración mucinosa de la vaina radicular externa del folículo piloso y se considera un patrón de reacción del epitelio folicular a múltiples factores. Clínicamente puede observarse como una o múltiples placas inflamatorias en la cara y la piel cabelluda, con o sin alopecia asociada. Tiene múltiples variantes clínicas y dos formas de manifestación, primaria y secundaria, esta última progresa a diversas enfermedades autoinmunitarias y neoplásicas, la más frecuente es la micosis fungoide.

**CASO CLÍNICO:** Paciente femenina de 26 años de edad con una dermatosis diseminada a la cara, los pabellones auriculares, el cuello y los brazos, de tres años de evolución, con hallazgos clínico-patológicos compatibles con mucinosis folicular.

**CONCLUSIONES:** La asociación de la mucinosis folicular con otras enfermedades obliga al dermatólogo a considerar las comorbilidades del paciente, el antecedente de consumo de medicamentos, la exploración física, los estudios complementarios, así como los múltiples diagnósticos diferenciales.

**PALABRAS CLAVE:** Mucinosis; mucinosis folicular; alopecia mucinosa; mucina.

### Abstract

**BACKGROUND:** Follicular mucinosis is characterized by mucinous degeneration of the outer root sheath of the pilosebaceous follicles and it has been described as a reaction pattern of the follicular epithelium due to multiple factors. Clinically, it can be observed as a single or multiple inflammatory plaque in face and scalp, with or without associated alopecia. It has different clinical presentations. The progression of the secondary form of the disease to diverse autoimmune disorders and neoplasms as mycosis fungoides has been described.

**CLINICAL CASE:** A 26-year-old female patient with disseminated erythematous plaques and papules in the face, ears, neck and arms, with three years evolution, and clinicopathological findings compatibles with follicular mucinosis.

**CONCLUSIONS:** The association of follicular mucinosis with other diseases forces the dermatologist to consider the patient's comorbidities, the history of drug use, the physical examination, the complementary studies, as well as the multiple differential diagnoses.

**KEYWORDS:** Mucinosis; Follicular mucinosis; Alopecia mucinosa; Mucin.

<sup>1</sup> Médico residente de Dermatología.

<sup>2</sup> Profesora titular del curso de posgrado en Dermatología.

Hospital Regional Lic. Adolfo López Mateos, ISSSTE, Ciudad de México.

<sup>3</sup> Médico adscrito al departamento de Dermatopatología, Hospital General Dr. Manuel Gea González, Ciudad de México.

**Recibido:** agosto 2020

**Aceptado:** septiembre 2020

### Correspondencia

Diego Pérez Rojas  
diegoolinperezrojas@gmail.com

### Este artículo debe citarse como:

Pérez-Rojas DO, Guevara-Sanginés E, Vega-Memije ME. Mucinosis folicular primaria crónica diseminada. Dermatol Rev Mex. 2021; 65 (2): 229-234.  
<https://doi.org/10.24245/dermatol-revmex.v65i2.5596>

## ANTECEDENTES

La mucinosis folicular es una enfermedad poco frecuente, que se distingue por la degeneración mucinosa de la vaina radicular externa del folículo piloso, acompañada de un infiltrado inflamatorio linfocitario que se considera un patrón de reacción del epitelio folicular a múltiples factores asociados con la inmunidad celular. Se ha descrito la progresión de esta enfermedad a múltiples enfermedades, las más frecuentes son: lupus eritematoso sistémico y micosis fungoide.<sup>1,2,3</sup>

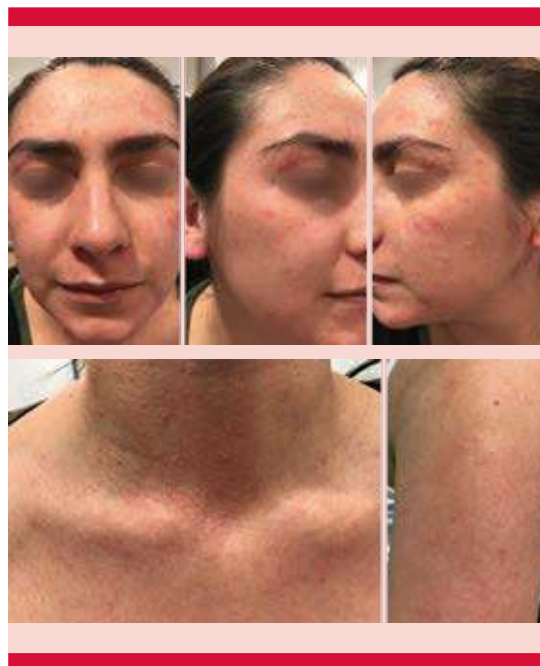## CASO CLÍNICO

Paciente femenina de 26 años, comerciante, con una dermatosis diseminada, bilateral y con tendencia a la simetría, que afectaba la cara, los lóbulos de ambos pabellones auriculares, el cuello en la cara anterior y los brazos en la región deltoidea, constituida por múltiples pápulas y placas eritematosas, de 0.3 a 2.5 cm, mal delimitadas con escama fina en su superficie de tres años de evolución. **Figura 1**

Las lesiones eran moderadamente pruriginosas y se exacerbaban con la exposición solar. Se aplicó algunos remedios caseros, múltiples tratamientos tópicos, antiinflamatorios y antibióticos sistémicos con respuesta parcial.

La paciente tenía el antecedente de síndrome de ovario poliquístico, de dos años de diagnóstico, había sido tratada con acetato de ciproterona y etinilestradiol, suspendido un año previo. También padecía resistencia a la insulina en tratamiento con metformina y se automedicó por dos meses un anorexígeno oral (D-norpseudoefedrina-alóina-diazepam-sulfato de atropina-triyodotironina sódica), suspendido al momento de la revisión.

Para el diagnóstico se solicitaron estudios de laboratorio generales, perfil reumatológico y

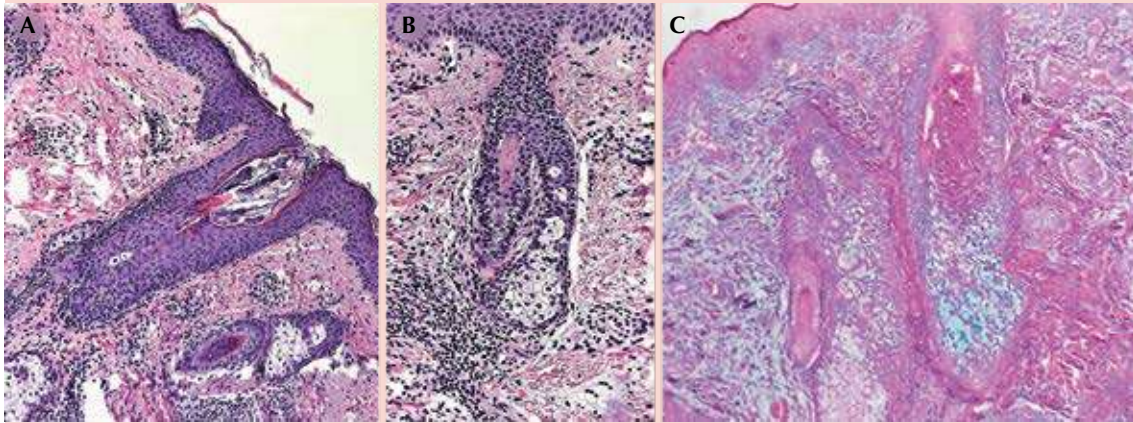


**Figura 1.** Múltiples pápulas y placas eritematosas, de varios tamaños, mal delimitadas, con escama fina en su superficie que afectan la cara, los lóbulos de ambos pabellones auriculares, el cuello en la cara anterior y los brazos en la región deltoidea.

perfil tiroideo con resultados dentro de parámetros normales. Se realizó biopsia incisional por sacabocado del rostro y el brazo.

El estudio histopatológico demostró hiperqueratosis con acantosis irregular, así como un leve infiltrado inflamatorio linfocitario de predominio folicular y perivascular. Con la tinción de hierro coloidal de Hale y azul alciano se evidenció el depósito intercelular de un material amorfo de color azul, correspondiente a mucina (**Figura 2**). También se observó colonización por *Demodex* en todos los folículos pilosos. Con lo anterior se estableció el diagnóstico de una mucinosis folicular primaria y demodocidosis.

Se indicó inicialmente ivermectina tópica y oral con alivio parcial del eritema y prurito, así



**Figura 2.** Estudio histopatológico. **A y B.** Acantosis irregular, infiltrado inflamatorio linfocitario de predominio folicular y perivascular, sin datos de atipia, así como colonización por *Demodex folliculorum* (H&E, 20x). **C.** Depósito intercelular en la dermis superficial, media e intrafolicular de material amorfo color azul, correspondiente a mucina (hierro coloidal de Hale, 20x).

como fotoprotección química y mecánica. Sin embargo, la paciente persistió con lesiones, por lo que los tratamientos indicados a lo largo de su evolución han sido: esteroides tópicos, inhibidores de calcineurina, tretinoína 0.025%, hidroxiclороquina, azatioprina, minociclina y antihistamínicos, que tuvieron escasa respuesta clínica y disminuyeron discretamente los síntomas.

Finalmente se indicó isotretinoína a dosis de 20 mg al día durante 6 meses, con la que la dermatosis está bajo control.

## DISCUSIÓN

La mucinosi folicular fue descrita en 1957 por Hermann Pinkus quien la nombró alopecia mucinosa, posteriormente Braun-Falco describió su asociación con probables procesos malignos y en 1959 Jablonska y Chorzelski propusieron el término de mucinosi folicular porque no se encuentra alopecia en todos los pacientes.<sup>1,2</sup> No tiene predominio de edad, raza o sexo. Sin

embargo, se observa frecuentemente en niños y en adultos entre la tercera y cuarta décadas de la vida.<sup>3,4</sup>

Su patogénesis aún se desconoce, pero se considera que el depósito dérmico de mucina está mediado por un proceso inflamatorio de linfocitos de tipo T.<sup>1,2,3</sup> Se ha propuesto que los queratinocitos son la fuente de la mucina y se han reportado asociaciones con inmunocomplejos circulantes, alteraciones en la inmunidad celular y se describe también como un probable proceso reactivo secundario a traumatismos, infecciones herpéticas y colonización por *Staphylococcus aureus*.<sup>1,2,3,5,6,7</sup>

Recientemente se publicaron casos de mucinosi folicular primaria asociados con infestación por *Demodex* y secundarios a la administración de fármacos, como el infliximab, imatinib, oxcarmazepina, captopril y dextrometorfano.<sup>5,6</sup>

Se clasifica en dos grupos, el primero conocido como mucinosi folicular primaria o idiopática,

en la que el depósito de mucina no se asocia con ninguna enfermedad y la mucinosis folicular secundaria (MFS) o maligna, que se acompaña o precede a procesos linfoproliferativos y otras enfermedades autoinmunitarias.<sup>2,4,8,9</sup>

La mucinosis folicular primaria o benigna puede manifestarse con dos patrones clínicos: aguda localizada o crónica diseminada. La forma aguda localizada afecta a pacientes con edad media de 21 años, en los que se observa una o dos placas inflamatorias formadas por pápulas foliculares rosadas confluentes, ocasionalmente de superficie escamosa, con o sin alopecia en la cara y la piel cabelluda.<sup>1,2,10</sup>

La forma crónica diseminada aparece en pacientes con edad promedio de 31 años, y se caracteriza por múltiples pápulas, placas o nódulos eritematosos en la cara, el tronco y las extremidades, que pueden persistir o recurrir tras remisión espontánea.<sup>1-4,8,11</sup> En el caso comunicado, la paciente refería una dermatosis crónica de tres años de evolución y las lesiones estaban diseminadas al cuello y las extremidades superiores, por lo que se clasificó dentro de este patrón clínico.

También se han descrito manifestaciones atípicas, las asociadas con la forma primaria tienden al alivio espontáneo entre 2 y 24 meses. Las diferentes variantes clínicas incluyen la acneiforme, urticariana, fotoinducida, quística, tipo eccema crónico y alopecia areata-*like*.<sup>1,2,3,5,8,10</sup>

Se sugiere que la manifestación acneiforme, a pesar de tener una evolución clínica crónica y poca respuesta al tratamiento, es una forma indolente de la enfermedad, que no progresa a linfoma de células T. Sin embargo, debido a los datos clínicos limitados se recomienda continuar con el seguimiento estrecho de los pacientes.<sup>8</sup>

En el caso de nuestra paciente, las exacerbaciones se asociaban estrictamente con la exposición

solar, que es una característica clínica de la mucinosis folicular primaria descrita previamente, por lo anterior, se indicó como parte de las medidas terapéuticas la fotoprotección mecánica y química estricta.

La dermatoscopia en esta enfermedad y otros tipos de mucinosis cutáneas localizadas puede ser de utilidad para el diagnóstico. Los hallazgos descritos incluyen: múltiples pápulas foliculares milimétricas bien delimitadas sobre una base eritematosa o un patrón blanquecino homogéneo no específico con borde amarillento.<sup>4,7</sup>

La mucinosis folicular secundaria se relaciona con múltiples enfermedades, como lupus eritematoso sistémico, picadura de insectos, eccema, traumatismo, infección por herpes virus, alopecia areata, liquen plano hipertrófico, radioterapia, micosis fungoide, síndrome de Sézary, leucemia cutis, linfoma cutáneo de células B y enfermedad de Hodgkin.<sup>5,6,8-11</sup>

En un estudio realizado por Geller y colaboradores se reportó que de 18 pacientes con mucinosis folicular y neoplasias hematológicas no asociadas con linfoma cutáneo de células T (LCCT), 9 la manifestaron posterior al trasplante de células madre hematopoyéticas. Además, describieron que los casos que no tenían LCCT asociado tenían pápulas eritematosas, ausencia de placas y alopecia y no tenían datos de exocitosis a la histopatología. Estas diferencias en comparación con los casos asociados con micosis fungoide fueron estadísticamente significativas.<sup>9</sup>

La asociación más frecuente es la micosis fungoide que varía del 15 al 30%, en algunas series puede llegar hasta el 66%.<sup>11</sup> Las manifestaciones clínicas entre las formas primaria y secundaria pueden llegar a ser idénticas,<sup>1,2</sup> por lo que es esencial solicitar estudios de laboratorio y gabinete de extensión para detectar cualquier enfermedad concomitante.

En la histopatología de la mucinosi s folicular primaria es característica la alteración pilosebácea por depósito de mucina en la vaina radicular externa. En ocasiones se identifica formación de espacios quísticos de diferentes tamaños que en su interior contienen mucina, que puede evidenciarse con las tinciones de azul alciano, azul de toluidina y hierro coloidal de Hale. Se observa un infiltrado inflamatorio de linfocitos, histiocitos y eosinófilos. No se observa atipia ni alteraciones en la morfología celular.<sup>10</sup> El principal diagnóstico diferencial es con mucinosi s folicular secundaria o maligna, micosis fungoide foliculotrópica y enfermedades que cursan con depósito de mucina, como el lupus eritematoso, esclerodermia, dermatomiositi s, granuloma anular y dermatiti s atópica.<sup>1,2,4,10</sup>

Para el diagnóstico se sugiere realizar una evaluación clínica, patológica y complementar con estudios moleculares si se tienen disponibles, como el reordenamiento de genes de células T, citometría de flujo e inmunohistoquímica.<sup>5,6,8,9</sup>

Hooper y su grupo propusieron algunas claves clínicas para orientar el diagnóstico diferencial entre mucinosi s folicular primaria o idiopática y micosis fungoide, los autores mencionan que una placa aislada en la cabeza o el cuello es mucho más probable que se trate de mucinosi s folicular primaria y que los pacientes jóvenes tienen mayor probabilidad de tener remisión espontánea. También mencionan que uno de los factores de riesgo de evolucionar de una mucinosi s folicular primaria a micosis fungoide es la edad avanzada, por lo que lo más recomendado es la conducta expectante con vigilancia periódica estricta de los pacientes a cualquier edad.<sup>7</sup>

Se han descrito múltiples tratamientos como esteroides tópicos, intralesionales o sistémicos, inhibidores de calcineurina, dapsona, antimetabólicos, isotretinoína, minociclina, doxiciclina,

eritromicina, indometacina, imiquimod, interferón alfa, terapia fotodinámica, fotoféresis, helioterapia, fototerapia con UVA-1 y NB-UVB, láser decolorante pulsado y cirugía. Los resultados son variables, ninguno ha demostrado eficacia completa ni se ha establecido por consenso como primera línea de tratamiento.<sup>10,12-15</sup> Nuestra paciente ha tenido mejoría clínica en seis meses de seguimiento con isotretinoína, que se considera un tratamiento de segunda línea que ha demostrado buena respuesta clínica e incluso inducido la remisión de la dermatosi s en otros casos reportados.<sup>16</sup>

## CONCLUSIONES

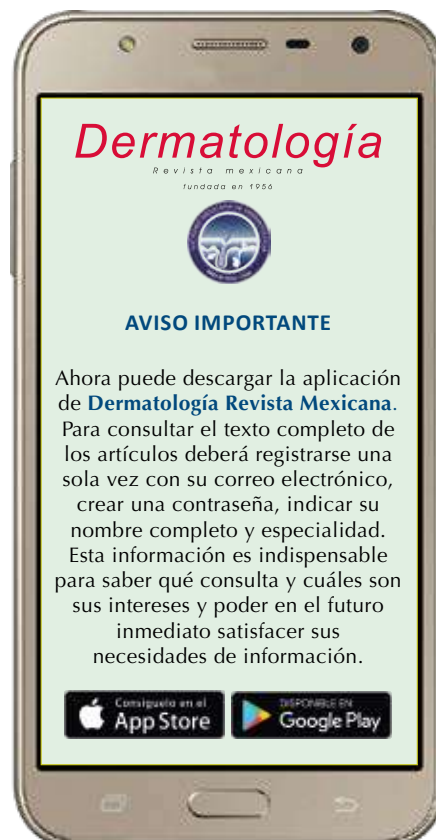
La mucinosi s folicular constituye una enfermedad poco frecuente de la que se desconoce por completo su etiopatogenia, tiene múltiples variantes clínicas y dos formas de manifestación. Comunicamos el caso de una mujer de 26 años con mucinosi s folicular primaria o benigna en su forma crónica diseminada. Su asociación con otras enfermedades obliga al dermatólogo a considerar las comorbilidades del paciente, el antecedente de consumo de medicamentos, la exploración física, los estudios complementarios, así como los múltiples diagnósticos diferenciales. Resulta imperante otorgar de forma obligatoria seguimiento clínico estricto a lo largo del tiempo a los pacientes con diagnóstico de mucinosi s folicular secundaria o maligna, debido al riesgo de progresión a procesos linfoproliferativos o enfermedades autoinmunitarias.

## REFERENCIAS

1. Passos P, Zuchi M, Fabre A, Martins L. Follicular mucinosis - case report. *An Bras Dermatol* 2014; 89 (2): 337-9 doi. 10.1590/abd1806-4841.20142968.
2. Lewars M, Levin J, Purcell S. Follicular mucinosis. *Indian Dermatol Online J* 2013; 4 (4): 333-335 doi. 10.4103/2229-5178.120667.
3. Carreño-TL, Morales-HC, Rivera-L.L. Acercamiento clínico-patológico a las mucinosi s cutáneas primarias. *Rev Chilena Dermatol* 2011; 27 (3): 342-345.



4. Verma P, Kubba A, Jha A. Primary follicular mucinosis in childhood. *Indian J Dermatol Venereol Leprol* 2019; 85 (3): 333-334 doi. 10.4103/ijdv.IJDVL\_615\_17.
5. Trager M, Queen D, Chen D, Hodak E, et al. Demodex-induced follicular mucinosis of the head and neck mimicking folliculotropic mycosis fungoides. *JAAD Case Reports* 2020; 6 (4): 266-272. doi. 10.1016/j.jdc.2020.01.014.
6. Heymann W. Predicting the nature of follicular mucinosis: Still a sticky situation. *J Am Acad Dermatol* 2019; 80 (6): 1524-1525 doi. 10.1016/j.jaad.2019.04.005.
7. Biondo G, Sola S, Pastorino C, Massone C. Clinical, dermoscopic, and histologic aspects of two cases of cutaneous focal mucinosis. *An Bras Dermatol* 2019; 94 (3): 334-6. doi. 10.1590/abd1806-4841.20198381.
8. Geller S, Pulitzer M, Myskowski P. Acneiform follicular mucinosis: an indolent follicular mucinosis variant unrelated to mycosis fungoides? *Clin Exp Dermatol* 2018. doi.10.1111/ced.13671.
9. Geller S, Gomez C, Myskowski P, Pulitzer M. Follicular mucinosis in patients with hematologic malignancies other than mycosis fungoides: A clinicopathologic study. *J Am Acad Dermatol* 2019. doi.10.1016/j.jaad.2019.01.062.
10. Amouri M, Mesrati H, Ayadi L, Chaaben H, et al. Efficacité de la doxycycline dans la mucinose folliculaire. *Ann Dermatol Venereol* 2013; 140 (6-7): 489-491. doi.10.1016/j.annder.2013.01.438.
11. Hooper K, Smoller B, Brown J. Idiopathic follicular mucinosis or mycosis fungoides? Classification and diagnostic challenges. *Cutis* 2015; 95 (6): E9-E14.
12. Schneider S, Metze D, Bonsmann G. Treatment of so-called idiopathic follicular mucinosis with hydroxychloroquine. *Br J Dermatol* 2010; 163 (2): 420-423 doi. 10.1111/j.1365-2133.2010.09759.x.
13. Erceg A, de Jong E, van de Kerkhof P, Seyger M. The efficacy of pulsed dye laser treatment for inflammatory skin diseases: A systematic review. *J Am Acad Dermatol* 2013; 69 (4): 609-615. doi. 10.1016/j.jaad.2013.03.029.
14. Thareja S, Paghdal K, Lien M, Fenske N. Reticular erythematous mucinosis- a review. *Int J Dermatol* 2012; 51 (8): 903-909 doi. 10.1111/j.1365-4632.2011.05292.x.
15. Meewes C, Henrich A, Krieg T, Hunzelmann N. Treatment of reticular erythematous mucinosis with UV-A1 radiation. *Arch Dermatol* 2004; 140: 660-662 doi. 10.1001/archderm.140.6.660.
16. Arca E, Köse O, Taştan H, Gür A, et al. Follicular mucinosis responding to isotretinoin treatment. *J Dermatolog Treat* 2004; 15 (6): 391-395 doi. 10.1080/09546630410023575.



## Penfigoide ampolloso asociado con inmunosupresión por everolimus

### *Bullous pemphigoid associated to everolimus immunosuppression.*

Ana Laura Gómez-Gil,<sup>1</sup> Araceli Barrera-Jácome,<sup>2</sup> Rocío Tovar-Franco,<sup>3</sup> Catalina Rincón-Pérez<sup>3</sup>

#### Resumen

**ANTECEDENTES:** El penfigoide ampolloso es la enfermedad ampollosa autoinmunitaria más frecuente en países industrializados; es causado por anticuerpos IgG dirigidos contra dos antígenos hemidesmosómicos. Se han documentado distintos precipitantes, entre los que destaca la exposición a una gran lista de fármacos que provocan pérdida de la tolerancia inmunológica. Se han descrito muy pocos casos asociados con los inhibidores de la proteína diana de rapamicina en mamíferos (mTOR).

**CASO CLÍNICO:** Paciente femenina de 24 años con antecedente de trasplante renal en 2013 a quien se agregó everolimus 0.75 mg cada 12 horas al esquema inmunosupresor previo. Cuatro meses después acudió a consulta por padecer lesiones ampollosas tensas en el tronco y las extremidades, precedidas por una erupción papular intensamente pruriginosa que inició 15 días antes. Se descartó rechazo del aloinjerto, infecciones, así como otras probables causas, corroborándose el diagnóstico de penfigoide ampolloso mediante histología e inmunohistoquímica, probablemente inducido por everolimus.

**CONCLUSIONES:** La administración de inhibidores de mTOR en pacientes con trasplante renal ha ido en incremento porque otorgan adecuada supervivencia del injerto a largo plazo; por lo general, son bien tolerados; sin embargo, en ocasiones pueden causar efectos adversos cutáneos.

**PALABRAS CLAVE:** Penfigoide ampolloso; everolimus; trasplante renal.

#### Abstract

**BACKGROUND:** Bullous pemphigoid is the most common autoimmune bullous disease in developed countries; it is caused by IgG antibodies against two hemidesmosomal antigens. Different precipitating factors have been documented, among which the exposure to a large list of drugs cause loss of immune tolerance. Very few cases have been described associated to mammalian target of rapamycin (mTOR) inhibitors.

**CLINICAL CASE:** A 24-year-old female patient with personal history of kidney transplantation in 2013, to whom was added everolimus of 0.75 mg bid to her previous immunosuppressive regimen. Patient attended the clinic four months after due to the presence of tense bullous lesions in the trunk and extremities, preceded by an intensely pruritic papular rash 15 days earlier. Allograft rejection, infections, as well as other probable etiologies were ruled out biochemically, corroborating the diagnosis of bullous pemphigoid by histopathology and immunohistochemistry studies, probably induced by everolimus.

**CONCLUSIONS:** The administration of mTOR inhibitors in renal transplant recipients has been increasing as they provide adequate long-term allograft survival. Usually, they are well-tolerated drugs; however, they can occasionally cause cutaneous adverse effects.

**KEYWORDS:** Bullous pemphigoid; Everolimus; Renal transplant.

<sup>1</sup> Residente de segundo año de la especialidad de Dermatología.

<sup>2</sup> Servicio de Dermatopatología.

<sup>3</sup> Servicio de Dermatología.

Unidad de Especialidades Médicas, Secretaría de la Defensa Nacional, Estado de México, México.

**Recibido:** julio 2020

**Aceptado:** septiembre 2020

#### Correspondencia

Catalina Rincón Pérez  
dermatologia.medica.avanzada@gmail.com

#### Este artículo debe citarse como:

Gómez-Gil AL, Barrera-Jácome A, Tovar-Franco R, Rincón-Pérez C. Penfigoide ampolloso asociado con inmunosupresión por everolimus. Dermatol Rev Mex. 2021; 65 (2): 235-239.  
<https://doi.org/10.24245/dermatol-revmex.v65i2.5597>

## ANTECEDENTES

Los inhibidores de mTOR son un grupo de moléculas pequeñas que bloquean las vías de proliferación intracelular, indicados en pacientes receptores de trasplante, así como en el tratamiento de algunas neoplasias.<sup>1</sup> Mejoran la supervivencia del injerto, usualmente combinados con otros inmunosupresores, especialmente los inhibidores de calcineurina, con el fin de reducir la dosis para disminuir su toxicidad.<sup>2</sup>

Los inhibidores de mTOR impiden la proliferación y crecimiento de líneas celulares al interrumpir la transducción de señales de la vía denominada fosfatidilinositol 3-cinasa (PI3K)/proteína cinasa B (Akt)/mTOR. Asimismo, existe inhibición de las vías de señalización STAT. La proteína STAT3 disemina la vía de transcripción de genes que codifican proteínas implicadas en la supervivencia de las células, la progresión del ciclo celular y la homeostasia; por lo que STAT3 es el principal factor molecular en la homeostasia cutánea. Según Yamamoto y su grupo, la inhibición de STAT3 tiene el potencial de ser uno de los mecanismos patogénicos responsables de los efectos adversos dermatológicos inducidos por el tratamiento de fármacos con diana molecular.<sup>3,4</sup>

Por lo general, la tolerancia a los inhibidores de mTOR es buena; no obstante, las complicaciones cutáneas causadas por estos fármacos, como estomatitis, exantema cutáneo y reacciones acneiformes, son ampliamente conocidas, mas no las erupciones ampollasas.<sup>2,3,5</sup>

El penfigoide ampolloso es la dermatosis ampollosa subepidérmica autoinmunitaria más frecuente, se distingue por la formación de anticuerpos contra las proteínas hemidesmosómicas BP-180 y BP-230.<sup>6</sup>

Se estiman tasas de incidencia alrededor de 4 a 22 casos por millón de habitantes al año, con evi-

dencia de incremento en estas cifras durante los últimos años.<sup>7</sup> Peculiarmente es una enfermedad de adultos mayores, con pico de manifestación a partir de los 75 años; sin embargo, también se han reportado casos en adultos jóvenes y niños.<sup>6</sup>

Los factores de riesgo de penfigoide ampolloso incluyen: edad avanzada, enfermedades neurológicas, fármacos, vacunación, infecciones, neoplasias, fototerapia y radioterapia, además de enfermedades sistémicas asociadas, como tiroiditis de Hashimoto, artritis reumatoide, lupus, enfermedad de Parkinson y psoriasis.<sup>6</sup>

La aparición de lesiones ampollasas en pacientes nefrópatas se ha descrito en cuatro escenarios principales: rechazo al aloinjerto, suspensión de fármacos inmunosupresores, precipitada por fármacos e infecciones y durante la terapia dialítica.<sup>8,9</sup>

## CASO CLÍNICO

Paciente femenina de 24 años de edad con antecedente de trasplante renal de donador vivo relacionado realizado en 2013. En enero de 2019 se agregó everolimus a dosis de 0.75 mg cada 12 horas al esquema inmunosupresor previo a base de tacrolimus 3 mg y prednisona 5 mg al día. Cuatro meses después la paciente manifestó prurito intenso, generalizado, sin lesiones cutáneas aparentes.

Posteriormente se agregó erupción papular diseminada al cuello, las extremidades superiores, los huecos axilares, la cara anterior del tronco y el abdomen; recibió tratamiento con ivermectina por sospecha diagnóstica de escabiosis con lo que mostró alivio de las lesiones cutáneas; no obstante, persistió con prurito intenso generalizado.

Quince días después la paciente reportó la aparición de dos lesiones ampollasas en la

cara anterior del tórax y el brazo derecho. Negó antecedente de traumatismo, dolor o infección. Los exámenes de laboratorios de control no evidenciaron datos indirectos de rechazo a injerto, manteniéndose con función renal conservada.

A la exploración física se observaron dos ampollas tensas que medían 1 cm de diámetro, de contenido seroso, acompañadas de erosiones y costras hemáticas sobre una base eritematosa (**Figura 1**), con signos de Nikolsky y Asboe Hansen negativos. Debido a lo anterior, se sospechó penfigoide ampoloso.

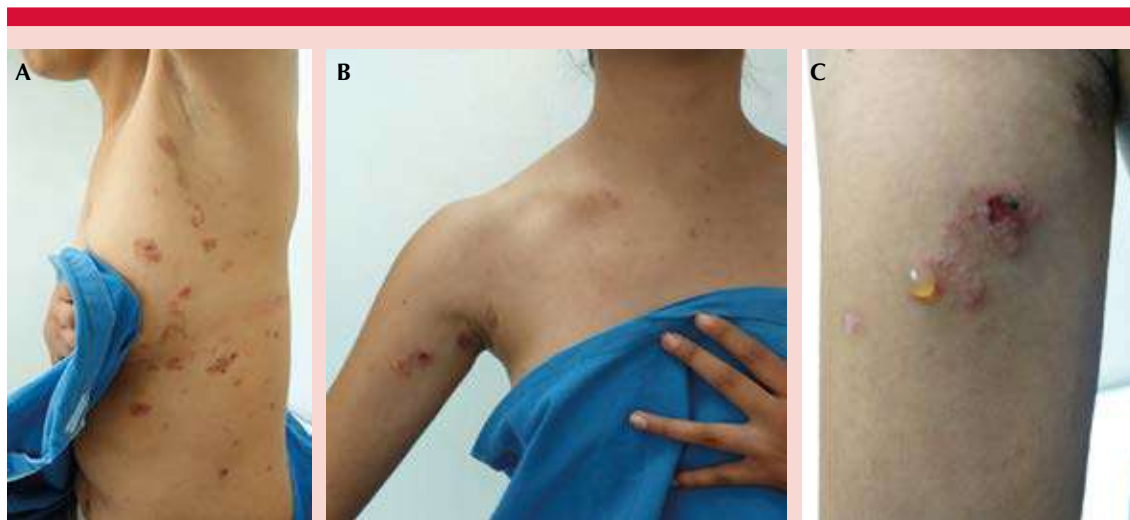La biopsia cutánea para estudio histológico e inmunohistoquímico reportó: ampolla subepidérmica con infiltrado inflamatorio mixto perivascular en la dermis superficial, compuesto principalmente por eosinófilos. En la inmunohistoquímica se observó depósito de patrón lineal de anticuerpos anti-IgG en la membrana basal, por lo que se confirmó el diagnóstico de penfigoide ampoloso. **Figura 2**

Se decidió iniciar tratamiento con esteroide sistémico: sin embargo, no se observó mejoría clínica y posteriormente la paciente tuvo incremento en el número de las lesiones ampollosas.

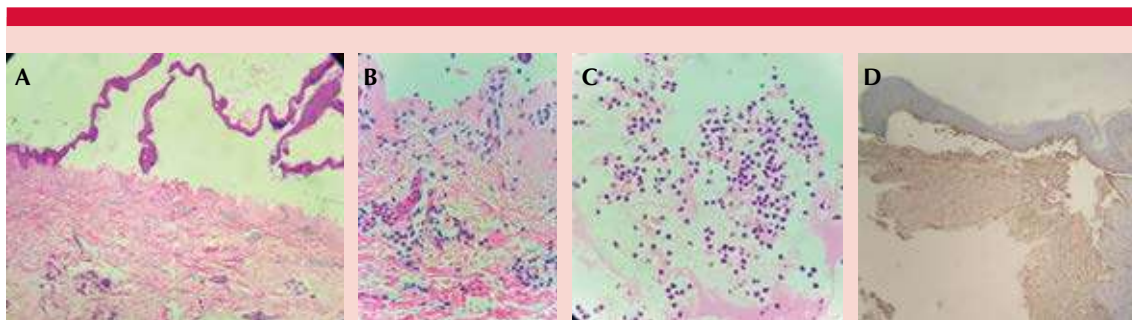
## DISCUSIÓN

En el contexto del penfigoide ampoloso secundario a medicamentos, se ha hablado de la teoría en la que algunos fármacos modifican la respuesta inmunitaria, alterando antígenos presentes en la membrana basal de pacientes con predisposición genética.<sup>6</sup>

La manifestación clínica inicia con una etapa no ampollosa, con prurito severo acompañado o no de lesiones papulares y urticariformes por varias semanas.<sup>8</sup> Posteriormente sobreviene la etapa ampollosa, con aparición de vesículas y ampollas tensas de 1 a 4 cm de diámetro, de contenido seroso o hemático, que aparecen sobre piel aparentemente sana o eritematosa, acompañadas de erosiones y costras hemáticas.<sup>6</sup> Hasta un 20% de los pacientes no manifiesta la etapa ampollosa.<sup>10</sup>



**Figura 1.** A y B. Manchas posinflamatorias, erosiones y costras hemáticas en una paciente de 24 años después de cuatro meses de iniciar inmunosupresión con everolimus. C. Ampolla tensa de contenido seroso.



**Figura 2.** Tinción con hematoxilina y eosina. **A.** Formación de ampolla subepidérmica con techo formado por epidermis y suelo por papilas dérmicas. **B.** Dermis superficial con infiltrado inflamatorio mixto perivasculár. **C.** Infiltrado inflamatorio rico en eosinófilos, linfocitos y neutrófilos. **D.** Inmunohistoquímica con depósito de IgG con patrón lineal en la zona de la membrana basal.

Por lo general, el diagnóstico del penfigoide ampoloso se confirma mediante la realización de inmunofluorescencia directa o inmunohistoquímica, que detecta el depósito lineal de inmunoglobulina IgG y C3 en la membrana basal hasta en un 90% de los casos y ocasionalmente IgE, IgA e IgE.<sup>11</sup>

Existen más de 50 fármacos vinculados con la aparición de penfigoide ampoloso, sumándose más medicamentos a esta lista cada año.<sup>5</sup> La administración de inhibidores de mTOR como inmunosupresores en pacientes con trasplante renal ha ido en incremento. Lo anterior gracias a los grandes beneficios que otorgan al intervenir de manera significativa en la progresión de la enfermedad renal, manteniendo el filtrado glomerular y el flujo sanguíneo renal. En 1999 y 2000 la FDA en América y la EMEA en Europa aprobaron su administración como tratamiento preventivo para evitar el rechazo del aloinjerto y como esquema alternativo a los inhibidores de calcineurina, principalmente en terapias a largo plazo, por su menor nefrotoxicidad.<sup>12,13</sup>

Se han reportado tres casos en Italia de penfigoide ampoloso según Atzori y De Simone en

pacientes con antecedente de trasplante renal sin evidencia de rechazo al aloinjerto, quienes, como nuestra paciente, recibían esquema inmunosupresor a base de sirolimus o everolimus. Estos pacientes tuvieron como característica importante poca respuesta a esteroides sistémicos, situación contraria a los casos típicos de penfigoide ampoloso; además de remisión rápida de la erupción ampolosa después de suspender estos fármacos y recaída al reintroducir el esquema inmunosupresor.<sup>1</sup>

Debido a la persistencia y exacerbación de las lesiones en nuestra paciente, se decidió disminuir la dosis de everolimus a 0.75 mg cada 24 horas con lo que mostró alivio parcial. Se inició tratamiento con clobetasol tópico en las ampollas residuales con lo que, al cabo de unas semanas, tuvo remisión completa de las lesiones y el prurito, quedando únicamente hiperpigmentación posinflamatoria.

## CONCLUSIONES

La administración de los inhibidores de mTOR en pacientes con trasplante renal ha ido en incremento gracias a que se ha evidenciado una adecuada supervivencia del injerto a largo plazo.

Generalmente son bien tolerados; sin embargo, en la práctica clínica se han asociado con efectos adversos dermatológicos.

A pesar de que las principales causas de penfigoide ampoloso son rechazo al injerto, fármacos e infecciones, es decisivo sospechar la asociación entre los inhibidores de mTOR y el penfigoide ampoloso para poder intervenir de manera temprana y disminuir la morbilidad asociada con este padecimiento.

En nuestro caso, las lesiones cutáneas de la paciente remitieron sin recurrir al disminuir la dosis de everolimus y al asociar tratamiento con esteroide tópico de alta potencia, con lo que pudo continuar con el esquema inmunosupresor para evitar rechazo del injerto renal.

## REFERENCIAS

- Zaza G, Tomei P, Ria P, Granata S, et al. Systemic and non-renal adverse effects occurring in renal transplant patients treated with mTOR inhibitors. *Clin Dev Immunol* 2013; 2013: 403280. doi. 10.1155/2013/403280.
- Atzori L, Conti B, Zucca M, Pau M. Bullous pemphigoid induced by m-TOR inhibitors in renal transplant recipients. *J Eur Acad Dermatol Venerol* 2014; 29 (8): 1626-1630. doi. 10.1111/jdv.12662.
- Yamamoto K, Uda A, Mukai A, Yamashita K, et al. Everolimus-induced human keratinocytes toxicity is mediated by STAT3 inhibition. *J Exp Clin Cancer Res* 2013; 32 (1):83. doi. 10.1186 / 1756-9966-32-83.
- Mellídez JC, Costa T, Juliao, Domingues D. Alteraciones cutáneas inducidas por terapéuticas moleculares dirigidas (I): inhibidores EGFR. *Rev Int Grupos Invest Oncol* 2012; 1 (1): 13-22.
- De Masson A, Fouchard N, Méry-Bossard L, Dauendorffer JN. Cutaneous and mucosal aphthosis during temsirolimus therapy for advanced renal cell carcinoma: review of cutaneous and mucosal side effects of mTOR inhibitors. *Dermatology* 2011; 223 (1): 4-8. doi.: 10.1159/000329902.
- Fuertes de Vega I, Iranzo-Fernández P, Mascaró-Galy J. Bullous pemphigoid: clinical practice guidelines. *Actas Dermosifiliogr* 2014; 105 (4): 328-346. doi. 10.1016/j.ad.2012.10.022.
- Wertenteil S, Garg A, Strunk A, Alloo A. Prevalence estimates for pemphigoid in the United States: A sex-adjusted and age-adjusted population analysis. *J Am Acad Dermatol* 2019; 80 (3): 655-659. doi. 10.1016/j.jaad.2018.08.030.
- Abdul-Salim S, Thomas L, Quorles A, Mehrdad-Hamrahian S, et al. New diagnosis of bullous pemphigoid after withdrawal of immunosuppressive therapy in a failed renal transplant recipient on hemodialysis. *Hemodial Int* 2017; 22 (2): 26-32. doi. /10.1111/hdi.12626.
- Chen T, Lai P, Yang L, Kuo T, et al. Bullous pemphigoid in a renal transplant recipient. *Am J Clin Dermatol* 2009; 10 (3): 197-200. doi. 10.2165/00128071-200910030-00007.
- Bernard P, Antonicelli F. Bullous pemphigoid: A review of its diagnosis, associations and treatment. *Am J Clin Dermatol* 2017; 18 (4): 513-528. doi. 10.1007/s40257-017-0264-2.
- Luzar B, McGrath JA. Inherited and autoimmune subepidermal blistering diseases. In: J. Eduardo Calonje, Thomas Brenn, Alexander Lazar, et al. *McKee's Pathology of the Skin*. 5<sup>th</sup> ed. Elsevier, 2020; 142.
- Rodríguez JC. El papel de los inhibidores de mTOR en las enfermedades renales. *Nefrología (Madr.)* 2011; (31). doi. 10.3265/Nefrologia.pre2011.Apr.10947. Disponible en [http://scielo.isciii.es/scielo.php?script=sci\\_arttext&pid=S0211-69952011000300003](http://scielo.isciii.es/scielo.php?script=sci_arttext&pid=S0211-69952011000300003).
- Oppenheimer F, Pascual J, Pallardó L. Inmunosupresión en el trasplante renal. En: Lorenzo V, López Gómez JM, editors *Nefrología al Día 2018*. Disponible en <http://www.nefrologiaaldia.org/es-articulo-inmunosupresion-el-trasplante-renal-241>.

## Melanoma amelanico rabdoide

### *Rhabdoid amelanitic melanoma.*

José Daniel Zelaya-Zaldívar,<sup>1,2,3</sup> Cándido Mejía,<sup>3†</sup> César Alas-Pineda,<sup>1,2,4</sup> Julia E Jiménez-Faraj,<sup>5</sup> Celina Stayerman,<sup>6</sup> Suyapa Bejarano-Cáceres<sup>1,7</sup>

#### Resumen

**ANTECEDENTES:** Las lesiones amelanóticas son una manifestación atípica de melanoma que pueden no ser tan fáciles de reconocer y cuyo diagnóstico puede retrasarse hasta que la lesión alcanza una etapa avanzada.

**CASO CLÍNICO:** Paciente masculino de 69 años de edad, con múltiples lesiones sobreinfectadas nodulares, exofíticas, de color rojizo, con diámetro promedio de 3.5 cm, limitadas al miembro inferior derecho, de 18 meses de evolución, sin tratamiento previo. Se indicó tratamiento antibiótico más antitrombóticos y se realizó biopsia en sacabocado. Los hallazgos histopatológicos describieron piel y tejido subcutáneo que mostró neoplasia maligna epitelioides, caracterizada por crecimiento sólido expansivo; en mantos anchos de células tumorales con tendencia discohesiva; en algunas de las células tumorales se observaron: inclusiones eosinofílicas rabdoideas pálidas, intracitoplasmáticas e inclusiones intranucleares, tinción positiva difusa nuclear con intensidad fuerte para inmunomarcador S-100 y tinción positiva fuerte citoplasmática y de las inclusiones intracitoplasmáticas con el inmunomarcador vimentina.

**CONCLUSIONES:** Hasta la fecha, el pronóstico del melanoma rabdoide maligno se desconoce, debido a que rara vez ocurre y se ha informado con poca frecuencia.

**PALABRAS CLAVE:** Melanoma; amelanico.

#### Abstract

**BACKGROUND:** Amelanotic lesions are an atypical presentation of melanoma that is not easy to recognize and whose diagnosis can be delayed until the lesion reaches an advanced stage.

**CLINICAL CASE:** A 69-year-old male patient with multiple infected nodular, exophytic reddish lesions, with an average diameter of 3.5 cm, limited to the right lower limb, with 18 months of evolution, without previous treatment. Antibiotic coverage plus antithrombotic therapy was indicated, and a punch biopsy was performed. Histopathological findings described skin and subcutaneous tissue that revealed a malignant epithelioid neoplasm characterized by expansive solid growth in wide mantles of tumor cells with discohesive tendency, abundant eosinophilic cytoplasm with eccentric nuclei and prominent nucleoli, intracytoplasmic pale rhabdoid eosinophilic inclusions were observed in some of the tumor cells, no melanin pigment was present. Immunohistochemical stains showed: diffuse strong nuclear staining for S-100, and strong cytoplasmic staining and of the cytoplasmic inclusions for vimentin. Immunomarkers HMB-45, LCA and cytokeratin were negative.

**CONCLUSIONS:** To date, the prognosis of malignant rhabdoid melanoma is unknown, as it rarely occurs and has been reported infrequently.

**KEYWORDS:** Melanoma; Amelanotic.

<sup>1</sup> Facultad de Medicina y Cirugía, Universidad Católica de Honduras, Campus San Pedro y San Pablo, San Pedro Sula, Honduras.

<sup>2</sup> ASOCEM Universidad Católica de Honduras San Pedro y San Pablo (ASOCEM UNICAH-SPSP), San Pedro Sula, Honduras.

<sup>3</sup> Departamento de Dermatología.

<sup>4</sup> Departamento de Epidemiología, Hospital Nacional Mario Catarino Rivas, San Pedro Sula, Honduras.

<sup>5</sup> Departamento de Anestesiología, Hospital Civil de Guadalajara Dr. Juan I Menchaca, Jalisco, México.

<sup>6</sup> Laboratorio Technipath, Hospital del Valle, San Pedro Sula, Honduras.

<sup>7</sup> Liga Contra el Cáncer de Honduras, San Pedro Sula, Honduras.

**Recibido:** septiembre 2020

**Aceptado:** septiembre 2020

#### Correspondencia

José Daniel Zelaya Zaldívar  
danielzelayazaldivar@gmail.com

**Este artículo debe citarse como:** Zelaya-Zaldívar JD, Mejía C, Alas-Pineda C, Jiménez-Faraj JE, et al. Melanoma amelanico rabdoide. Dermatol Rev Mex. 2021; 65 (2): 240-244. <https://doi.org/10.24245/dermatol-revmex.v65i2.5598>

## ANTECEDENTES

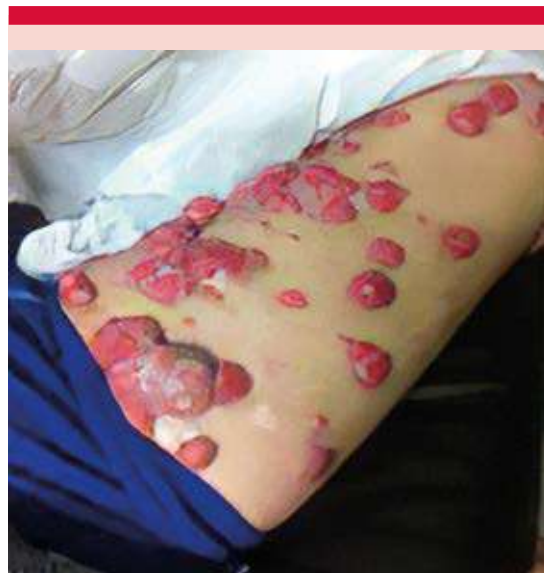El melanoma cutáneo se origina en los melanocitos, células derivadas de la cresta neural y localizadas en todos los tejidos.<sup>1</sup> Los melanomas cutáneos producen una neoformación pigmentada o no (amelanótico), con apariencia plana o exofítica, de buen pronóstico cuando se detectan y tratan de forma temprana, pero que pueden cursar con un pronóstico desfavorable, incluso la muerte, cuando se detectan en estadios avanzados de su evolución. La incidencia del melanoma cutáneo ha aumentado considerablemente durante las últimas décadas en todo el mundo.<sup>2</sup> Las variaciones en el color o la asimetría de los bordes de una lesión pigmentada se observan en la mayoría de los pacientes con melanoma; sin embargo, la forma de melanoma amelanótico es atípica porque no forma pigmentos, éstos suelen describirse usualmente como color piel, pero también se han reportado casos en cuya descripción se les define como: de color rojo, rosa o eritematoso.<sup>3</sup> Algunas de las variantes de melanoma que pueden imitar las características morfológicas e inmunohistoquímicas de neoplasias no melanocíticas incluyen al melanoma de células de anillo de sello, melanoma mixoide, melanoma de células pequeñas y melanoma rabdoide.<sup>4</sup> Las características rabdoideas son definidas por características morfológicas, como: núcleos excéntricos, nucléolos grandes y abundantes, citoplasma que contiene inclusiones filamentosas hialinas y tienen forma de células de músculo esquelético.<sup>5</sup>

## CASO CLÍNICO

Paciente masculino de 69 años de edad, mestizo, hondureño, procedente del Departamento de Lempira, agricultor, con educación primaria incompleta, con antecedentes personales de alcoholismo durante 10 años, negó antecedentes patológicos familiares; acudió a la emergencia

de medicina interna del hospital Dr. Mario Catarino Rivas por padecer múltiples lesiones nodulares, circunscritas al miembro inferior derecho de año y medio de evolución sin síntomas agregados.

Hallazgos en el examen físico: múltiples lesiones exofíticas, sésiles, de tamaño entre 1 y 6 cm de diámetro cada una, con media de 3.5 cm; las lesiones mostraron tendencia a la confluencia, de color rojizo homogéneo, cubiertas de exudado seropurulento y hemático con leve fetidez, localizadas en el miembro inferior derecho (**Figura 1**). La lesión inicial se identificó en la cara interna del tercio proximal del muslo derecho, siguiendo éstas una distribución caudal, difusa, sin afectar la región dorsal y plantar del pie, no dolorosas y edema con fovea (++) de predominio distal con limitación a la movilización. Se observaron, además, lesiones hipopigmentadas planas de aparente tejido cicatricial, ausentes de folículos pilosos,



**Figura 1.** Lesiones exofíticas rojizas que confluyen acompañadas de máculas hipopigmentadas en el miembro inferior derecho.



con distribución y diámetro similares a los de las lesiones exofíticas originales.

Se realizó biopsia en sacabocados de la lesión inicial, localizada en la cara interna del tercio proximal del muslo derecho, se obtuvo una muestra única, con sangrado moderado durante su extracción. Se realizó hemograma al ingreso, que reportó un recuento total de glóbulos blancos de  $6.9 \times 10^3$  células/ $\mu\text{L}$  que correspondía en un 56.8% a GRA y un 31.6% a linfocitos, hemoglobina de 10.8 mg/dL, hematócrito de 32.7%, plaquetas de  $598 \times 10^3$  células/ $\mu\text{L}$ . Se inició tratamiento antibiótico intravenoso al momento del ingreso, aplicando oxacilina 1 g IV cada 6 horas, más profilaxis antitrombótica con enoxaparina 40 mg SC cada 24 horas; luego de cuatro días de su ingreso, el paciente mostró mejoría en la apariencia sobreinfectada de las lesiones y conservó buen estado general; por lo que se concedió alta provisional, mientras finalizaban los estudios histopatológicos de la muestra. El paciente acudió un mes después en mal estado general, con escala de Glasgow de 13 (respuesta motriz: 6, ocular: 4, verbal: 3), las mucosas deshidratadas, taquipneico, con sangrado activo leve en las lesiones cutáneas, sin presión arterial audible. El hemograma realizado en ese momento reportó conteo total de glóbulos blancos de  $26.5 \times 10^3$  células/ $\mu\text{L}$ , con 1.1% correspondiente a linfocitos y 24.4% a GRA, hemoglobina de 6.8 mg/dL, hematócrito de 21.5%, concentración reticulocitaria de 19.1% y plaquetas de  $384 \times 10^3$  células/ $\mu\text{L}$ , por lo que se decidió tratar con cristaloides a 1000 mL c/8 horas, clindamicina 600 mg IV cada 8 horas, oxacilina 1 g IV cada 6 horas, dopamina en infusión, piperacilina/tazobactam 4.5 g IV y vancomicina 1 g IV. Además, se transfundieron 2 unidades de glóbulos rojos, empacados, para mejorar el estado hemodinámico del paciente. Los familiares del paciente solicitaron el alta para continuar tratamiento paliativo, dos semanas después los familiares del paciente informaron a los investigadores su fallecimiento.

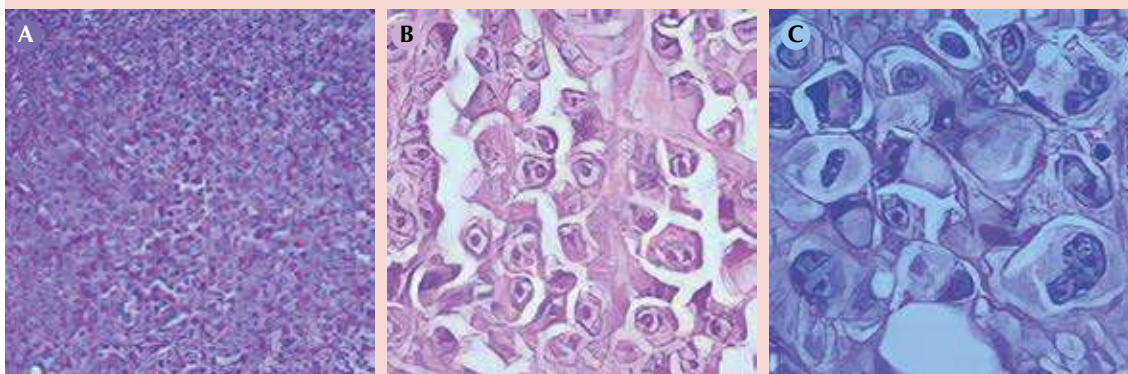
Los estudios de histopatología e inmunohistoquímica de la muestra tomada reportaron: piel y tejido subcutáneo que mostró neoplasia maligna epitelioides, caracterizada por crecimiento sólido expansivo, en mantos anchos de células tumorales; con tendencia discohesiva que expandían la dermis y se extendían a la grasa subcutánea, con áreas de arreglo de mantos anchos paralelos separados por fibras de colágenas. Las células con forma poligonal mostraron: núcleo grande vesicular redondo con nucléolo central prominente y eosinofílico, citoplasma amplio pálido eosinofílico, algunas veces excéntrico y desplazando el núcleo periféricamente (**Figura 2**). En algunas de las células tumorales se observaron: inclusiones eosinofílicas rabdoideas pálidas intracitoplasmáticas e inclusiones intranucleares. La actividad mitótica era prominente, con conteos de hasta 5 mitosis en un campo de alto poder, incluyendo mitosis atípicas. La epidermis no mostró cambios neoplásicos ni atipia citológica. No se identificó pigmento melánico.

En los estudios inmunohistoquímicos, las células tumorales mostraron: tinción positiva fuerte nuclear para inmunomarcador S-100, tinción positiva fuerte citoplasmática y de las inclusiones intracitoplasmáticas para el inmunomarcador vimentina. Las células tumorales fueron negativas para inmunomarcadores HMB45, citoqueratina y antígeno leucocitario común. **Figura 3**

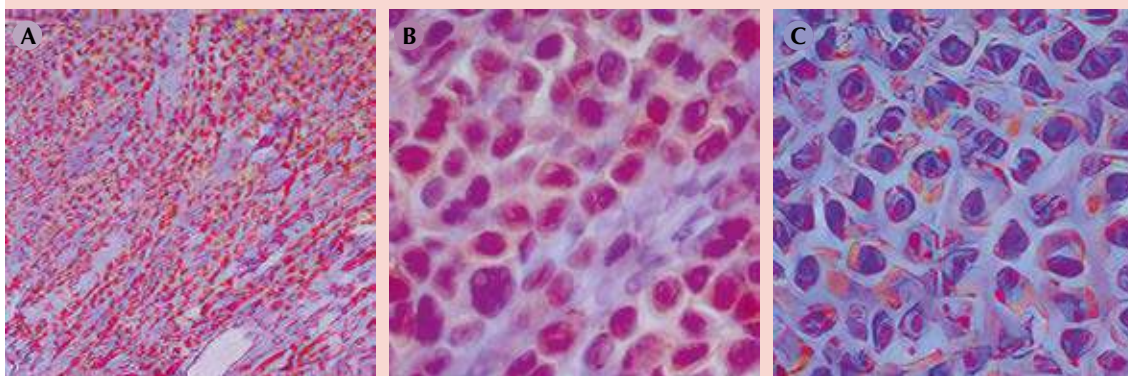
## DISCUSIÓN

Se describe el caso de un paciente masculino con múltiples lesiones exofíticas, sésiles, con tamaño promedio de 3.5 cm de diámetro, localizadas en el miembro inferior derecho, cuyo estudio histopatológico y resultados de inmunohistoquímica concuerdan con un melanoma amelanótico de características rabdoideas.

Las lesiones amelanóticas son una manifestación atípica de melanoma que suele ser difícil de



**Figura 2.** Histopatología. **A.** Crecimiento en mantos de células epitelioides discohesivas. **B.** Células tumorales de forma poligonal con citoplasma pálido eosinofílico, núcleos grandes vesiculares desplazados periféricamente y nucléolo central prominente. **C.** Se aprecian inclusiones rabdoideas, eosinofílicas, pálidas, intracitoplasmáticas en células aisladas.



**Figura 3.** **A.** Inmunomarcador S-100: positividad difusa nuclear. **B.** Inmunomarcador S-100: tinción positiva nuclear. **C.** Vimentina: tinción positiva fuerte citoplasmática y de las inclusiones intracitoplasmáticas.

reconocer, el diagnóstico puede retrasarse hasta que la lesión alcanza una etapa avanzada, es decir, cuando ésta es nodular, vascular o ulcerada,<sup>3</sup> lo que resulta en un tratamiento subóptimo y un pronóstico desfavorable; este comportamiento insidioso, crónico, con la aparición de síntomas en un estadio avanzado (lesiones nodulares, múltiples, sobreinfectadas, con evidente afectación

vascular del miembro afectado) se observó en nuestro paciente, que acudió a nuestro servicio de emergencias cuando las lesiones causaron afectación parcial (fuerza 4/5) en la capacidad de movilidad de su extremidad (las lesiones asintomáticas tienden a crear poca alarma en nuestros pacientes, lo que limita a los médicos y la posibilidad de ofrecer un tratamiento óptimo y

efectivo en la mayoría de los casos). Debido a la diversidad de pigmento que éstas pueden mostrar ("color piel", rojo, rosa o eritematoso<sup>3</sup>), estas lesiones pueden ser mal diagnosticadas como: carcinoma de células basales, enfermedad de Bowen, eccema, queratoacantoma, granuloma piógeno o enfermedad de Paget extramamaria.<sup>3</sup> Las características rabdoideas en el melanoma son un hallazgo descrito en 1992 por Bittesini y su grupo;<sup>6</sup> desde entonces, de 40 casos aproximadamente de melanomas con características rabdoideas que se han reportado, sólo cinco han mostrado características rabdoideas en melanomas primarios.<sup>5</sup>

Esta variante relativamente poco frecuente del melanoma maligno se distingue histopatológicamente por grandes láminas o nidos de células tumorales poligonales, con abundantes citoplasmas que contienen inclusiones eosinofílicas y un núcleo periférico;<sup>7</sup> éstos muestran diversos patrones de inmunorreactividad, con anticuerpos contra S-100 y vimentina, así como, en algunos casos, queratinas y desmina, y se ha informado que pierden frecuentemente la expresión de HMB-45. Es importante tener presente que algunos melanomas no expresan marcadores comúnmente asociados con fenotipos melanocíticos (es decir, proteína S100 o HMB45) y, por tanto, suelen representar un reto diagnóstico para el profesional.<sup>4</sup>

Cuando el tratamiento de estas lesiones aún representa una opción para el paciente, suele

ser quirúrgico; se describen casos de pacientes tratados con una escisión amplia y un injerto local de piel.<sup>5</sup> Hasta la fecha, el pronóstico del melanoma rabdoide maligno se desconoce, debido a que rara vez ocurre y se ha informado con poca frecuencia.<sup>5</sup>

## REFERENCIAS

1. Kulesa P, Kasemeier-Kulesa J, Teddy J, Margaryan NV, et al. Reprogramming metastatic melanoma cells to assume a neural crest cell-like phenotype in an embryonic microenvironment. *Proc Natl Acad Sci* 2006; 103 (10): 3752-7. doi. 10.1073/pnas.0506977103.
2. Maia M, Russo C, Ferrari N, Ribeiro MCSdA. Melanoma acrolentiginoso: um desafio ao diagnóstico precoce. *An Bras Dermatol* 2003; 78 (5): 553-560. <http://dx.doi.org/10.1590/S0365-05962003000500004>.
3. McClain SE, Mayo KB, Shada AL, Smolkin ME, et al. Amelanotic melanomas presenting as red skin lesions: A diagnostic challenge with potentially lethal consequences. *Int J Dermatol* 2012; 51 (4): 420-426. doi. 10.1111/j.1365-4632.2011.05066.x.
4. Magro CM, Crowson AN, Mihm MC. Unusual variants of malignant melanoma. *Mod Pathol* 2006; 19 (1): 41-70. doi. 10.1038/modpathol.3800516.
5. Young-Chung B, Su-Ahn I, Ick-Cho S, One-Kim H, et al. Primary malignant rhabdoid melanoma. *Ann Dermatol* 2011; 23 (2): 155-159. doi. 10.5021/ad.2011.23.S2.S155.
6. Bittesini L, Dei Tos A, Fletcher C. Metastatic malignant melanoma showing a rhabdoid phenotype: further evidence of a non-specific histological pattern. *Histopathology* 1992; 20 (1): 167-170. doi. 10.1111/j.1365-2559.1992.tb00947.x.
7. Ishida M, Iwai M, Yoshida K, Kagotani A, et al. Rhabdoid melanoma: a case report with review of the literature. *Int J Clin Exp Pathol* 2014; 7 (2): 840-843.

# Calcifilaxis y sepsis en una paciente con enfermedad renal crónica e hipotiroidismo

## *Calciphylaxis and sepsis in a female patient with chronic kidney disease and hypothyroidism.*

Martha Alicia Aceves-Villalvazo,<sup>1</sup> Priscila Ayala-Buenrostro,<sup>4</sup> Andrés Alejandro Briseño-Hernández,<sup>2</sup> Hugo Sergio Breien-Alcaraz,<sup>3</sup> Maribel Nashyeli González-Angulo<sup>5</sup>

### Resumen

**ANTECEDENTES:** La calcifilaxis o arteriopatía urémica calcificante se caracteriza por la calcificación sistémica vascular de la media y fibrosis de la íntima con oclusión de las arteriolas dentro del tejido celular subcutáneo y la dermis, que ocasiona dolor intenso con lesiones isquémicas en la piel y posteriormente necrosis del tejido. La incidencia es del 1 al 4% en los pacientes con diálisis peritoneal. La patogénesis es multifactorial y en los pacientes con insuficiencia renal crónica es, sobre todo, por alteración en el metabolismo del calcio y fósforo. La mortalidad es del 60 al 80%, la primera causa de muerte es la sepsis. El diagnóstico se establece mediante biopsia de piel y el tratamiento oportuno de las infecciones con desbridamiento quirúrgico y antibióticos apropiados es imprescindible.

**CASO CLÍNICO:** Paciente femenina de 19 años de edad con diagnóstico de hipotiroidismo congénito, enfermedad de Blount, obesidad grado 3 y enfermedad renal crónica grado 5 en diálisis peritoneal; ingresó a urgencias por sepsis condicionada por infección de tejidos blandos en las extremidades inferiores con múltiples úlceras necróticas secundarias a calcifilaxis. A pesar del tratamiento multidisciplinario la paciente falleció.

**CONCLUSIONES:** La vigilancia continua de las concentraciones de calcio, fósforo y paratohormona en pacientes con enfermedad renal terminal, la sospecha clínica ante placas, nódulos dolorosos y el estudio histológico de la piel nos ayudarán a identificar, prevenir y tratar oportunamente los casos de calcifilaxis.

**PALABRAS CLAVE:** Calcifilaxis; sepsis; hipotiroidismo; enfermedad de Blount.

### Abstract

**BACKGROUND:** *Calciphylaxis or calcifying uremic arteriopathy is characterized by vascular calcification of the media and fibrosis of the intima with occlusion of the arterioles within the subcutaneous cell tissue and dermis causing severe pain with ischemic skin lesions and later tissue necrosis. The incidence is 1-4% in patients with peritoneal dialysis. The pathogenesis is multifactorial and in patients with chronic renal failure it is mainly due to alteration in the metabolism of calcium and phosphorus. Mortality is between 60-80%, sepsis is the first cause of death. The diagnosis is made by skin biopsy and the timely treatment of skin infections with surgical debridement and appropriate antibiotics is essential.*

**CLINICAL CASE:** *A 19-year-old female patient diagnosed with congenital hypothyroidism, Blount's disease, grade 3 obesity, and grade 5 chronic kidney disease with peritoneal dialysis. The patient was admitted to the emergency department with sepsis conditioned by soft tissue infection in the lower extremities with several necrotic ulcers secondary to calciphylaxis. Despite multidisciplinary management, the patient's comorbidity complicated the clinical case and died.*

<sup>1</sup> Servicio de Dermatología.

<sup>2</sup> Servicio de Patología.

<sup>3</sup> Jefe del Servicio de Nefrología.

Hospital Regional Dr. Valentín Gómez Fariás, ISSSTE, Zapopan, Jalisco, México.

<sup>4</sup> Médico general, consulta privada, UVM. Clínica de prevención primaria y nutrición, Zapopan, Jalisco, México.

<sup>5</sup> Médico residente de cuarto año de Medicina Interna, Hospital General de Occidente, Zapopan, Jalisco, México.

**Recibido:** julio 2020

**Aceptado:** septiembre 2020

### Correspondencia

Priscila Ayala Buenrostro  
l.n.priss@hotmail.com

**Este artículo debe citarse como:** Aceves-Villalvazo MA, Ayala-Buenrostro P, Briseño-Hernández AA, Breien-Alcaraz HS, González-Angulo MN. Calcifilaxis y sepsis en una paciente con enfermedad renal crónica e hipotiroidismo. *Dermatol Rev Mex.* 2021; 65 (2): 245-251. <https://doi.org/10.24245/dermatol-revmex.v65i2.5599>

**CONCLUSIONS:** Continuous monitoring of calcium, phosphorus, and parathormone levels in patients with end-stage kidney disease, clinical suspicion of plaques, painful nodules and histological study of the skin will help us to identify, prevent and timely treat calciphylaxis cases.

**KEYWORDS:** Calciphylaxis; Sepsis; Hypothyroidism; Blount disease.

## ANTECEDENTES

La calcifilaxis o arteriopatía urémica calcificante es una enfermedad que se caracteriza por la calcificación vascular de la media y fibrosis de la íntima, con oclusión de las arteriolas dentro del tejido celular subcutáneo y la dermis, ocasionando dolor intenso con lesiones isquémicas en la piel y posteriormente necrosis del tejido que se manifiesta principalmente en pacientes con diálisis peritoneal.<sup>1</sup>

La patogénesis exacta de la enfermedad se desconoce, pero se sabe que es multifactorial. La fetuina-A y la proteína de matriz Gla inhiben la calcificación vascular que en la calcifilaxis están descontroladas.<sup>2</sup> Existe mayor incidencia en pacientes con diálisis peritoneal que en terapia de hemodiálisis; sin embargo, no se conoce con exactitud la causa.<sup>3</sup>

La edad promedio de manifestación es de 50-70 años y el 60 al 70% de los pacientes suelen ser mujeres.<sup>4</sup> El pronóstico es malo, con supervivencia menor a un año, el 70% requiere hospitalización, con alta mortalidad, entre el 60 y el 80%, la sepsis es la primera causa de muerte.<sup>5</sup>

Su incidencia es de 35 por cada 10,000 pacientes en terapia sustitutiva renal en Estados Unidos, de 4 por cada 10,000 en Alemania y de 1 por cada 10,000 en Japón,<sup>6</sup> con incidencia del 1 al

4% en los pacientes en diálisis peritoneal y un intervalo de inicio entre la diálisis y la aparición de calcifilaxis de 30 meses en Estados Unidos.<sup>7</sup>

Los factores de riesgo son la obesidad, la diabetes mellitus, el sexo femenino, la raza caucásica, la hiperfosfatemia, el hipoparatiroidismo, el hiperparatiroidismo, el estado de hipercoagulabilidad, la ingesta de antagonistas de la vitamina K y, como factor más importante, padecer enfermedad renal terminal dependiente de diálisis por más de 2 años<sup>8</sup> y la elevación de las concentraciones de calcio, fósforo y de hormona paratiroidea en pacientes con diálisis.<sup>9</sup>

Los pacientes con insuficiencia renal crónica tienen alteración en el metabolismo del calcio y fósforo, con alteraciones en la producción de vitamina D y reducción de la absorción intestinal de calcio que expresa hipocalcemia, lo que estimula la producción de paratohormona, provocando hiperparatiroidismo secundario, que incrementa la absorción ósea con el fin de revertir la hipocalcemia; sin embargo, esto origina hiperfosfatemia, que se agrava por la disminución del aclaramiento renal de fosfatos que tienen los pacientes con insuficiencia renal crónica.<sup>10</sup> Existen dos tipos de calcifilaxis: proximal y acral. El diagnóstico se establece mediante biopsia de piel que muestra calcificación de las paredes mediales de los vasos cutáneos sin inflamación.<sup>10</sup>

El tratamiento debe categorizarse en: 1) dirigido a la calcificación vascular, 2) dirigido a la trombosis, 3) cuidado de las heridas, y 4) tratamiento del dolor.<sup>9</sup>

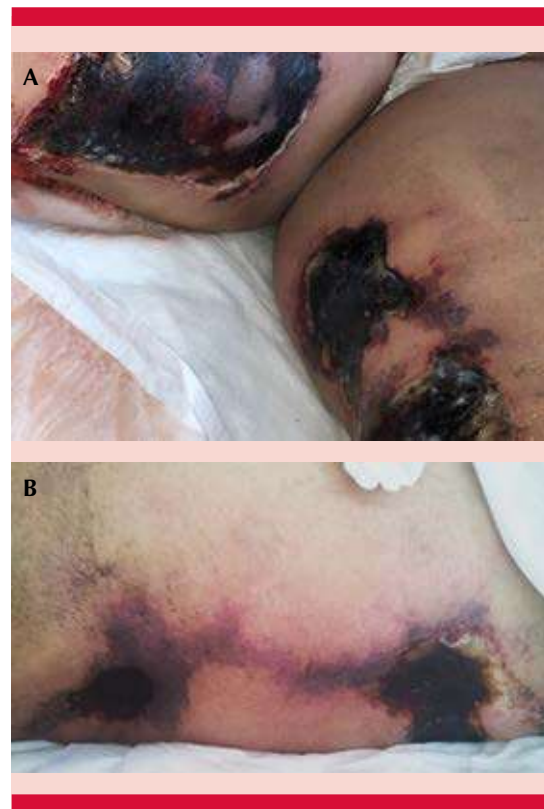### CASO CLÍNICO

Paciente femenina de 19 años de edad con antecedentes de hipotiroidismo congénito, enfermedad de Blount, obesidad grado 3 y enfermedad renal crónica estadio 5 en terapia sustitutiva con diálisis peritoneal de 7 años de evolución.

Inició su padecimiento seis meses previos a su ingreso con máculas eritematosas pruriginosas en el glúteo izquierdo, que en un mes y medio se extendieron a los muslos y las piernas en las caras internas y en tres meses las lesiones cambiaron a nódulos eritematosos dolorosos

Se inició tratamiento con levotiroxina, paracetamol, calcitriol, eritropoyetina y ajuste de diálisis para depurar fósforo, así como sevelámero. Dos meses antes de su ingreso manifestó en los muslos y las piernas placas induradas dolorosas y un mes previo notó que las placas se ulceraban y aumentaba el dolor. Acudió al servicio de urgencias y a su ingreso mostró los siguientes signos vitales: presión arterial: 90/60 mmHg, frecuencia cardíaca: 82 por minuto, frecuencia respiratoria: 19 por minuto y temperatura: 37°C. A la exploración física se encontró neurológicamente íntegra, Glasgow 14 a expensas de ocular, somnolienta, cardiopulmonar sin afectación y úlceras necróticas en la cara interna de ambos muslos (**Figura 1A**), el glúteo, la cadera del lado izquierdo y las piernas. Los exámenes a su ingreso (**Cuadro 1**) reportaron: leucocitosis con neutropenia, trombocitosis reactiva, PCR y procalcitonina elevadas, con datos de sepsis con un índice SOFA 8, secundario a infección de tejidos blandos por úlceras de origen a determinar. Se inició tratamiento antibiótico empírico y se interconsulta al servicio de Dermatología.

Se valoró a la paciente consciente, intranquila, en condiciones regulares, con edema generalizado, postrada, con dolor 8/10 en las úlceras, con dermatosis que afectaba el glúteo izquierdo, la cara interna de ambos muslos y las piernas, la cadera izquierda, constituida por múltiples úlceras irregulares, con diferentes diámetros de aproximadamente 6-18 cm, con escaras adherentes y púrpura retiforme en la periferia, muy dolorosas al tacto (**Figura 1B**). Ante la sospecha de calcifilaxis, se realizó biopsia de piel incisional en el borde de la úlcera del muslo que reportó necrosis epidérmica, en la dermis vasos con trombos de fibrina y en el tejido celular subcutáneo capilares con depósitos de calcio en el endotelio vascular (**Figura 2**).

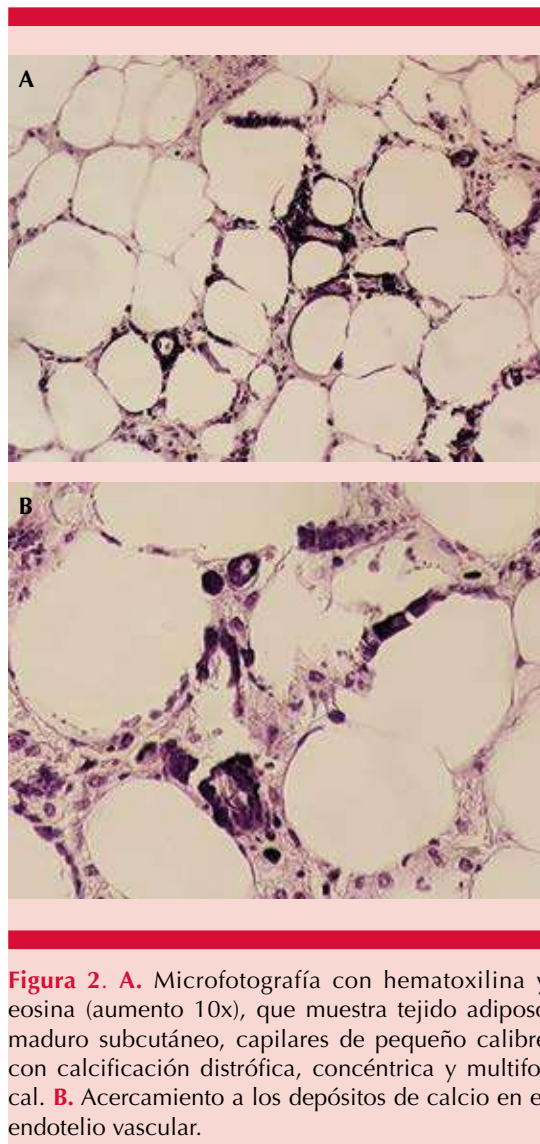


**Figura 1. A.** Úlceras cutáneas necróticas (escaras adherentes) en la cara interna de ambos muslos. **B.** Púrpura retiforme en la periferia de las úlceras con escara negra adherente.

**Cuadro 1.** Resultado de laboratorios de control y al ingreso de la paciente

Estudios de laboratorio	Control	Ingreso
Hb (g/dL)	-	8.7
Hto (%)	-	27.4
VCM (fL)	-	93.2
CMH (pg)	-	29.6
Plaquetas (x 10 <sup>3</sup> /μL)	-	822
Leucocitos (x 10 <sup>3</sup> /μL)	-	<b>32.34</b>
Neutrófilos (x 10 <sup>3</sup> /μL)	-	<b>25.9</b>
Urea (mg/dL)	70.3	142
BUN (mg/dL)	37	66
Creatinina (mg/dL)	14	12.5
PCR	-	-
Procalcitonina (ng/mL)	-	7.8
Na (mmol/L)	-	131
K (mmol/L)	-	5.5
Cl (mmol/L)	-	81.2
Ca (mg/dL)	9.4 mg/dL	8.70
Mg (mg/dL)	-	2.04
P (mg/dL)	-	9.96
TP (seg)	-	16.7
TPT (seg)	-	35
INR (ng/mL)	-	1.2
PTH (pg/mL)	345	-
TSH (mUI/L)	0.05	-
T4L (ng/dL)	1.92	-

La paciente fue llevada al servicio de Cirugía plástica para desbridación y aseo quirúrgico, pero no fue posible por sus condiciones generales, por lo que se planeó curación avanzada por Dermatología; previa analgesia, asepsia, antisepsia y anestesia local se inició con desbridación de las escaras necróticas de las úlceras en los miembros pélvicos con técnica estéril (**Figuras 3 y 4**). Durante su hospitalización continuó con datos de respuesta inflamatoria sistémica y choque séptico a pesar del tratamiento antibiótico y terapia vasopresora. Al mejorar las condiciones la paciente pasó a quirófano para desbridación

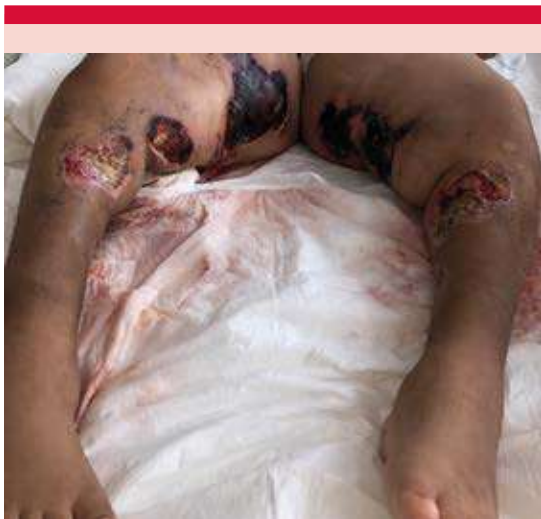

**Figura 2. A.** Microfotografía con hematoxilina y eosina (aumento 10x), que muestra tejido adiposo maduro subcutáneo, capilares de pequeño calibre con calcificación distrófica, concéntrica y multifocal. **B.** Acercamiento a los depósitos de calcio en el endotelio vascular.

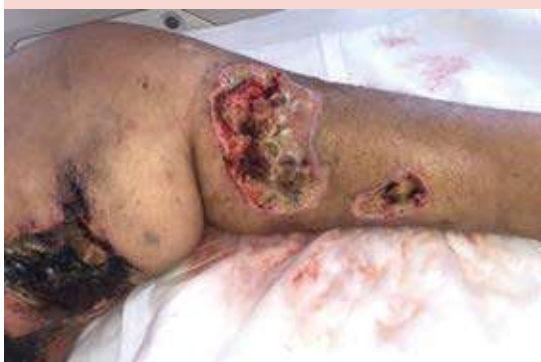quirúrgica; sin embargo, 24 horas después tuvo paro cardiorrespiratorio y murió.

## DISCUSIÓN

La patogenia de la calcifilaxis es controvertida y son varias las teorías propuestas. La elevación del calcio, el fósforo, la paratohormona y del producto calcio-fósforo son factores impli-



**Figura 3.** Grandes úlceras irregulares con escaras en los muslos y úlceras desbridadas en las piernas.



**Figura 4.** Úlcera necrótica en la cara interna del muslo y dos úlceras desbridadas en la pierna.

cados en la aparición de la enfermedad. Sin embargo, estudios recientes sugieren que es la hiperfosfatemia, y no la hipercalcemia o el hiperparatiroidismo, la que implica un factor de riesgo de calcifilaxis. Las citocinas proinflamatorias son causa importante de disfunción endotelial,

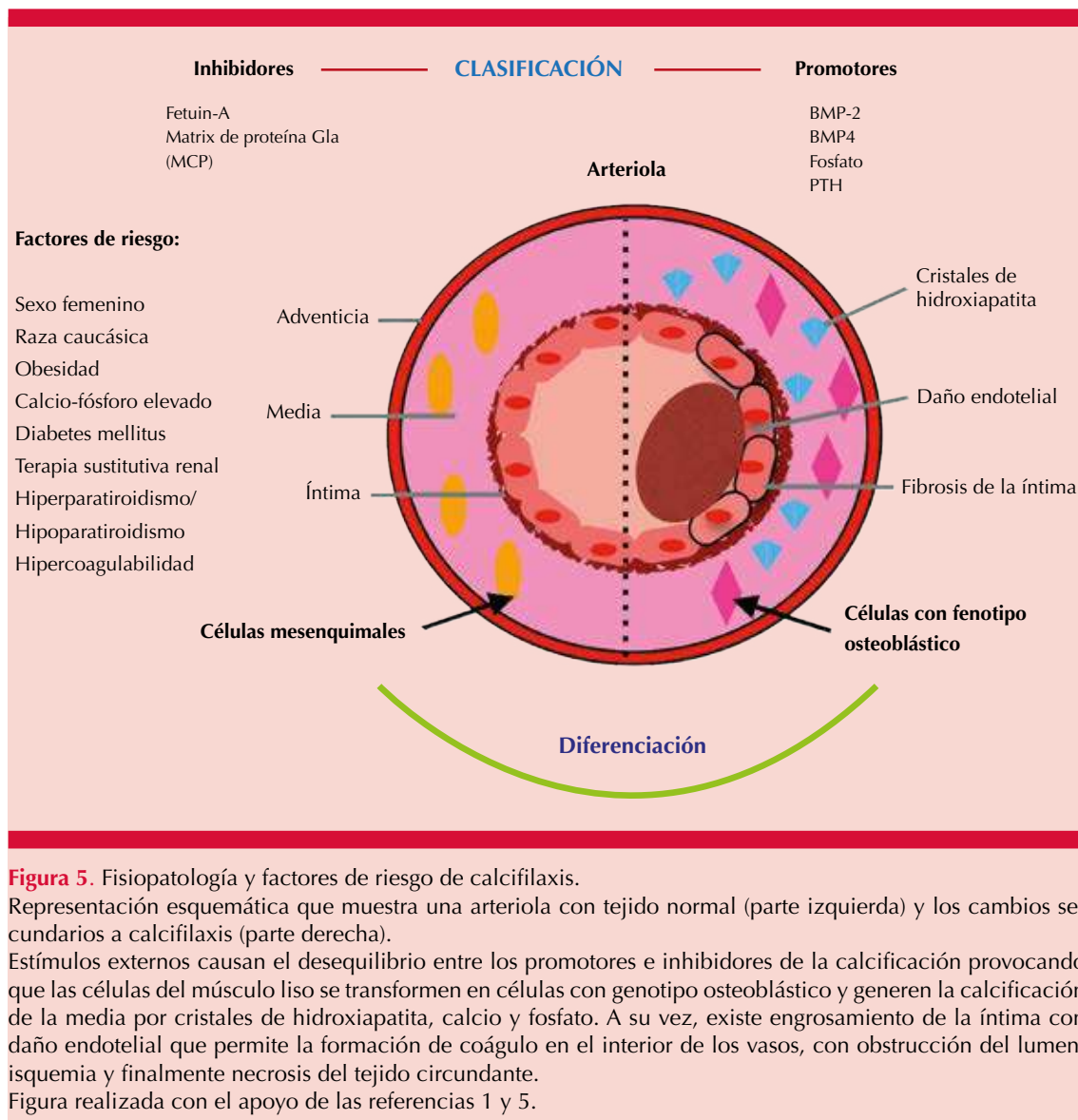
calcificación vascular y aterosclerosis. En la uremia están elevadas la interleucina 6 (IL-6) y el factor de necrosis tumoral alfa (TNF- $\alpha$ ); asimismo, la terapia dialítica favorece el aumento de IL-6 y TNF- $\alpha$ .<sup>11</sup>

Estímulos externos causan el desequilibrio entre los promotores e inhibidores de la calcificación (inhibidores endógenos como la osteoprotegerina, la proteína de matriz Gla y la fetuína-A) provocando que las células del músculo liso se transformen en células con genotipo osteoblástico y generen la calcificación de la media por cristales de hidroxapatita, calcio y fósforo. A su vez, existe engrosamiento de la íntima con daño endotelial que permite la formación de coágulo en el interior de los vasos, con obstrucción del lumen, isquemia y finalmente necrosis del tejido circundante (**Figura 5**).<sup>1,5</sup> La proteína de matriz Gla es un inhibidor mayor de la calcificación y requiere activación vía gamma carboxilación dependiente de vitamina K, por lo que la warfarina se ha implicado como factor desencadenante por inhibición de esta última.<sup>12</sup>

Los factores de riesgo que tenía la paciente fueron importantes para la aparición de la calcifilaxis, como: ser del sexo femenino, padecer enfermedad renal crónica en etapa sustitutiva renal de evolución crónica (más de 2 años en diálisis peritoneal) como factor principal de mayor relevancia mencionado en la bibliografía, así como alteraciones en las concentraciones de calcio, fósforo y de paratohormona, además del antecedente de hipotiroidismo.

La enfermedad de Blount que tenía la paciente se caracteriza por deformidad en varo de la tibia proximal, observada entre los 2 y 5 años de edad,<sup>13</sup> lo que condicionó poca movilidad y favoreció al sedentarismo y obesidad de la paciente, que se agregaron como factores de riesgo de complicación.





**Figura 5.** Fisiopatología y factores de riesgo de calcifilaxis. Representación esquemática que muestra una arteriola con tejido normal (parte izquierda) y los cambios secundarios a calcifilaxis (parte derecha). Estímulos externos causan el desequilibrio entre los promotores e inhibidores de la calcificación provocando que las células del músculo liso se transformen en células con genotipo osteoblástico y generen la calcificación de la media por cristales de hidroxapatita, calcio y fosfato. A su vez, existe engrosamiento de la íntima con daño endotelial que permite la formación de coágulo en el interior de los vasos, con obstrucción del lumen, isquemia y finalmente necrosis del tejido circundante. Figura realizada con el apoyo de las referencias 1 y 5.

En términos clínicos, la calcifilaxis se clasifica como central cuando afecta áreas de tejido adiposo subcutáneo en el abdomen o los muslos y periférica cuando se localiza en zonas distales, como las áreas digitales. Del 70 al 80% de los pacientes con enfermedad renal terminal tienen lesiones con distribución central, a diferencia de los pacientes sin enfermedad renal crónica en los que se manifiesta en el 50%.<sup>1-4</sup>

La sospecha clínica es importante para el diagnóstico temprano, porque se requiere la correlación clínica e histopatológica para establecer el diagnóstico. La paciente cumplía con los datos clínicos e histopatológicos de calcifilaxis, con úlceras necróticas de distribución proximal, que conllevan mayor tasa de mortalidad y peor pronóstico, provocado por la sepsis que ocurrió, originando una evolución

tórpida a pesar del tratamiento y finalmente un desenlace fatal.

En la actualidad no existe un tratamiento aprobado contra esta enfermedad, se recomienda un tratamiento multidisciplinario, con base inicialmente en la terapia analgésica con remoción del tejido necrótico y exudado para prevenir la infección y un buen control del metabolismo mineral para la mejor evolución de la enfermedad.

Debido a la poca efectividad de los tratamientos actuales y a su alta mortalidad, deben aumentarse los esfuerzos en la prevención de los factores de riesgo modificables y en el reconocimiento temprano de la enfermedad con un tratamiento multidisciplinario adecuado.<sup>14</sup>

## CONCLUSIONES

La patogenia de la calcifilaxis es multifactorial. La vigilancia continua de las concentraciones de calcio, fósforo y paratohormona en los pacientes con enfermedad renal terminal y la sospecha clínica ante placas y nódulos dolorosos, con biopsia de piel, nos ayudarán a identificar, prevenir y tratar oportunamente de forma integral los casos de calcifilaxis. En esta paciente, a pesar del tratamiento hospitalario multidisciplinario, la comorbilidad y el cuadro extenso dieron lugar a un desenlace no deseado.

## REFERENCIAS

1. Nigwekar SU, Thadhani R, Brandenburg VM. Calciphylaxis. *N Engl J Med* 2018; 378 (18): 1704-14 doi. 10.1056/NEJMra1505292.
2. Khanna U, Dominguez, Keller J, Kroshinsky D, et al. Update on calciphylaxis etiopathogenesis, diagnosis, and management. *Cutis* 2018; (6) 102: 395-400.
3. Cucchiari D, Torregrosa JV. Calcifilaxis en pacientes con enfermedad renal crónica: una enfermedad todavía desconcertante y potencialmente mortal. *Nefrología* 2018. doi. org/10.1016/j.nefro.2018.05.007.
4. Garcia-Lozano JA, Ocampo-Candiani J, Martínez-Cabrales S, Garza-Rodríguez V. An update on calciphylaxis. *Am J Clin Dermatol* 2018; 19: 599-608. doi. org/10.1007/s40257-018-0361-x.
5. Chang JJ. Calciphylaxis: diagnosis, pathogenesis, and treatment. *Adv Skin Wound Care* 2019; 32 (5): 205-215. doi. 10.1097/01.ASW.0000554443.14002.13.
6. Karimi K, Odhav A, Kollipara R, Fike J, et al. Acute cutaneous necrosis: A guide to early diagnosis and treatment. *J Cutan Med Surg* 2017; 21 (5): 425-37. doi. 10.177/1203475417708164.
7. Masoetsa R, A'Groof A, Kapoor M, Messenger G, et al. Calciphylaxis: Case presentation and review of the literature. *J Wound Ostomy Continence Nurs* 2018; 45 (6): 532-535 doi. 10.1097/WON.0000000000000473.
8. Nigwekar SU, Kroshinsky D, Nazarian RM, Goverman J, et al. Calciphylaxis: Risk factors, diagnosis, and treatment. *Am J Kidney Dis* 2015; 66 (1): 133-46. doi. 10.1053/j.ajkd.2015.01.034.
9. Seethapathy H, Brandenburg VM, Sinha S, El-Azhary RA, et al. Review: update on the management of calciphylaxis. *QJM-Int J Med* 2019; 112 (1): 29-34. doi. 10.1093/qjmed/hcy234.
10. Batún-Garrido JAJ, Hernández-Núñez E, Muñoz-Pérez H. Calcifilaxis en la práctica clínica: informe de un caso con insuficiencia renal crónica terminal. *Med Int Méx* 2014; 30: 721-726.
11. Yalin AS, Altiparmak MS, Trabulus S, Yalin SF, et al. Calciphylaxis: A Report of six cases and review of literature. *Ren Fail* 2012; 35 (1):163-169. doi. 10.3109/0886022X.2012.741426.
12. Weenig RH. Pathogenesis of calciphylaxis: Hans Selye to nuclear factor kappa-B. *J Am Acad Dermatol* 2008; 58: 458-71. doi. 10.1016/j.jaad.2007.12.006.
13. Birch JG. Blount disease. *J Am Acad Orthop Surg* 2013; 21 (7): 408-418. doi. 10.5435/jaaos-21-07-408.
14. Zapata-González F, Del Río-Cobaleda DY, Ruiz AC. Calcifilaxis, reporte de un caso. *Rev CES Med* 2013; 27(2):235-241.

## Dermatitis pustular subcórnea: comunicación de un caso con respuesta parcial a dapsona

### *Subcorneal pustular dermatosis: report of a case with partial response to dapsone.*

Diana Patricia Crizón-Díaz,<sup>1</sup> Camilo A Morales-Cardona<sup>2</sup>

#### Resumen

**ANTECEDENTES:** La dermatitis pustular subcórnea o enfermedad de Sneddon-Wilkinson es una dermatitis neutrofílica crónica y recurrente que afecta a mujeres de mediana edad y se caracteriza por pústulas estériles que rápidamente se transforman en placas eritemato-costrosas.

**CASO CLÍNICO:** Paciente femenina de 55 años, con una dermatitis dolorosa y pruriginosa de 20 años de evolución, que inició en el pubis y rápidamente se extendió al tórax y a los pliegues. Había recibido tratamiento con antibióticos y corticosteroides tópicos durante los últimos 15 años, sin obtener alivio. Ante la persistencia y progresiva extensión de las lesiones decidió consultar a un centro de referencia en dermatología donde se confirmó el diagnóstico de dermatitis pustular subcórnea. Se indicó tratamiento con dapsona oral, pero fue rechazado por la paciente, por lo que recibió prednisona, acitretina y metotrexato, con poca tolerancia y sin ninguna respuesta. Por último, aceptó el tratamiento con dapsona, que tomó durante 6 meses, con alivio parcial de la enfermedad. Aunque la dapsona se considera el tratamiento de elección contra la dermatitis pustular subcórnea, en este caso la respuesta fue sólo parcial.

**CONCLUSIONES:** Aunque el tratamiento de elección de la dermatitis pustular subcórnea es la dapsona, no todos los casos responden y las alternativas que existen no han demostrado ser igual de efectivas.

**PALABRAS CLAVE:** Enfermedad de Sneddon-Wilkinson; dermatitis pustular subcórnea; dapsona.

#### Abstract

**BACKGROUND:** Subcorneal pustular dermatosis, or Sneddon-Wilkinson disease, is a chronic and recurrent neutrophilic dermatosis affecting middle-aged women and it is characterized by sterile pustules that quickly become erythematous-crusting plaques.

**CLINICAL CASE:** A 55-year-old female patient, with a 20-year history of a painful and pruritic dermatosis, which began in the pubis with rapidly spreading to chest and skin folds. She had been treated with antibiotics and topical corticosteroids for the past 15 years, without any improvement. Given the persistence and progressive extension of the lesions, she decided to consult a reference center in dermatology where the diagnosis of subcorneal pustular dermatosis was confirmed. Oral dapsone treatment was indicated, but the patient refused to take it. Prednisone, acitretin and methotrexate were prescribed, with little tolerance and without any response. She finally accepted the recommended treatment with dapsone, which she took for 6 months, with partial improvement of the disease. Although dapsone is considered the drug of choice for treating subcorneal pustular dermatosis, in this case a partial response was observed.

**CONCLUSIONS:** Although treatment of choice of subcorneal pustular dermatosis is dapsone, not all the cases respond and the alternatives have not been shown to be as effective.

**KEYWORDS:** Sneddon-Wilkinson disease; Subcorneal pustular dermatosis; Dapsone.

<sup>1</sup> Residente de tercer año de Dermatología, Fundación Universitaria Sanitas, Bogotá, DC, Colombia.

<sup>2</sup> Dermatólogo, Hospital Universitario Centro Dermatológico Federico Lleras Acosta, ESE. Bogotá, DC, Colombia. Instructor asistente, Fundación Universitaria Sanitas, Bogotá, DC, Colombia.

**Recibido:** enero 2020

**Aceptado:** septiembre 2020

#### Correspondencia

Camilo A Morales Cardona  
camiderma@gmail.com

**Este artículo debe citarse como:**  
Crizón-Díaz DP, Morales-Cardona CA. Dermatitis pustular subcórnea: comunicación de un caso con respuesta parcial a dapsona. Dermatol Rev Mex. 2021; 65 (2): 252-258.  
<https://doi.org/10.24245/dermatol-revmex.v65i2.5600>

## ANTECEDENTES

La dermatosis pustular subcórnea o enfermedad de Sneddon-Wilkinson es una dermatosis inflamatoria crónica y recurrente, descrita por dermatólogos ingleses hace más de 60 años.<sup>1</sup> Aunque puede ocurrir a cualquier edad,<sup>2</sup> incluso en niños,<sup>3</sup> afecta principalmente a mujeres entre 40 y 70 años de edad.<sup>1,4</sup> Su causa se desconoce, pero se ha relacionado con la activación de los neutrófilos, como consecuencia de algún factor quimiotáctico presente en la epidermis.<sup>3,4,5</sup> Su descripción clásica insiste en la existencia de pústulas, vesículas o ampollas flácidas con aspecto característico;<sup>1</sup> sin embargo, la lesión primaria es difícil de identificar. El diagnóstico definitivo requiere la confirmación histológica<sup>1,3,4,5</sup> debido a que se trata de una enfermedad infrecuente que se confunde fácilmente con otras dermatosis inflamatorias y ampollosas.<sup>3,6</sup> Aunque el tratamiento de elección es la dapsona,<sup>1-7</sup> los efectos secundarios limitan su administración<sup>2,7,8</sup> y algunos casos son resistentes o responden sólo parcialmente.<sup>9</sup>

## CASO CLÍNICO

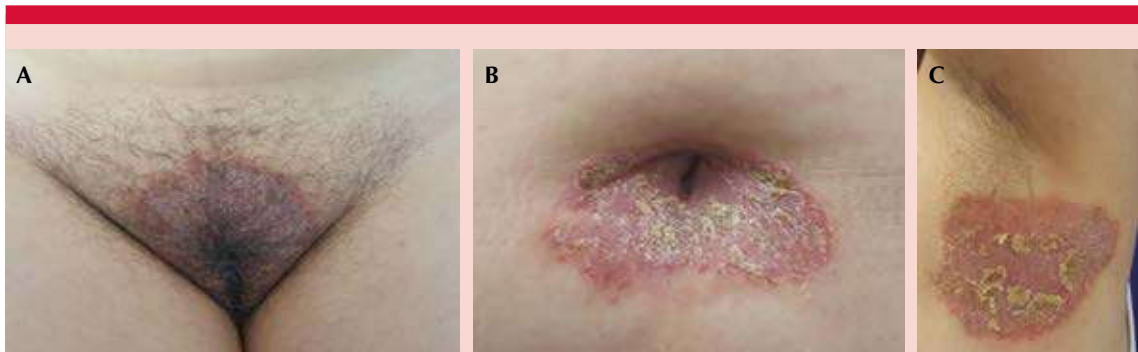Paciente femenina de 55 años, natural y procedente de Bogotá, Colombia, sin antecedentes de importancia, quien había consultado a diferentes médicos especialistas durante los últimos 20 años por padecer lesiones dolorosas y pruriginosas en el pubis (**Figura 1A**) y la región genital. Recibió tratamiento con antibióticos, antimicóticos y corticosteroides tópicos, sin mejoría.

Durante este periodo había cursado con múltiples exacerbaciones y afectación progresiva del cuero cabelludo, el cuello, la región mamaria, los glúteos, los muslos y el ombligo (**Figura 1B**). Le habían tomado cuatro biopsias de piel que reportaron diferentes diagnósticos: psoriasis, impétigo, dermatitis herpetiforme y eccema de contacto.

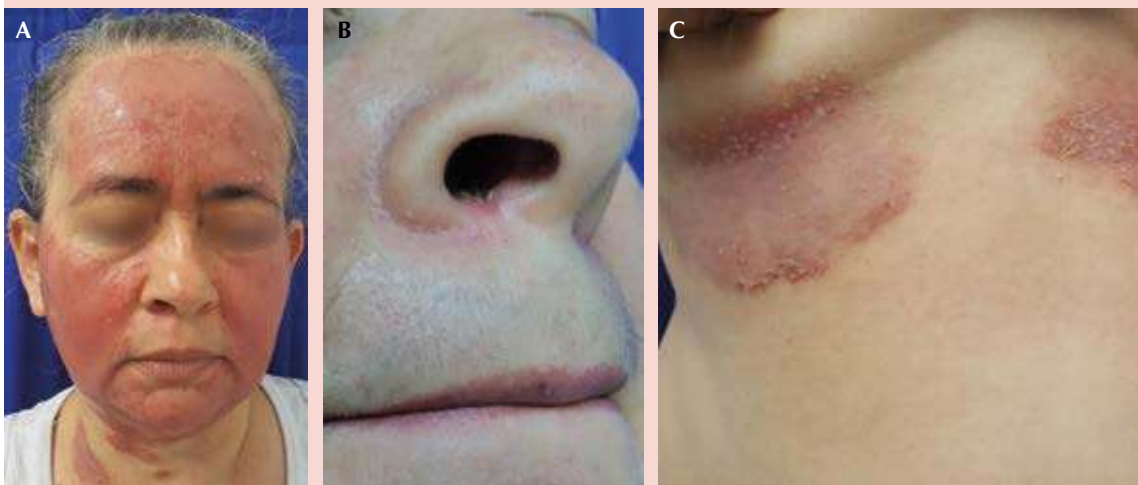En el examen físico inicial se observaron placas eritematosas circinadas de borde escamoso con pústulas puntiformes en el cuello, el tórax y la región subaxilar (**Figura 1C**). En los glúteos tenía numerosas pápulas y pústulas de base eritematosa y en el ombligo y el pubis placas eritemato-escamosas no infiltradas, una de ellas adyacente al labio mayor, con fisuras. No había signo de Nikolsky. Con impresión diagnóstica inicial de pénfigo seborreico se indicó biopsia de piel que reportó psoriasis impetiginizada y se indicó tratamiento con trimetoprim-sulfametoxazol (durante 20 días) y calcipotriol-betametasona crema (durante dos meses), sin ninguna mejoría.

Continuó con exacerbación progresiva de las lesiones cutáneas y en la consulta de control se observaron escasas pústulas de base eritematosa y placas eritemato-costrosas erosivas en la cara y el cuello (**Figura 2A**), el cuero cabelludo, la nariz (**Figura 2B**), el mentón, la región costal y submamaria (**Figura 2C**), el pubis, las ingles, las caderas y los glúteos, por lo que se decidió tomar otra biopsia de las lesiones más recientes, en la que se observó una pústula subcórnea, infiltrados de eosinófilos y algunas zonas con exocitosis de células inflamatorias y neutrófilos que se agregaban sobre el estrato córneo (**Figura 3**), con lo que finalmente se confirmó el diagnóstico de dermatosis pustular subcórnea. Se solicitaron pruebas serológicas, biometría hemática, química sanguínea y electroforesis de proteínas en suero y orina que fueron normales. Se recomendó tratamiento con dapsona oral que la paciente rechazó por temor a los efectos secundarios del medicamento. Se inició prednisona a dosis de 50 mg/día, clobetasol y calcipotriol en ungüento, sin ninguna mejoría después de dos meses. Se intentó tratamiento con acitretina y después con metotrexato, pero fueron mal tolerados. **Cuadro 1**

Ante la extensión y persistencia de la enfermedad, la paciente aceptó tomar dapsona. Se



**Figura 1.** Aspecto de las lesiones en el pubis (A), el ombligo (B) y la región subaxilar izquierda (C).



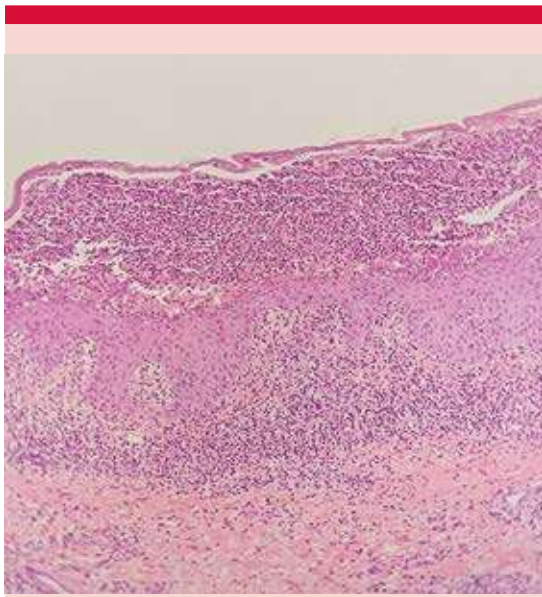
**Figura 2.** Aspecto de las lesiones faciales (A) con afectación de la mucosa nasal (B). Pústulas en los pliegues inframamarios (C).

descartó deficiencia de glucosa 6 fosfato deshidrogenasa y se inició dapsona (100 mg al día), con lo que se documentó remisión total de las lesiones faciales y parcial en el tórax y los glúteos luego de seis meses de tratamiento (Figura 4). Simultáneamente recibió prednisolona (10 mg al día) y 20 sesiones de fototerapia UVB de banda estrecha. En el último control, un año después, continuaba con exacerbaciones (Figura 5) rela-

cionadas con episodios de estrés. Se remitió a su aseguradora de salud para inicio de terapia biológica con infliximab.

## DISCUSIÓN

La dermatosis pustular subcórnea forma parte de las dermatosis neutrofílicas;<sup>7</sup> sin embargo, aún no se conoce cuál es el factor que desencadena



**Figura 3.** Pústula subcórnea con neutrófilos en su interior. HE 10x.

la migración aberrante de los neutrófilos hasta la epidermis.<sup>3-6</sup> Los factores quimiotácticos encontrados en las pústulas de los pacientes con dermatitis pustular subcórnea, como factor de necrosis tumoral (TNF- $\alpha$ ), interleucina 6 (IL-6), IL-8, IL-10, leucotrieno B4, fragmentos del complemento (C5a) e inmunoglobulina A (IgA)<sup>4-6,8,10</sup> sugieren una alteración en la respuesta inmunitaria. Asimismo, se ha reportado incremento en las concentraciones de TNF- $\alpha$ , tanto en el contenido de las lesiones como en el suero de pacientes con dermatitis pustular subcórnea.<sup>11</sup>

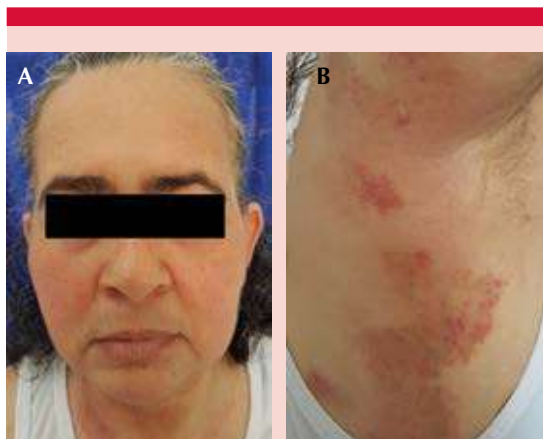Por lo general, afecta a mujeres (relación 4:1) de mediana edad,<sup>1,4-7</sup> pero se desconoce su incidencia real por tratarse de una enfermedad rara y subdiagnosticada<sup>4,12,13</sup> que puede ser indistinguible clínica e histológicamente de otras dermatosis.<sup>3,14,15</sup> En el Hospital Universitario Centro Dermatológico Federico Lleras Acosta, un centro de referencia en Colombia, se diagnosticaron sólo 6 casos de dermatitis pustular subcórnea, incluida esta paciente, durante los últimos 10 años.

La manifestación clínica clásica es una erupción vésico-pustulosa crónica y recurrente, poco pruriginosa, que afecta siempre las mismas zonas con predominio del tronco y los pliegues cutáneos. Sneddon y Wilkinson describieron una lesión primaria que inicia como pústula, progresa a vesícula turbia con el patrón de mitad fluido turbio y mitad fluido claro,<sup>1,6,12</sup> conocida en la bibliografía como pústula hipopión (nivel de pus sobre el que flota un líquido claro por efecto de la gravedad) y luego forma placas eritemato-descamativas anulares o circinadas<sup>1</sup> con extensión centrífuga.<sup>4</sup> Estos cambios ocurren tan rápidamente (24 a 48 horas)<sup>2,4,7</sup> que la lesión primaria no siempre es evidente en el examen físico, como ocurrió en esta paciente. Las placas afectan típicamente las axilas, los pliegues inframamarios, las ingles y el abdomen,<sup>2,6,7,16</sup> pero después se generalizan sin afectar sólo las zonas acrales (las palmas y las plantas), la cara y las mucosas.<sup>4,6,7</sup> Cuando las lesiones involucionan tienden a dejar hiperpigmentación residual.

**Figura 4B**

**Cuadro 1.** Efectos secundarios durante el tratamiento inicial

Tratamiento	Dosis	Tiempo de tratamiento	Efectos secundarios
Acitretina	25 mg al día	8 semanas	Hipercolesterolemia Disgeusia Disminución de la agudeza visual
Metotrexato	7.5 mg a la semana	4 semanas	Dolor abdominal Alopecia Vértigo



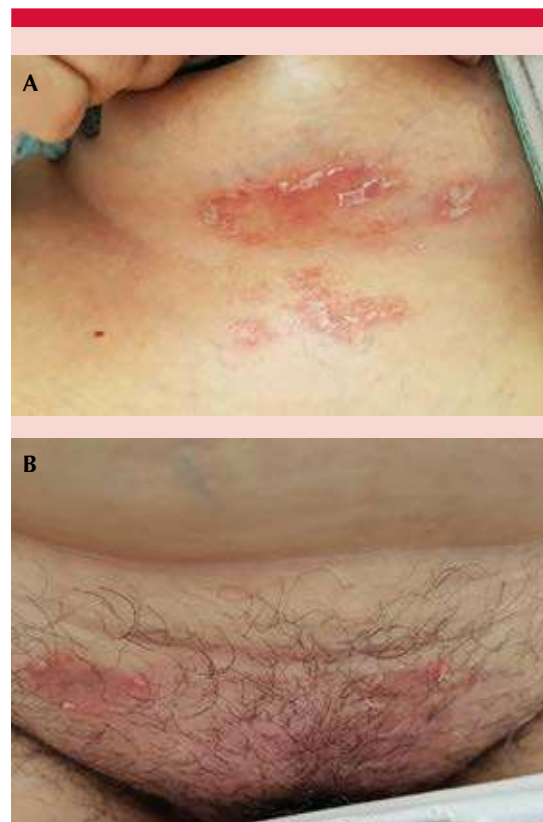
**Figura 4.** Alivio total en la región facial (A) y parcial en el tronco (B) después de seis meses de tratamiento con dapsona.

En este caso, la dificultad para confirmar el diagnóstico coincidió con la progresión de la enfermedad, lo que podría relacionarse con la ansiedad que generó en la paciente la toma de nuevas biopsias y la falta de respuesta al tratamiento. El hallazgo de lesiones en la cara –así como en la mucosa nasal y genital– es anecdótico, con muy pocos casos descritos previamente en la bibliografía.<sup>14,17</sup> Asimismo, el inicio de la dermatosis en los genitales, con posterior extensión al cuero cabelludo, los pliegues y el ombligo, además del aspecto de algunas de las placas (**Figura 1**) sugería los diagnósticos de psoriasis y pénfigo, dos enfermedades que históricamente se han confundido con la dermatosis pustular subcórnea,<sup>10</sup> tanto así que algunos autores consideran a esta última una variante de psoriasis pustulosa.<sup>15,18</sup>

La dinámica manifestación clínica de la dermatosis pustular subcórnea permite sospechar el diagnóstico sólo en algunos casos, por tanto, se requiere la confirmación histológica.<sup>1,3,10,12</sup> El hallazgo principal es la pústula subcórnea,<sup>2</sup> en la que se observan infiltrados de neutrófilos

con eosinófilos ocasionales.<sup>4,6</sup> En los infiltrados perivasculares predominan los neutrófilos<sup>1</sup> y con frecuencia hay exocitosis.<sup>4</sup> Las pústulas se ubican entre el estrato córneo y una epidermis relativamente sana, sin espongirosis.<sup>4,7</sup> Puede haber acantólisis cuando se trata de lesiones antiguas.<sup>4,6,7,14</sup> En el caso que se comunica se estudiaron varias biopsias, aunque sólo la última incluyó pústulas que la paciente refirió como de aparición reciente (**Figura 2C**), lo que facilitó la correlación clínico-patológica.

Al tener en cuenta la conocida asociación entre dermatosis pustular subcórnea y enfermedades sistémicas potencialmente graves (**Cuadro 2**),



**Figura 5.** Nueva exacerbación en el pliegue submamario izquierdo (A) y el pubis (B) tres meses después de suspender el tratamiento con dapsona.

**Cuadro 2.** Principales asociaciones con dermatosis pustular subcórnea

Enfermedades del tejido conectivo	Artritis reumatoide, lupus eritematoso sistémico, síndrome de Sjögren
Endocrinopatías	Hipotiroidismo, hipertiroidismo, síndrome SAPHO
Neoplasias	Timoma, carcinoma epidermoide de pulmón, apudoma, linfomas, leucemia linfocítica crónica, leucemia mieloide crónica, mieloma múltiple
Medicamentos	Sorafenid, adalimumab, gefitinib, paclitaxel, isoniacida, cefazolina, amoxicilina, quinidina
Infecciones	<i>Mycoplasma pneumoniae</i> , coccidioidomicosis pulmonar
Otras	Gammapatía monoclonal IgA, anemia aplásica, crioglobulinemia IgG, esclerosis múltiple, enfermedad inflamatoria intestinal

como las paraproteinemias y el mieloma múltiple,<sup>2,3,4,16</sup> se recomienda realizar estudios complementarios en todos los pacientes con dermatosis pustular subcórnea.<sup>12,17</sup> En este caso, la paciente fue valorada por medicina interna y reumatología y todas las pruebas de laboratorio, incluida la electroforesis de proteínas, fueron negativas. También se interrogaron y descartaron asociaciones medicamentosas e infecciosas. El único factor persistente y relacionado con las exacerbaciones fue el estrés, antecedente descrito en otra paciente con dermatosis pustular subcórnea.<sup>19</sup>

Los principales diagnósticos diferenciales son, además de la psoriasis pustulosa, el pénfigo por IgA (del que es clínica e histológicamente indistinguible), el pénfigo foliáceo, la dermatitis herpetiforme, el impétigo ampolloso, la pustulosis amicrobiana de los pliegues, la pustulosis exantemática aguda generalizada, el eritema necrolítico migratorio y el intertrigo candidiásico.<sup>2,4,6,7,12</sup>

El tratamiento de primera línea, desde que la enfermedad fue descrita,<sup>1</sup> es la dapsona a dosis entre 50 y 200 mg/día,<sup>2,6,19</sup> con lo que se logra el alivio de las lesiones después de 4 semanas,<sup>6</sup> con recaídas frecuentes que pueden prevenirse con una terapia de mantenimiento a dosis inferiores a las terapéuticas.<sup>4</sup> En este caso se documentó respuesta parcial a la dapsona,

pues aunque algunas lesiones desaparecieron (**Figura 4A**), otras involucionaron sólo parcialmente (**Figura 4B**) después de seis meses de tratamiento. Cuando la respuesta es insuficiente o existe alguna contraindicación para la administración de dapsona, se recomiendan los corticosteroides tópicos<sup>4,6</sup> y orales<sup>2,6,9,14,17</sup> con resultados variables, pero en este caso tampoco fueron efectivos. También se han prescrito metotrexato<sup>4,19</sup> y retinoides orales, como acitretina y etretinato,<sup>4,6,16</sup> con reportes de éxito terapéutico similares a los de la dapsona, acción más rápida y mejor tolerabilidad;<sup>4</sup> sin embargo, en este caso los efectos secundarios limitaron su continuidad (**Cuadro 1**). Otras alternativas que se han descrito en la bibliografía son: PUVA,<sup>2,4-7,16</sup> UVB de banda estrecha,<sup>2,6,16</sup> ciclosporina,<sup>6</sup> vitamina E,<sup>4</sup> colchicina,<sup>2,6,7</sup> hidroxicloquinina,<sup>6</sup> sulfapiridina,<sup>1,2,6,7</sup> cloranfenicol,<sup>4</sup> tetraciclinas,<sup>2,4,6</sup> estrógenos<sup>4</sup> y niacina.<sup>4</sup> En casos resistentes, la terapia biológica con etanercept e infliximab puede ser la mejor opción para controlar rápidamente la enfermedad,<sup>4,7,8,20</sup> con efectividad similar a la descrita en otras enfermedades inflamatorias;<sup>20</sup> sin embargo, el acceso a este tipo de tratamientos aún es limitado en nuestro medio.

## CONCLUSIONES

La dermatosis pustular subcórnea es una enfermedad infrecuente, de causa desconocida



y con manifestaciones clínicas variables que pueden confundirse con las de otras dermatosis inflamatorias más comunes, como la psoriasis y el pénfigo. Una vez confirmado el diagnóstico deben descartarse diferentes enfermedades sistémicas por medio de la exploración con pruebas de laboratorio y la interacción con otras especialidades. Aunque el tratamiento de elección es la dapsona, no todos los casos responden y las alternativas que existen no han demostrado ser igual de efectivas.

## REFERENCIAS

1. Sneddon IB, Wilkinson DS. Subcorneal pustular dermatosis. *Br J Dermatol* 1956; 68: 385-94.
2. Reed J, Wilkinson J. Subcorneal pustular dermatosis. *Clin Dermatol* 2000; 18: 301-13.
3. Jardim MML, Diniz TACB, Cunha TAC, Valente NYS. Subcorneal pustular dermatosis in the pediatric age. *An Bras Dermatol* 2018; 93: 116-8. doi. 10.1590/abd1806-4841.20186576.
4. Watts PJ, Khachemoune A. Subcorneal pustular dermatosis: A review of 30 years of progress. *Am J Clin Dermatol* 2016; 17: 653-71. doi. 10.1007/s40257-016-0202-8.
5. Tagami H, Iwatsuki K, Iwase Y, Yamada M. Subcorneal pustular dermatosis with vesiculo-bullous eruption. Demonstration of subcorneal IgA deposits and a leukocyte chemotactic factor. *Br J Dermatol* 1983; 109: 581-7. doi. 10.1111/j.1365-2133.1983.tb07683.x.
6. Cheng S, Edmonds E, Ben-Gashir M, Yu RC. Subcorneal pustular dermatosis: 50 years on. *Clin Exp Dermatol* 2008; 33: 229-33. doi. 10.1111/j.1365-2230.2008.02706.x.
7. Naik H, Cowen E. Autoinflammatory pustular neutrophilic diseases. *Dermatol Clin* 2013; 31: 405-25. doi. 10.1016/j.det.2013.04.001.
8. Bonifati C, Trento E, Cordiali Fei P, Muscardin L, et al. Early but not lasting improvement of recalcitrant subcorneal pustular dermatosis (Sneddon-Wilkinson disease) after infliximab therapy: relationships with variations in cytokine levels in suction blister fluids. *Clin Exp Dermatol* 2005; 30: 662-5. doi. 10.1111/j.1365-2230.2005.01902.x.
9. Laifaoui, JIA, Guillen E, Worret WI, Ring J. A case of subcorneal pustular dermatosis (Sneddon-Wilkinson-disease) not responding to dapsona: therapeutic alternatives. *Acta Dermatoven APA* 2003; 12: 109-11.
10. Abreu-Velez AM, Smith JG Jr, Howard MS. Subcorneal pustular dermatosis an immunohisto-pathological perspective. *Int J Clin Exp Pathol* 2011; 4: 526-9.
11. Grob JJ, Mege JL, Capo C, Jancovicci E, et al. Role of tumor necrosis factor-alpha in Sneddon-Wilkinson subcorneal pustular dermatosis. A model of neutrophil priming in vivo. *J Am Acad Dermatol* 1991; 25: 944-7. doi. 10.1016/0190-9622(91)70290-i.
12. Gómez-Ornelas E, Toussaint-Caire S, Arenas R. Dermatitis pustulosa subcórnea (enfermedad de Sneddon-Wilkinson). Una revisión. *DCMQ* 2017; 15.
13. Mayba J, Hawkins CN. First presentation of Sneddon-Wilkinson disease with unexpected immunoglobulin A gammopathy: A case report and review of the literature. *SAGE Open Med Case Rep* 2019; 7: 1-4. doi. 10.1177/2050313X19826432.
14. Hashimoto T, Teye K, Ishii N. Clinical and immunological studies of 49 cases of various types of intercellular IgA dermatosis and 13 cases of classical subcorneal pustular dermatosis examined at Kurume University. *Br J Dermatol* 2017; 176: 168-75. doi. 10.1111/bjd.14780.
15. Sánchez NP, Perry HO, Muller SA, Winkelmann RK. Subcorneal pustular dermatosis and pustular psoriasis: a clinicopathologic correlation. *Arch Dermatol* 1983; 119: 715-21.
16. Hensley CD, Caughman SW. Neutrophilic dermatoses associated with hematologic disorders. *Clin Dermatol* 2000; 18: 355-67. doi. 10.1016/s0738-081x(99)00127-3.
17. Lotery HE, Eedy DJ, McCusker G. Subcorneal pustular dermatosis involving the face. *J Eur Acad Dermatol Venereol* 1999; 12: 230-33. [https://doi.org/10.1016/S0926-9959\(99\)00026-4](https://doi.org/10.1016/S0926-9959(99)00026-4).
18. Chimenti S, Ackerman AB. Is subcorneal pustular dermatosis of Sneddon and Wilkinson an entity sui generis? *Am J Dermatopathol* 1981; 3: 363-76. doi. 10.1097/00000372-198100340-00007.
19. Fonseca J, Reynoso C, Rodríguez N. Dermatitis pustulosa subcorneal o enfermedad de Sneddon-Wilkinson. *Dermatol Rev Mex* 2015; 59: 321-4.
20. Kretschmer L, Maul JT, Hofer T, Navarini AA. Interruption of Sneddon-Wilkinson subcorneal postulation with infliximab. *Case Rep Dermatol* 2017: 140-4. doi. 10.1159/000468917.

Sección realizada por residentes de Dermatología, pasantes y diplomados en Micología.

<https://doi.org/10.24245/dermatolrevmex.v65i2.5602>

**Scarano A, Sbarbati A, Amore R, Iorio EL, et al. The role of hyaluronic acid and amino acid against the aging of the human skin: A clinical and histological study (*El papel del ácido hialurónico y el aminoácido contra el envejecimiento de la piel humana: un estudio clínico e histológico*). J Cosmet Dermatol 2020. <https://doi.org/10.1111/jocd.13811>.**

**Introducción:** la piel humana, junto con su innegable función protectora, realiza la delicada tarea de mediar los intercambios metabólicos y de información entre el cuerpo y el entorno que la rodea. Debido a una serie de factores exógenos (radiación ultravioleta) o endógenos (enfermedades endocrino-metabólicas) y ayudado por el flujo inexorable del tiempo, puede sufrir una secuencia de alteraciones funcionales o problemas estructurales que podrían perjudicar su integridad de forma más o menos grave. Esto conduce a discromía, deshidratación, pérdida de elasticidad y a alteraciones microvasculares. La prevención y el tratamiento de las imperfecciones cutáneas resultantes, en primer lugar, las arrugas, el enfoque de la "bioestimulación cutánea" se ha propuesto desde hace algún tiempo mediante procedimientos cosméticos, basados en una técnica de inyección, con el objetivo principal de regenerar la estructura y funciones normales de la piel mediante una acción dirigida sobre los fibroblastos que la componen, es decir, sobre la matriz extracelular circundante. En el campo de la medicina estética, un dato importante es que los fragmentos de ácido hialurónico de entre 20 y 30 monómeros activan los fibroblastos al unirse a los receptores

CD44 y, por tanto, la producción de colágeno reticular tipo III.

**Objetivo:** evaluar desde el punto de vista clínico e histológico el efecto de los fragmentos de ácido hialurónico y aminoácidos de bajo peso molecular (HAAM) en el rejuvenecimiento de la piel de la cara tratada con microinyecciones intradérmicas.

**Materiales y métodos:** se estudiaron 20 mujeres con edad media de 45 años, intervalo de 35 a 64 años, 8 de ellas en la menopausia y 12 en edad fértil. Todos los pacientes tenían ritidosis generalizada, escasa hidratación cutánea y disminución de la producción de sebo. Los criterios de exclusión fueron cambios en la dieta, embarazo, fumador fuerte (20 cigarrillos por día), antecedente de dermatitis alérgica o irritante de las manos por contacto, enfermedades sistémicas y enfermedades psiquiátricas. Los pacientes se sometieron a medición de pH, sebometría e hidrometría, fotografía y ecografía en las regiones de glabella, canto, malar-mejilla, mentón y cuello. La hidratación se expresó en g/m<sup>2</sup>/h mientras que el sebo se expresó en µg/cm<sup>2</sup>/min. En este estudio se utilizaron fragmentos de ácido hialurónico de bajo peso molecular, se le añadió una solución acuosa tamponada compuesta por: hialuronato de sodio con L-lisina, L-prolina, L-alanina, glicina, L-tampón de serina, L-cisteína, L-leucina, L-valina y L-isoleucina en una solución con bicarbonato de sodio. Los pacientes fueron tratados con los productos HAAM mediante técnica de mesoterapia, según un protocolo de 8 semanas proporcionando un

tratamiento semanal con el uso de jeringas de 2.5 cc y agujas de 13 mm 30G. La solución se inyectó en la capa profunda de la dermis con una cantidad adecuada de al menos 0.2/0.3 mL en los puntos cutáneos donde había hipotonía. Se utilizó una jeringa de 2.5 mL para una mejor dosificación y una aguja meso 30 G x 6 mm, una sesión cada 15 días por 4 veces. Los exámenes de ultrasonido se realizaron en modo B en el que se tomaron imágenes 2D de orientación longitudinal o transversal. Se utilizó ultrasonido en frecuencias de 5 a 13 MHz para la visualización de la epidermis, la dermis y las estructuras subcutáneas. Antes y después de tres meses del procedimiento terapéutico, cada paciente se sometió a biopsia por punción de 2 mm de diámetro. Se recuperaron 40 biopsias, 20 antes del tratamiento y 20 después del tratamiento. Las muestras se tiñeron con hematoxilina y eosina para una consideración general y para la evaluación histomorfológica se utilizaron el tricrómico de Masson y Van Gieson. Se evaluaron cuatro campos de 2000 µm de diámetro a 4000 µm de longitud para cada muestra. Se midió la reacción inmunohistoquímica al factor de crecimiento epidérmico (EGF). Se documentó: espesor epitelial excluyendo el estrato córneo/células positivas para el factor de crecimiento epidérmico (EGF)/evaluación cualitativa del colágeno tipo III y fibras elásticas con histología teñida múltiple/evaluación cualitativa. Se consideró una reacción positiva al anticuerpo EGF cuando apareció el color marrón en el área membranosa citoplasmática de la célula. Se evaluó el grosor de la dermis en la glabella, el canto, la mejilla malar, el mentón, las regiones del cuello y el ángulo mandibular.

**Resultados:** el tratamiento con los dispositivos médicos inyectables de la HAAM se asoció con una evidente reducción de las arrugas periorbitarias y frontales, mejoría de la textura de la piel, aumento del brillo y turgencia de la piel y también del volumen. El examen ecográfico

mostró mejoría del grosor de la dermis en las regiones glabella, cantal, malar-mejilla, mentón, cuello y ángulo de la región mandibular con mejoría media del 27.3% en comparación con las mediciones obtenidas al inicio del estudio en el primer mes; esta mejoría fue estadísticamente significativa. Los valores de pH-metría, sebometría e hidratación en comparación con los valores basales resultaron mejorados. Las biopsias antes del tratamiento mostraron pérdida de los haces de colágeno, alteración de la microcirculación antes del tratamiento y pocos fibroblastos. No se observaron células inflamatorias patológicas en el epitelio o la epidermis. Después del tratamiento, la epidermis se mostró bien estructurada y con mayor grosor. Se observó una evidente actividad replicativa de la epidermis con positividad para la reacción inmunohistoquímica al factor de crecimiento epidérmico (EGF). Los fibroblastos fueron inmunohistoquímicamente positivos en los núcleos de la capa basal de la epidermis y en algunas células de la dermis. Las fibras de colágeno aparecieron reorganizadas y la microcirculación estaban presentes. Hubo aumento de la fibra de colágeno en la epidermis y el grosor epidérmico sin existencia patológica de células inflamatorias.

**Conclusiones:** la evaluación clínica e histológica mostró que la infiltración subcutánea de HAAM tiene un efecto significativo en la dermis y los aspectos clínicos del rostro.

*Karina Elizabeth Bravo-Cañar*

**Flamm A, Alcocer V, Kazlouskaya V, Kwon E, et al. Histopathologic features distinguishing secondary syphilis from its mimickers (Características histopatológicas que distinguen a la sífilis secundaria de sus imitadores). J Am Acad Dermatol 2020; 82 (1): 156-160. doi. 10.1016/j.jaad.2019.07.011.**

**Introducción:** la sífilis es el gran imitador en la clínica y en la histopatología. El edema endotelial,

la inflamación intersticial, la acantosis irregular, las crestas epidérmicas alargadas, el patrón liquenoide y la existencia de células plasmáticas son las características más comunes de la sífilis secundaria, pero no está claro con qué fiabilidad pueden utilizarse estas características para diferenciarla de otras dermatosis inflamatorias, como la pitiriasis liquenoide, pitiriasis rosada y micosis fungoide. La pitiriasis liquenoide tiene algunas características que se superponen con la sífilis secundaria (dermatitis de interfase y la existencia de neutrófilos en el estrato córneo). La pitiriasis rosada en el tronco tiende a tener menos características histopatológicas de diagnóstico en comparación con las lesiones sífilíticas en otros sitios, lo que podría confundir el diagnóstico. La atipia linfocítica también puede observarse en la sífilis y en la micosis fungoide.

**Objetivo:** determinar las características histopatológicas que distinguen la sífilis secundaria de la pitiriasis liquenoide, la pitiriasis rosada y la micosis fungoide temprana.

**Métodos:** estudio multicéntrico, retrospectivo. Todos los casos de sífilis se confirmaron previamente con estudios inmunohistoquímicos o serológicos. Los casos de pitiriasis liquenoide y pitiriasis rosada debían tener un diagnóstico final compatible con pitiriasis liquenoide, pitiriasis rosada o micosis fungoide, o uno de estos diagnósticos tenía que ser fuertemente favorecido en la sección de comentarios, para que dos autores tuvieran que estar de acuerdo en que podría incluirse el caso dados los hallazgos histológicos y cualquier historia clínica proporcionada. Se calcularon las razones de especificidad, sensibilidad y probabilidad (LR). Un LR positivo  $> 1$  indicó asociación de la característica con la sífilis. Un LR positivo  $> 10$  indicó que la característica tenía una asociación fuerte, 5-10 asociación moderada y  $< 5$  asociación débil. La ausencia de la característica o un LR negativo de  $< 0.1$  fue un fuerte indicio del diagnóstico de sífilis.

**Resultados:** se incluyeron en el estudio 100 casos de sífilis, 110 casos de pitiriasis liquenoide, 72 casos de pitiriasis rosada y 101 de micosis fungoide temprana. Las características secundarias de la sífilis se observaron estadísticamente con menos frecuencia en otras afecciones. La sífilis y la pitiriasis liquenoide fueron las más difíciles de distinguir y no hubo una característica única fuertemente asociada con la sífilis. La inflamación intersticial y las crestas epidérmicas alargadas, estrechas o puntiagudas se observaron tres veces más a menudo en la sífilis que en la pitiriasis liquenoide, aunque las células plasmáticas se consideran históricamente una característica importante de la sífilis, a menudo se encuentran en pitiriasis liquenoide, aunque en menor número. Es de destacar que casi el 30% de los casos de sífilis carecían de células plasmáticas y también podían carecer de inflamación endotelial. Aunque la pitiriasis rosada y la sífilis son similares clínicamente, hubo diferencias histológicas. Las características más útiles fueron los neutrófilos en el estrato córneo, las células plasmáticas, interfaz vacuolar con linfocitos y que éstos tuvieran citoplasma amplio. La verdadera interfase vacuolar fue poco frecuente en pitiriasis rosada, algunos casos tenían linfocitosis en las áreas de espongiosis cerca de la unión dermoepidérmica que imitaba un proceso de interfase. Aunque todas las características estudiadas se observaron en algunos casos de micosis fungoide, la existencia de células plasmáticas y linfocitos con citoplasma amplio fueron características que se observaron principalmente en la sífilis.

**Conclusiones:** los rasgos histopatológicos característicos de la sífilis pueden observarse en pitiriasis liquenoide, pitiriasis rosada y micosis fungoide temprana. Distinguir la sífilis de la pitiriasis liquenoide puede ser difícil histológicamente y se requiere un alto índice de sospecha. El alargamiento de las crestas epidérmicas y la inflamación intersticial favorecen la sífilis, las

células plasmáticas (históricamente consideradas una característica significativa de la sífilis) se encuentran a menudo en pitiriasis liquenoide. La dermatitis de la interfaz vacuolar con un linfocito en cada vacuola se considera característica de pitiriasis liquenoide, pero esta característica parece ser más común en la sífilis.

*Karina Elizabeth Bravo-Cañar*

**Serra E, Campo C, Novák Z, Majorek-Olechowska B, et al. Efficacy and safety of bilastine in reducing pruritus in patients with chronic spontaneous urticaria and other skin diseases: an exploratory study (Eficacia y seguridad de la bilastina para reducir el prurito en pacientes con urticaria crónica espontánea y otras enfermedades de la piel: un estudio exploratorio). J Dermatolog Treat 2020; 31 (3): 270-278. doi: 10.1080/09546634.2019.1590522.**

**Introducción:** el prurito es un síntoma común asociado con una variedad de enfermedades de la piel, que incluyen urticaria, dermatitis atópica, eccema. Puede tener un efecto significativo en la calidad de vida (CdV) y el bienestar psicosocial de los pacientes con enfermedades de la piel. La urticaria es provocada por mastocitos; se caracteriza por la aparición de ronchas, angioedema o ambos. La urticaria crónica se clasifica ampliamente en dos subtipos: urticaria crónica espontánea (UCE) y urticaria inducible. La urticaria crónica espontánea se define como la aparición espontánea de ronchas, angioedema o ambos durante seis o más semanas por causas conocidas o desconocidas, se recomiendan antihistamínicos H1 de segunda generación para el tratamiento de primera línea de la urticaria. La bilastina es un antihistamínico H1 potente y específico para el tratamiento sintomático contra la urticaria crónica espontánea. El tratamiento con bilastina 20 mg durante 28 días redujo significativamente los síntomas de prurito y habones y mejoró la calidad de vida del paciente,

también redujo significativamente las respuestas de ronchas y brotes inducidas por histamina en voluntarios sanos, con acción más rápida que cetirizina 10 mg, desloratadina 5 mg y rupatadina 10 mg, y superioridad sobre desloratadina y rupatadina para inhibir las respuestas de ronchas y brotes y la sensación de picazón. La excelente eficacia y el perfil de seguridad de la bilastina la convierten en el antihistamínico H1 ideal para aumentar cuatro veces la dosis diaria en la urticaria difícil de tratar.

**Objetivo:** evaluar la eficacia de la bilastina en el alivio del prurito en pacientes con urticaria crónica espontánea u otras enfermedades cutáneas pruriginosas.

**Métodos:** estudio multicéntrico, abierto, fase IV, realizado en 10 centros europeos en España (2), Hungría (3) y Polonia (5). Fueron pacientes de entre 18 y 74 años diagnosticados de urticaria crónica espontánea, eccema-dermatitis, prurigo o prurito cutáneo, que no habían respondido al placebo durante un periodo de 7 a 14 días y con al menos 4 puntos para suma de la puntuación del prurito durante los últimos 3 días del periodo. Además, los pacientes diagnosticados con urticaria crónica espontánea debían tener 16 o más puntos en la puntuación de actividad de urticaria semanal. Se puntuó en una escala de 0 (ausente) a 3 (intenso) y fue la suma de las puntuaciones diarias de ronchas y prurito (3). El valor máximo de urticaria crónica espontánea fue 6; el valor máximo de UAS7 fue 42. Los pacientes incluidos fueron diagnosticados con eccema agudo, crónico, numular, dishidrotico, o dermatitis de contacto, atópica o de autosensibilización, o liquen simple crónico. El prurigo se diagnosticó como enfermedad aguda, subaguda o crónica y el prurito cutáneo como enfermedad sistémica o localizada.

**Resultados:** se incluyeron en el estudio 115 pacientes con el diagnóstico de urticaria crónica

espontánea (n = 34), eccema-dermatitis (n = 30), prurigo (n = 25) o prurito cutáneo (n = 26). El grupo de eccema-dermatitis comprendía 19 pacientes diagnosticados con dermatitis atópica, 7 con dermatitis de contacto y 4 con eccema crónico. En el grupo de prurigo, 24 pacientes fueron diagnosticados con prurigo crónico y uno con prurigo subagudo, y en el grupo de prurito cutáneo, 24 pacientes fueron diagnosticados con prurito cutáneo sistémico y 2 con prurito cutáneo localizado. El cambio medio en la puntuación de gravedad del prurito semanal desde el inicio hasta la semana 8 se redujo con bilastina en general y por grupo de enfermedad; en general, fueron de 71.2%. Los que no respondieron con dosis elevadas (n = 31) habían mejorado las puntuaciones semanales de gravedad del prurito desde el inicio hasta la semana 8; las reducciones absolutas fueron de 49%. Bilastina mejoró el índice de calidad de vida en las semanas 4 y 8 en todos los grupos de enfermedades y la puntuación de actividad de urticaria a los 7 días en pacientes con urticaria crónica espontánea. La bilastina fue bien tolerada.

**Conclusiones:** bilastina curó el prurito asociado con urticaria y otras enfermedades de la piel, con muy buen perfil de seguridad.

*Karina Elizabeth Bravo Cañar*

**Rivetti N, Barruscotti S. Management of telogen effluvium during the COVID-19 emergency: psychological implications (Manejo del efluvio telógeno durante la emergencia por COVID-19: implicaciones psicológicas). Dermatol Ther 2020; e13648. doi. 10.1111/dth.13648.**

**Antecedentes:** el efluvio telógeno es una forma común de pérdida de pelo. Se distingue por caída difusa que puede ser aguda, definida con una duración de 6 meses o menos y crónica cuando excede este lapso. Los factores precipitantes son eventos estresantes, cirugías mayores, deficiencias nutricionales, enfermedades sistémicas y

algunos fármacos. La caída de pelo comienza, en promedio, 3 meses después de estos desencadenantes. Representa un problema severo para los pacientes por la apariencia cosmética y el efecto psicológico que genera. La actual emergencia sanitaria por la enfermedad COVID-19 ha ameritado que las personas permanezcan en aislamiento social, lo que es un factor que puede exacerbar condiciones psicológicas, como la ansiedad, la irritabilidad y el agotamiento emocional. Algunos pacientes que tenían el diagnóstico de efluvio telógeno percibieron exacerbación del padecimiento.

**Material y métodos:** se realizaron 14 consultas virtuales (tele dermatología). Cada paciente tuvo una consulta personal en tiempo real en la que se evaluaron la escala de estrés (1 al 10) y se realizó una prueba de lavado modificada en la que los pacientes notificaban los resultados por correo electrónico a los médicos, se consideró positiva con 100 pelos cada 5 días.

**Resultados:** los pacientes reportaron alto nivel de estrés (8.2) y mayor preocupación por caída del pelo que en las consultas previas. Catorce pacientes (56%) tuvieron prueba de lavado modificada negativa, por lo que la exacerbación de efluvio telógeno se descartó y se indicó continuar con el tratamiento previamente establecido; 5 pacientes (20%) suspendieron el tratamiento en los 3 meses previos, su prueba de lavado modificada fue positiva y se indicó reiniciar terapia; 4 pacientes (16%) tuvieron prueba de lavado positiva y requirieron ajustes de tratamiento; 2 pacientes (8%) no realizaron la prueba de lavado y se encontraban muy preocupados, por lo que se agregó terapia psicológica.

**Limitaciones:** imposibilidad para realizar tricoscopia y prueba de tracción a los pacientes.

**Conclusiones:** se sabe que el estrés psicológico repercute en algunas afecciones dermatológicas,

por ello, la tricopsicodermatología comienza a tomar más importancia para el abordaje integral de nuestros pacientes. En el caso del pelo se conoce el eje cerebro-folículo piloso en el que un factor estresante puede alterar la liberación de neuropéptidos, neurotransmisores y hormonas, repercutiendo en la transición del pelo de fase anágena a telógena. En la situación actual de la pandemia es importante seguir con las consultas y tratamientos, que las medidas sanitarias permitan, de los padecimientos dermatológicos de los pacientes.

*Selina Marioni*

**Yang-Chih Lin, Pei-Lun Sun, Pa-Fan Hsiao, Fang-Ju Sun, et al. Methods for diagnosing onychomycosis: A comparative study of 459 cases (Métodos diagnósticos de onicomicosis: Un estudio comparativo de 459 casos). Dermatologica Sinica 2019; 37 (2): 63-66.**

**Antecedentes:** la onicomicosis es una infección frecuente de las uñas, la manifestación clínica es similar a la de otros trastornos no infecciosos, como la psoriasis y el liquen plano. El diagnóstico correcto es fundamental para evitar la administración innecesaria de terapias antifúngicas. Hay tres pruebas diagnósticas que se usan en la práctica clínica: el examen directo de hidróxido de potasio (KOH), el estudio histológico de la placa ungueal y el cultivo.

**Objetivo:** comparar la exactitud y viabilidad entre estas tres pruebas en el diagnóstico de onicomicosis.

**Materiales y métodos:** se revisó retrospectivamente a pacientes con diagnóstico de onicomicosis que obtuvieron resultado positivo en cualquiera de las tres pruebas desde junio de 2005 a junio de 2015. Se recopilaron y analizaron la edad, el sexo y los resultados de los métodos de diagnóstico. Para el examen directo

se raspó la superficie y los restos de queratina subungueal y se colocó KOH al 20%. Para el examen histológico se tomó el borde libre de la placa justo distal a su unión al lecho ungueal y se tiñó con ácido periódico de Schiff. La queratina y los restos del legrado subungueal se cultivaron en agar dextrosa Sabouraud con cloranfenicol y cicloheximida durante 4 semanas.

**Resultados:** se analizaron 459 pacientes, 87.6% de las muestras se tomaron de las uñas de los pies y el restante 12.4% de las uñas de las manos. El 27.7% tuvieron las 3 pruebas positivas, 47% dos pruebas positivas y el 25.3% sólo una prueba positiva. Las tasas positivas fueron significativamente diferentes entre el estudio histopatológico (93%, 427/459), el examen de KOH (67.3%, 309/459) y el cultivo de hongos (42.1%, 193/459) ( $p < 0.05$ ). El hongo más común visto en el crecimiento del cultivo fueron los dermatofitos (156/193, 80.8%), seguido del moho (19/193, 9.8%) y las levaduras (18/193, 9.3%).

**Conclusiones:** el estudio histológico de la placa ungueal tiene la mayor tasa positiva en el diagnóstico de onicomicosis que el examen con KOH y el cultivo de hongos. Sin embargo, el examen de KOH es más barato y es la forma más rápida de obtener el resultado con fiabilidad moderada. Una combinación de dos o tres pruebas de diagnóstico podría proporcionar información útil al médico para tratar la onicomicosis de manera adecuada.

*Annylú Olvera-Rojas*

**Channakeshavaiah R, Chandrappa N. Topical metformin in the treatment of melasma: A preliminary clinical trial (Metformina tópica en el tratamiento del melasma: un ensayo clínico preliminar). J Cosmet Dermatol 2020; 19 (5): 1161-1164. doi. 10.1111/jocd.13145.**

**Introducción:** el melasma es un trastorno pigmentario adquirido común que se manifiesta

como máculas y parches hiperpigmentados en la cara, que afecta con mayor frecuencia a mujeres en edad reproductiva. La prevalencia del melasma varía entre el 1.5 y el 33.3% según la población. La hiperpigmentación en el melasma se debe principalmente a la melanocitosis y al aumento de la melanogénesis a través de la regulación positiva de genes relacionados con la biosíntesis de melanina, como TYR, factor de transcripción asociado con microftalmia (MITF) y proteína relacionada con tirosina1 (TYRP1) debido a varios factores, como predisposición genética, radiación ultravioleta, enfermedad tiroidea, embarazo, administración de anticonceptivos orales y fenitoína. El tratamiento es una experiencia frustrante para médicos y para los pacientes debido a su naturaleza recurrente y existen diversas modalidades terapéuticas, como la hidroquinona, TCC (hidroquinona más esteroide más tretinoína), ácido kójico, ácido azelaico, arbutina, ácido ascórbico, dermoabrasiones químicas, láser, entre otros, con tasas de éxito variables. El TCC sigue siendo el patrón de referencia, pero se asocia con efectos adversos significativos a largo plazo. Estudios *in vitro* han demostrado que la metformina tópica tiene acción melanopénica, que se debe a la regulación a la baja de la expresión de MITF que, a su vez, conduce a la regulación a la baja de la transcripción de varias proteínas melanogénicas, como la tirosinasa, TRP1, TRP2 y proteína cinasa C-beta.

**Objetivo:** evaluar la seguridad y eficacia de la metformina tópica en el melasma y comparar su eficacia con la del TCC.

**Materiales y métodos:** es un estudio prospectivo, con distribución al azar y controlado realizado en 40 pacientes con melasma, mayores de 18 años, que no tomaban ningún medicamento contra el melasma desde al menos dos semanas para terapia tópica, un mes para esteroides sistémicos, tres meses para procedimientos cosméticos como láser o dermoabrasión. Se ex-

cluyeron del estudio las mujeres embarazadas y en periodo de lactancia, pacientes en tratamiento con anticonceptivos orales, fenitoína, con disfunción renal, alérgicos a los medicamentos en prueba del parche, con acné vulgar o rosácea. La loción de metformina se preparó mezclando 30 g de polvo de metformina con alcohol al 70% y propilenglicol en una proporción de 30%, la loción de metformina al 30% se dispensó en una botella de vidrio color ámbar de 50 mL a los pacientes. Se realizó una prueba de parche con metformina al inicio del estudio. Se tomaron fotografías clínicas y se realizó MASI. Al grupo 1 con 20 pacientes se recomendó agitar bien el frasco y aplicar una capa delgada de loción de metformina al 30% sobre el área afectada de la cara por la noche y protector solar de SPF 30 por la mañana durante 8 semanas. En el grupo 2, 20 pacientes recibieron hidroquinona al 2% más tretinoína al 0.025% más acetónido de fluocinolona al 0.01% en crema combinada, se les recomendó aplicar una fina capa de crema sobre la zona afectada de la cara por la noche y protector solar de SPF 30 por la mañana durante 8 semanas.

Ambos grupos tuvieron seguimiento una vez cada dos semanas. La puntuación MASI se calculó en cada visita y el porcentaje de mejoría se calculó deduciendo la puntuación MASI de la puntuación MASI previa al tratamiento y dividiéndola por la puntuación MASI previa al tratamiento. La puntuación se calificó como grado 0: sin mejora; grado 1: mejoría leve (1-25%); grado 2: mejoría moderada (25-50%); grado 3: mejora notable (50-75%), y grado 4: mejora casi total-total (más del 75%). La evaluación subjetiva la realizaron los pacientes según el nivel de satisfacción y se puntuó en una escala de 0 a 3: 0: sin mejoría; 1: deficiente; 2: ligeramente satisfecho; 3: satisfecho.

**Resultados:** los 40 pacientes con melasma completaron el estudio, no hubo diferencias



entre los grupos con respecto a la edad, sexo, la duración y la puntuación media de MASI al inicio del estudio, la puntuación media de MASI se redujo significativamente desde el valor inicial de  $7.84 \pm 5.32$  a  $6.71 \pm 5.04$  después de 8 semanas de tratamiento en el grupo 1. En el grupo 2, se redujo de  $6.43 \pm 5.39$  al inicio del estudio a  $5.2 \pm 5.08$  después de 8 semanas de tratamiento. No se encontró que la reducción fuera estadísticamente significativa entre los grupos. Con respecto a la escala de mejoría global, de 20 pacientes en el grupo 1, uno mostró mejoría marcada y moderada y otro mostró mejoría leve al final de las 8 semanas de tratamiento. De los 20 pacientes del grupo 2, uno mostró mejoría total y marcada, 2 mostraron mejoría moderada y 14 mejoría leve después de 8 semanas de tratamiento. Esta diferencia no fue estadísticamente significativa. No se observaron efectos adversos en el grupo 1, mientras que en el 2, dos pacientes refirieron sensación de ardor y uno experimentó sensación de ardor y enrojecimiento con la aplicación de TCC.

**Conclusión:** la metformina tópica es una modalidad nueva, segura y casi tan eficaz como la TCC para tratar el melasma.

*Karina Bravo-Cañar*

**Eickstaedt JB, Starke S, Krakora D, Hinshaw M, et al. Report clearance of pediatric actinic prurigo with dupilumab (Remisión de prurigo actínico infantil tratado con dupilumab). *Pediatr Dermatol* 2020; 00: 1-3 doi. 10.1111/PDE.14311.**

**Caso clínico:** paciente femenina de 7 años de edad, previamente sana, acude para tratamiento de placas y pápulas excoriadas, de 5 años de evolución, muy pruriginosas que afectaban la cara, los antebrazos, las manos, las piernas y los glúteos. Había recibido tratamientos con esteroides tópicos y antihistamínicos sin mostrar

mejoría. Las lesiones estaban presentes todo el año, pero se exacerbaban en primavera y verano. A la exploración física se observaron innumerables pápulas eritematosas excoriadas y nódulos con cicatrices en las áreas mencionadas. La biopsia de piel demostró paraqueratosis y espongiosis con un infiltrado inflamatorio mixto con abundantes eosinófilos. El conjunto de estas características fue sugerente de prurigo actínico. Se inició tratamiento sistémico con ciclosporina a dosis de 5 mg/kg al día con lo que mostró alivio de los síntomas después de 3 meses. Se intentó hacer transición a metotrexato con un solapamiento de 6 semanas con ciclosporina para intentar el retiro de este fármaco. Desafortunadamente, el retiro de la ciclosporina resultó en un nuevo brote que persistió por más de 10 semanas. Se considero dupilumab como opción terapéutica por su presunto mecanismo de acción mediado por TH2. Se inició dupilumab a dosis de 400 mg seguido del incremento de 200 mg semanales mientras se intentaba retiro del metotrexato. A las 8 semanas mostró remisión casi completa de los síntomas y el metotrexato ya se había suspendido. La paciente mantuvo respuesta favorable durante siete meses, cinco de los cuales estuvo en tratamiento con dupilumab.

**Discusión:** el prurigo actínico es una fotodermatosis idiopática, caracterizada por pápulas eritematosas, excoriaciones y placas, asociadas con queilitis y conjuntivitis. El prurigo actínico es una hipersensibilidad tipo IV; sin embargo, la patogenia exacta de la enfermedad se desconoce. La luz ultravioleta provoca liberación de TNF-alfa de los queratinocitos, lo que desencadena una reacción inflamatoria mediada por células Th1 que resulta en apoptosis. El inicio de la enfermedad suele ser antes de los 10 años con predilección 4:1 por el sexo femenino y tiene asociación estrecha con el alelo HLA-DR4. Se distingue de otras fotodermatosis por su persistencia en el invierno, existencia de las lesiones en zonas fotoexpuestas y en zonas foto-

protegidas, daño de las mucosas y persistencia por más de cuatro semanas. Las estrategias de fotoprotección y el tratamiento con corticosteroides y antihistamínicos no son suficientes para lograr el control de la enfermedad. La talidomida y la ciclosporina pueden ser efectivos; sin embargo, su administración se limita por sus efectos secundarios. Un estudio reciente demostró que las concentraciones elevadas de IgE en pacientes con prurigo actínico se relacionan con la gravedad de la enfermedad, lo que sugiere la activación de una vía inflamatoria mediada por células Th2. El dupilumab es un antagonista del receptor IL-4 que interrumpe la respuesta inflamatoria mediada por Th2. Éste es el primer reporte de caso que demuestra la remisión de prurigo actínico tratado con dupilumab. Éste promete ser una buena opción de tratamiento a largo plazo en pacientes pediátricos con prurigo actínico; sin embargo, se requieren más estudios para corroborar esto.

*Ilse Osorio*

**Fernández-Flores A, Diep M, Cassarino D. Thickening of the basement membrane as a diagnostic sign of mycosis fungoide (*Engrosamiento de la membrana basal como signo diagnóstico de micosis fungoide*). J Cutan Pathol 2020 Aug 23. doi. 10.1111/cup.13853.**

**Introducción:** la membrana basal es una capa acelular entre la epidermis y la dermis, en la que los hemidesmosomas anclan a los queratinocitos basales a las fibrillas de la dermis subyacente. La membrana basal consiste en tres capas que no pueden discernirse por microscopía óptica: lámina lúcida, lámina densa y lámina reticular. La lámina lúcida y la densa forman la lámina basal, que tiene un grosor de 0.06 a 0.1 micras; lo que observamos es la lámina basal más la lámina reticular (4 micras). Múltiples condiciones inflamatorias pueden engrosar la membrana basal y simular micosis fungoide. Además, los

cambios como fibrosis dérmica sólo se observan en etapas tardías en 33.3 al 50% de los casos. Además, pueden observarse otros signos típicos de membrana basal relacionados con los linfocitos.

**Objetivo:** comparar el grosor de la membrana basal en 27 biopsias de pacientes con micosis fungoide típica *versus* 27 biopsias de pacientes con condiciones inflamatorias.

**Materiales y métodos:** se recolectaron 27 biopsias de 21 pacientes con membrana basal típica. Se incluyeron pacientes con placas, nódulos y pápulas foliculotrópicas. Todos los casos tenían confirmación histológica e inmunohistoquímica. Se escogieron 27 biopsias de pacientes con enfermedades inflamatorias al azar como controles. Se revisó el ancho de la membrana basal con un micrómetro en las laminillas teñidas con PAS y PAS-díastasa de todos los casos. Evaluación: 0 sin detección; 1+: < 5 µm; 2+: 5-9 µm; 3+: > 9 µm. En las áreas donde no era uniforme se sacó un promedio. Se evaluó también si el engrosamiento era focal, segmentario o difuso.

**Resultados:** las 27 biopsias de micosis fungoide provinieron de 21 pacientes y las 27 biopsias control provinieron de 24 pacientes. La edad de los pacientes con micosis fungoide tuvo un intervalo de 7 a 65 años, de los que 17 de 21 eran hombres. La edad de los pacientes control tuvo un intervalo de 26 a 79 años, con 12 pacientes hombres y 12 mujeres. La membrana basal se observó con el mismo grosor en PAS y PAS-díastasa; 21 de 27 biopsias (77.7%) del grupo de micosis fungoide tuvieron engrosamiento difuso de la membrana basal, a diferencia de los controles que sólo representaron el 33.3%. La mayor parte de las biopsias del grupo control tuvieron valores de 1 a 2+, mientras que 12 de las 27 biopsias con micosis fungoide mostraban áreas con 3+. La diferencia entre los dos grupos fue estadísticamente significativa ( $p < 0.0006$ ).

**Discusión:** la membrana basal es una estructura fundamental para la organización del epitelio. Está compuesta de dos redes poliméricas independientes (laminina y colágeno IV). Muestra engrosamiento en ciertas condiciones reactivas. El prototipo de ellas es el lupus eritematoso debido a la expresión incrementada de los componentes de la lámina lúcida, densa y fibrillas de anclaje. En este estudio 2 de 3 biopsias con 3+ provinieron de pacientes con lupus eritematoso. En estos casos se contextualiza con la clínica y los hallazgos de laboratorio, a diferencia de la micosis fungoide. Los autores sugieren que el engrosamiento de la membrana basal puede ser un criterio adicional de utilidad en micosis fungoide que no se ha descrito previamente. No se encontraron variaciones por edad en el engrosamiento de la membrana basal. Se decidió estudiar el engrosamiento por métodos histoquímicos *versus* el uso de microscopía electrónica por su disponibilidad y porque son técnicas fáciles y baratas. La tinción de PAS tiñe la sustancia de la matriz rica en carbohidratos en la que las fibras de reticulina y de colágeno III y IV están embebidas. Además, el uso de un micrómetro ocular también es accesible para la mayoría de los dermatopatólogos. Los autores proponen como mecanismos patogénicos: los linfocitos T que interactúan y permean la membrana basal; los ligandos adhesivos de la membrana basal se adhieren a receptores  $\alpha 3\beta 1$  de linfocitos T y la capacidad de los linfocitos T para adherirse a la matriz extracelular. Un punto en contra es que ultraestructuralmente en pacientes con membrana basal que reciben esteroides se observó disrupción de la membrana basal, no engrosamiento, por lo que aún no se sabe si el engrosamiento tiene que ver con el paso de los linfocitos T.

**Conclusiones:** el engrosamiento de la membrana basal en el contexto histopatológico apropiado, especialmente si es extremo, es una pista histopatológica adicional para el diagnóstico de micosis fungoide, y puede ser

útil para distinguirla entre algunas afecciones inflamatorias.

Héctor Cantú-Maltos

**Roberts EE, Newshean S, Davis DMR, Hand JL, et al. Use of spironolactone to treat acne in adolescent females (Administración de espironolactona para el tratamiento del acné en mujeres adolescentes). *Pediatr Dermatol* 2020; 00: 1-5. <https://doi.org/10.1111/pde.14391>.**

**Antecedentes:** la espironolactona es un medicamento común en dermatología para el tratamiento del acné vulgar en mujeres, prescrito por sus efectos antiandrogénicos. Existen estudios recientes en los que la espironolactona ha tenido resultados prometedores para el tratamiento del acné en mujeres adultas, pero no existen estudios que determinen la eficacia de ésta en pacientes pediátricos.

**Objetivo:** determinar la eficacia y seguridad de la espironolactona como tratamiento del acné en mujeres adolescentes.

**Métodos:** se realizó un estudio retrospectivo para determinar la eficacia del tratamiento con espironolactona en mujeres adolescentes en la Clínica Mayo de Rochester Minnesota. Se hizo una búsqueda en la base de datos médica de la Institución desde el 1 de enero de 2007 hasta el 31 de diciembre de 2017 para identificar pacientes menores de 21 años. Los criterios de inclusión fueron: mujeres con diagnóstico de acné establecido por un dermatólogo, que recibieron tratamiento con espironolactona por lo menos durante tres meses y seguimiento en la clínica de dermatología al menos tres meses después del inicio del tratamiento. Se evaluó la respuesta al tratamiento con base en el criterio del dermatólogo durante el seguimiento como: respuesta completa (CR) a una mejoría de igual o más del 90%, respuesta parcial a una mejoría

de más del 50% y de menos del 50%, y sin mejoría o sin respuesta. Se utilizó el sistema europeo de clasificación de la severidad del acné: grado 1 (acné comedónico), grado 2 (acné papulopustular leve a moderado), grado 3 (acné papulopustular severo-nodular moderado), grado 4 (acné nodular severo o conglobata). Se incluyeron terapias simultáneas como medicamentos tópicos, antibióticos orales, anticonceptivos combinados orales o una combinación de éstos. La administración de tratamientos tópicos asociados con espironolactona se clasificó como monoterapia con espironolactona.

**Resultados:** se incluyeron 80 pacientes con edad media de 19 años (intervalo: 14-20 años). Las pacientes recibieron terapia con espironolactona durante una media de 7 meses (3-45 meses) y el tiempo de seguimiento fue de 16 meses. La dosis media de espironolactona fue de 100 mg al día (intervalo: 25-200 mg); 64 pacientes (80%) mostraron alivio del acné. El 22.5% tuvo una respuesta completa y el 58.8% una respuesta completa o respuesta parcial de más del 50%. El 21.3% tuvo respuesta parcial de menos del 50% y el 20% no tuvo respuesta y se inició tratamiento con isotretinoína oral. No se les dio tratamiento con espironolactona a pacientes con acné grado 1, y los pacientes con grado 2-4 respondieron al tratamiento. Tres pacientes tuvieron efectos adversos que incluyeron exantema, sensibilidad de mamas, diarrea y cefalea, por lo que tuvieron que suspender el tratamiento.

**Limitaciones:** tamaño de la muestra, estudio retrospectivo, sesgo observacional. No hay estandarización en cuanto a la evaluación de la respuesta al tratamiento.

**Conclusiones:** debe considerarse la espironolactona como un tratamiento de segunda línea contra el acné en mujeres adolescentes. Su administración como monoterapia o en com-

binación con otras terapias puede causar alivio importante del acné.

María Fernanda Pineda-Noriega

**Görlach J, Amsel D, Kölbl H, Grzybowski M, et al. Diagnostic utility of small fiber analysis in skin biopsies from children with chronic pain (Utilidad diagnóstica del análisis de fibras pequeñas en biopsias de piel de niños con dolor crónico). Muscle Nerve 2020; 61 (2): 173-181. doi: 10.1002/mus.26766.**

**Introducción:** la neuropatía de fibras pequeñas causa dolor neuropático en adultos con distribución distal y síntomas autonómicos, lo que conduce a la reducción de la calidad de vida. La neuropatía de fibras pequeñas se caracteriza por daño a las fibras nerviosas C amielínicas pequeñas y A  $\delta$  finamente mielinizadas. La causa de la neuropatía de fibras pequeñas incluye trastornos metabólicos, tóxicos, autoinmunitarios o genéticos. Se desconoce la causa de aproximadamente el 30% de los casos. Los síntomas de dolor generalizado pueden asociarse con la degeneración de pequeñas fibras, lo que hace que el diagnóstico clínico sea aún más desafiante. En los niños, la causa y los síntomas subyacentes de la neuropatía de fibras pequeñas pueden ser diferentes a los de los adultos. La diabetes mellitus es una de las causas más comunes de neuropatía de fibras pequeñas en adultos, pero es menos común en pacientes más jóvenes. Los pacientes jóvenes y adultos con enfermedad de Fabry a menudo manifiestan dolor neuropático severo, lo que convierte a la neuropatía de fibras pequeñas en el síntoma inicial, las canalopatías y las neuropatías sensoriales hereditarias se asocian con la neuropatía de fibras pequeñas, la toxicidad de fibra se describe en niños y adultos que han recibido quimioterapia, las enfermedades autoinmunitarias a menudo pueden ser la causa o, bien, atribuibles a enfermedades infecciosas, nutricionales o hereditarias, pueden ocurrir en pa-

cientes jóvenes con dolor. Además, se ha descrito enfermedad de fibras pequeñas y reducción de la densidad nerviosa epidérmica en pacientes con síndrome de fibromialgia que manifiestan dolor crónico generalizado. El diagnóstico de neuropatía de fibras pequeñas sigue siendo un desafío. Las fibras nerviosas pequeñas no pueden evaluarse con pruebas de rutina, como los estudios de conducción nerviosa, que sólo detectan el deterioro de las fibras A- $\alpha$  (NCS motoras) y A- $\beta$  (NCS sensoriales) de conducción rápida. Se requieren pruebas electrofisiológicas especiales, como las pruebas sensoriales cuantitativas, para evaluar la función de las fibras pequeñas. El análisis de las fibras nerviosas epidérmicas en biopsias cutáneas pequeñas es una técnica recomendada para permitir el diagnóstico de neuropatía de fibras pequeñas en pacientes adultos. Los informes que describen el uso de biopsias de piel para diagnosticar la neuropatía de fibras pequeñas en niños no son tan numerosos. Sólo unos pocos estudios han analizado la densidad nerviosa epidérmica en niños sanos y no se dispone de valores de referencia. En pacientes con neuropatía de fibras pequeñas, las alteraciones autonómicas ocurren con frecuencia porque las fibras C median el dolor, la temperatura y la función autonómica.

**Objetivo:** analizar la inervación de las fibras nerviosas epidérmicas y sudomotoras para dilucidar el posible papel diagnóstico de las biopsias de piel en niños y adolescentes con dolor crónico inexplicable.

**Materiales y métodos:** pacientes jóvenes con dolor crónico inexplicable se examinaron en clínicas pediátricas en Alemania y Bélgica. Todos se sometieron a una biopsia de piel desde enero de 2015 hasta mayo de 2019 y se incluyeron en el estudio. En todos se realizaron pruebas de diagnóstico exhaustivas, incluidas investigaciones de laboratorio, pruebas genéticas y estudios de conducción nerviosa. Los datos clínicos se recopilaron de forma retrospectiva.

**Resultados:** los pacientes con síntomas de dolor ( $n = 26$ ) tenían entre 7 y 20 años, con un 58% de mujeres. El retraso del diagnóstico desde el inicio de los síntomas fue, en promedio, de 4 años. La mayoría refirieron dolor distal crónico desencadenado por el frío y la actividad física. En el 42% de los pacientes se encontró una afección médica subyacente que se asumió que estaba relacionada causalmente con el dolor del paciente, incluidas enfermedades metabólicas, autoinmunitarias y genéticas. En los controles (grupo sin dolor) se analizaron biopsias de piel proximales que se habían obtenido de 15 niños y adolescentes de 6 meses a 19 años que se sometieron a una biopsia muscular por razones de diagnóstico, ninguno tenía antecedentes de dolor ni se quejaba de ningún síntoma clínico sugerente de enfermedad de fibras pequeñas, estudios de conducción nerviosa normal y no tenían ningún trastorno conocido asociado con neuropatía de fibras pequeñas. Las biopsias de piel proximal tomadas de participantes sin dolor mostraron una densidad nerviosa epidérmica media de 20.22 fibras/mm (11.9-34.1). El número más alto se detectó en una niña de 4 años con 34.1 fibras/mm y la densidad nerviosa epidérmica mostró una correlación negativa con la edad. El análisis de la inervación de glándulas sudoríparas reveló una densidad neurítica sudomotora media del 46%. La densidad de neuritas sudomotoras no mostró correlación con la edad o con la densidad nerviosa epidérmica. La densidad de las fibras nerviosas epidérmicas fue anormal en el 50% y límite en el 35% de los pacientes. Se encontró una condición médica subyacente en el 42% de los pacientes (trastornos metabólicos, autoinmunitarios y genéticos).

**Conclusiones:** la reducción de las fibras nerviosas epidérmicas puede asociarse con condiciones tratables. Por tanto, el análisis de la densidad nerviosa epidérmica en niños con dolor puede ayudar a descubrir una posible causa y orientar las posibles opciones de tratamiento.

*Karina Bravo-Cañar*

## Las tentaciones de San Antonio

### *The temptations of Saint Anthony.*

Lourdes Mena,<sup>1</sup> Alexandro Bonifaz<sup>2</sup>



**Figura 1.** Matthias Grünewald (1470-1528). *Las tentaciones de San Antonio* (panorámica) [1512-1516]. 265 x 141 cm. Pintura al temple y óleo sobre madera de tilo. Estilo: Renacimiento. Museo Unterlinden, Colmar, Francia.

<sup>1</sup>Servicio de Dermatología, Instituto Nacional de Ciencias Médicas y Nutrición Salvador Zubirán, Ciudad de México.

<sup>2</sup> Departamento de Dermatología, Hospital General de México Dr. Eduardo Liceaga, Ciudad de México.

**Recibido:** septiembre 2020

**Aceptado:** octubre 2020

**Correspondencia**

Alexandro Bonifaz  
a\_bonifaz@yahoo.com.mx

**Este artículo debe citarse como:** Mena L, Bonifaz A. Las tentaciones de San Antonio. *Dermatol Rev Mex.* 2021; 65 (2): 271-273.  
<https://doi.org/10.24245/dermatolrev-mex.v65i2.5603>

La pintura *Las tentaciones de San Antonio* (**Figura 1**) nos expone de manera violenta la anécdota de las tentaciones a las que fue sometido San Antonio Abad, también conocido como el monje del desierto, debido a sus largas, solitarias e introspectivas caminatas por el mismo.<sup>1</sup>

Las tentaciones son representadas en forma de demonios de múltiples e inusuales formas.

*En la maraña de demonios que asaltan al pobre eremita, no se puede distinguir a qué repugnante ser de cabeza monstruosa corresponden los brazos deformes, las piernas y las garras que se aproximan al santo, otras blandiendo un bastón, o en aquella especie de gallináceo acorazado que muerde la mano del hombre santo.*<sup>2</sup>

San Antonio Abad significa en egipcio “el que florece”; fue un eremita, ascético, nació hacia el año 250 en Egipto cerca del monte Colzim, la historia cuenta que llegó a la santidad debido al estilo de vida que profesó. A los 20 años donó todas sus posesiones y dinero a los más necesitados y dedicó así su vida al cuidado de los enfermos; ayudaba también a otros a profesar el ascetismo; optó por una vida sencilla y solitaria, daba largas caminatas por el desierto y dormitaba en cuevas, hasta que ya a avanzada edad eligió vivir en completo asilamiento y en oración permanente. Se dice que vivió 105 años.<sup>3</sup>

La iglesia cristiana retomó estas anécdotas, vivencias y le confirió el carácter de santo. Se cuenta que en uno de esos largos paseos que daba por el desierto se le presentaban los demonios y tentaciones contra los cuales tenía que luchar.<sup>4</sup>

La imagen de esta anécdota es expuesta de manera vehemente y explícita por el pintor alemán Matthias Grünewald, el cuadro, que es de medidas considerables, expone al eremita en su soledad invadido por criaturas aberrantes que le jalan del pelo, están a punto de golpearlo, su

vestimenta se dispone en todas direcciones, él está firmemente sujeto de su bastón que le da una fuerza de sujetarse al mundo, a la tierra.

En la esquina inferior izquierda (**Figura 2**) se observa un enfermo agonizante cuyo gesto transmite un dolor que muchos quizá no hemos llegado a experimentar y del cual, como médicos, hemos sido espectadores no pocas veces; esa mezcla de dolor agónico, suplicio y desesperanza poco a poco se fue transformando en despersonalización, horror que Grünewald plasma a detalle.<sup>5</sup>

El enfermo se observa en una postura incómoda, casi inusual, la misma condicionada por la combinación de su cuerpo débil y caquéctico con el pesado y globoso vientre casi a punto de



**Figura 2.** Acercamiento y primer plano de la pintura *Las tentaciones de San Antonio*.

explotar, probablemente lleno de líquido ascítico por una cirrosis alcohólica avanzada.

Su piel, más que su abdomen, es lo que llama nuestra atención como observadores perpetuos de la misma; se le observa rugosa, irregular, con múltiples pústulas y abscesos inflamatorios que coexisten con lesiones de evolución más crónica, nódulos y gomas que vierten su contenido de pus y sangre al exterior. Parece ser también que el enfermo se ha quedado sin pelo en la cabeza y las cejas y carece de vello corporal (dato de hepatopatía crónica).

El desmenuzado clínico dermatológico propone que se trata de lesiones correspondientes a dos estadios de la sífilis coexistiendo, tanto de una sífilis terciaria, crónica y destructiva reflejada en los gomas eruptivos y destrucción del tejido, por supuesto, dejada a libre evolución sin la bendición de la adorada penicilina disponible unos 1700 años después en la historia; sin embargo, también se observan lesiones que pueden deberse a un secundarismo sífilítico activo, explicado por las numerosas lesiones papulares diseminadas eritematosas y la probable alopecia (alopecia sífilítica). Esta reinfección o reactivación de la sífilis mediada por inoculaciones nuevas o repetidas al cuerpo del enfermo de veloces y voraces treponemas,

reflejo obscuro de la conducta del huésped permanentemente abandonada a la promiscuidad, vicio y perdición. Hoy la sífilis ha vuelto de la mano del SIDA y otras inmunosupresiones y es necesaria colocarla dentro de la palestra de las enfermedades que reemergen y es tiempo de retomar el conocimiento antiguo, el de los viejos maestros.

Los demonios:

*"...un grandioso ejemplo de psicología cristiana, en la que los vicios humanos son descritos bajo la forma de demonios tomados de los abismos del inconsciente, una especie de Freud ante litteram con la fuerza de Dostoyevski"* (Louis Goosen, *Dizionario dei santi*, Bruno Mondadori, 2000).

*Bone Jhesu, ubi eras, quare non affuisti ut sanares vulnera mea?*

## REFERENCIAS

1. <https://webmuseo.com/ws/musee-unterlinden/app/collection/expo/22?lang=fr>
2. [https://es.wikipedia.org/wiki/Las\\_Tentaciones\\_de\\_san\\_Antonio](https://es.wikipedia.org/wiki/Las_Tentaciones_de_san_Antonio)
3. [https://www.ecured.cu/San\\_Antonio\\_Abad](https://www.ecured.cu/San_Antonio_Abad)
4. [https://mercaba.org/TESORO/vita\\_antonii-1.htm](https://mercaba.org/TESORO/vita_antonii-1.htm)
5. Louis Goosen, *Dizionario dei santi*, Bruno Mondadori, 2000.




## La boda

---

### *The wedding.*

Eduardo Corona-Rodarte, María Fernanda García-Gutiérrez, Judith Monserrat Corona-Herrera



**Figura 1.** *La boda* por Francisco de Goya y Lucientes, 1792. Óleo sobre lienzo. 269 x 396 cm. Museo del Prado, Madrid, España.

Departamento de Medicina Interna,  
Instituto Nacional de Ciencias Médicas  
y Nutrición Salvador Zubirán, Ciudad  
de México.

**Recibido:** enero 2021

**Aceptado:** enero 2021

**Correspondencia**

Eduardo Corona Rodarte  
eduardo.corona.rodarte@gmail.com

**Este artículo debe citarse como:**

Corona-Rodarte E, García-Gutiérrez MF,  
Corona-Herrera JM. *La boda*. *Dermatol  
Rev Mex.* 2021; 65 (2): 274-277.  
[https://doi.org/10.24245/dermatol-  
revmex.v65i2.5604](https://doi.org/10.24245/dermatol-revmex.v65i2.5604)

Es a través de una boda o casamiento que se celebra el comienzo de un matrimonio. Sus orígenes se registran desde el año 2350 aC en Mesopotamia por medio de una ceremonia o rito en el que se unía un hombre a una mujer. Durante los siglos siguientes esta tradición fue adoptada por diferentes culturas. En sus inicios, el matrimonio era muy distinto a lo que percibimos y perseguimos el día de hoy; poco tenía que ver con el amor o con la religión. Las parejas eran unidas por razones prácticas, económicas e incluso por razones políticas, pero no por el deseo de convivir en par. Fue en 1184, en el Concilio de Verona, que el matrimonio se reconoció como un sacramento por la Iglesia católica y en 1563, en el Concilio de Trento, el sacramento del matrimonio formó parte de la ley canónica.<sup>1</sup>

*La boda* (Figura 1) es un cuadro elaborado por Francisco de Goya pintado al óleo sobre lienzo que mide 269 x 396 cm y que pertenece a una serie de cartones para tapices realizada entre 1788 y 1792, “de asuntos de cosas campestres y jocosas” destinada para la decoración del gabinete de Carlos IV en el Real Monasterio de San Lorenzo de El Escorial; hacia el año de 1856 o 1857 fue transferido al Palacio Real de Madrid y finalmente trasladado en 1870 al Museo del Prado ubicado en Madrid, donde actualmente se encuentra.<sup>2</sup> La escena de la obra se desarrolla en el ámbito rural en algún pueblo de España, en el centro se enmarca un monumental puente de piedra por donde ingresa la luz y destellan los colores de los trajes que portan los novios y asistentes de la celebración. La novia destaca por su belleza, erguida y sin perder la compostura, cubierta por un vestido azul bordado en oro y con grandes pendientes brillantes; al novio se le identifica con rasgos grotescos, robusto y de piel morena, todavía más resaltado por el rojo de su casaca. Quizás se trate de un criollo recientemente enriquecido del Nuevo Mundo.

De lado izquierdo se observa a un niño del cortejo callejero, casi de espaldas, con una zona alopecica en la piel cabelluda, de bordes irregulares, siendo poco factible precisar un diagnóstico certero; sin embargo, podría ser sugerente de tiña de la cabeza, dermatitis seborreica o alopecia areata (Figura 2). Goya, en un plano superior y por encima del resto, dispone en un extremo a un niño con los brazos alzados y en otro a un anciano de báculo y tricornio negro, ambos frente al espectador; el resto de los personajes se disponen en medio casi por edad, representando una historia de vida desde la infancia hasta la senectud, con el matrimonio de paso entre ellos.



Figura 2. Acercamiento de la Figura 1.

*La boda* es, en realidad, una sátira sobre los matrimonios por conveniencia, desigual y únicamente por interés adoptando matices satíricos, lo que es evidente por las actitudes de los personajes. Goya expone un tema controvertido frecuentemente abordado por los intelectuales y políticos de la época, así como por la sátira literaria y el teatro que retratan la sociedad de su tiempo.

Francisco de Goya y Lucientes fue un pintor y grabador español nacido en Fuendetodos en 1746.<sup>3</sup> Es considerado uno de los padres del arte contemporáneo y uno de los mayores retratistas de todos los tiempos. Sus obras siempre fecundas y versátiles evolucionaron desde el rococó, pasando por el neoclasicismo hasta el romanticismo. A los 46 años, Goya comenzó con dolores abdominales, vértigo, temblores, paresia del brazo derecho concomitantes con sordera, esta última jamás desaparecería. Se cree que se trató de saturnismo, mal que aquejaba de manera frecuente a los pintores de la época y que lo obligó a aprender el lenguaje de señas.<sup>4</sup> Falleció en 1828 dejando un legado de quinientos óleos y pinturas murales, así como cientos de aguafuertes y litografías.

La tiña de la cabeza es la infección superficial por dermatofitos más frecuente en la edad pediátrica. Los dermatofitos representan un grupo de hongos con el potencial de infectar estructuras cutáneas queratinizadas inviables, como el estrato córneo, las uñas y el cabello.<sup>5</sup> No resulta extraño que se presente en la obra de Goya por el contexto social en la que se ubica. El agente causal de la tiña de la cabeza varía geográficamente, *Microsporum canis* es el más frecuente en Europa y *Trichophyton tonsurans* en Norteamérica. La tiña de la cabeza debe ser particularmente considerada en niños preadolescentes con alopecia difusa o circunscrita y descamación asociada, no es infrecuente identificar adenopatías auriculares o cervicales concomitantes. Su diagnóstico

puede establecerse por medio de microscopia directa, cuya preparación se realiza con la aplicación de solución de hidróxido de potasio al 5-20%; los dermatofitos se reconocen como estructuras tubulares septadas. Otra forma de establecer el diagnóstico puede ser con un cultivo en medio de Sabouraud con glucosa en el que el crecimiento de hongos suele observarse en 10 a 14 días, o por medio de dermatopatología con tinciones con PAS o metenammina. Característicamente la tiña de la piel cabelluda no responde de manera apropiada a tratamientos tópicos, por lo que la terapéutica oral es necesaria. El tratamiento de elección es la griseofulvina en los países en los que está disponible.<sup>6</sup>

Este padecimiento fue captado por numerosos pintores en la antigüedad por su frecuencia y considerables brotes, tal es el caso de la excepcional obra de Esteban Murillo, *Santa Isabel curando a los tiñosos*, un lienzo ubicado en la Iglesia de San Jorge en Sevilla.<sup>7</sup> El poco control de la tiña de la cabeza obligó la creación de estrategias peculiares, como el desarrollo de escuelas y asilos para "tiñosos", como lo podemos apreciar en la extraordinaria obra de Isidore Pils, *La oración de los niños tiñosos* de 1853, lienzo que actualmente se encuentra en el Museo de la Asistencia Pública en el Hospital de París.<sup>8</sup> La tiña de la piel cabelluda continúa siendo una micosis frecuente con algunas teorías señalando a los factores socioeconómicos como factor de riesgo.<sup>9</sup>

Goya, siempre controvertido, se convierte en un exponente de la realidad mundana que lo rodeaba. Hoy día, el matrimonio es considerado culturalmente universal, esta celebración varía de acuerdo con culturas, religiones y se transforma con el paso del tiempo. No es imprescindible contraer nupcias para convivir con quien deseamos, aunque, ciertamente, la vida se trata de las relaciones que formamos y cómo éstas influyen en nuestra forma de ser y modifi-

can nuestra forma de pensar. En un retrato Goya narra magistralmente una ilusión al camino de la vida en la que, de paso y habitualmente por el medio, puede encontrarse una boda.

## REFERENCIAS

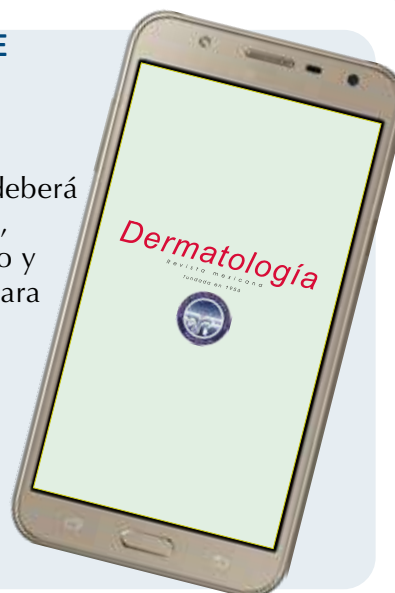1. Zarean M, Barzegar K. Marriage in Islam, Christianity, and Judaism. *Religious Inquiries* 2016; 5 (9): 67-80.
2. Mena-Marqués M, Maurer G. Goya en Madrid cartones para tapices 1775-1794. Madrid. Museo Nacional del Prado, 2014.
3. Smith PEM, Chitty CN, Williams G, Stephens D. Goya's Deafness. *Pract Neurol* 2008; 8 (6): 360-377. doi. 10.1136/jnnp.2008.161349.
4. Santiago JM. Goya, Fortuny, Van Gogh, Portinari: El sa- turnismo en los pintores a lo largo de tres siglos. *Rev Clin Esp* 2006; 206 (1): 30-32. [https://doi.org/10.1016/S0014-2565\(06\)72707-2](https://doi.org/10.1016/S0014-2565(06)72707-2).
5. Wolff K, Johnson R, Saavedra A, Roh E. Fitzpatrick's color atlas and synopsis of clinical dermatology. 8<sup>th</sup> ed. New York: McGraw-Hill Education LLC; 2017.
6. Elghblawi E. Tinea capitis in children and trichoscopic criteria. *Int J Trichol* 2017; 9 (2): 47-49. doi. 10.4103/ijt.ijt\_54\_16.
7. Cansino-Cansino A, Ferreras-Romero G, Martín-García L. Recuperación de una obra de Bartolomé Esteban Murillo: Santa Isabel de Hungría curando a los ñiñosos. *Rev PH* 2009; 70: 16-39.
8. Bonifaz A, Mena L. La oración de los niños ñiñosos de Isidore Pils. *Dermatol Rev Mex* 2017; 61 (5): 429-431.
9. Mirmirani P, Tucker L. Epidemiologic trends in pediatric tinea capitis: A population-based study from Kaiser Permanente Northern California. *J Am Acad Dermatol* 2013; 69 (6): 916-921. doi. 10.1016/j.jaad.2013.08.031.

### AVISO IMPORTANTE

Ahora puede descargar la aplicación de **Dermatología Revista Mexicana**.

Para consultar el texto completo de los artículos deberá registrarse una sola vez con su correo electrónico, crear una contraseña, indicar su nombre completo y especialidad. Esta información es indispensable para saber qué consulta y cuáles son sus intereses y poder en el futuro inmediato satisfacer sus necesidades de información.

La aplicación está disponible para Android o iPhone.



## Siringofibroadenoma ecrino reactivo secundario a pie diabético

### *Reactive eccrine syringofibroadenoma secondary to diabetic foot.*

Lina Paola González-Cardona,<sup>1</sup> Juliana Ordóñez-Parra,<sup>1</sup> Maddy Mejía-Cortés,<sup>2</sup> Margarita Tamayo-Buendía<sup>1</sup>

#### CASO CLÍNICO

Paciente masculino de 53 años, jubilado, con antecedente de diabetes mellitus tipo 2 mal controlada desde hacía 15 años, asociada con pie diabético que llevó a la amputación del primero y segundo orfejos del pie derecho hacía 10 años, remitido a la consulta de Dermatología por sospecha de carcinoma escamocelular en el dorso de pie derecho. En la consulta, el paciente refirió una lesión asintomática de crecimiento progresivo en la región dorsal del pie derecho, posterior a la amputación del primero y segundo orfejos del mismo pie, no había recibido tratamiento. Al examen físico se evidenció en el pie derecho la amputación del primero y segundo orfejos, sobre el dorso del primer y segundo metatarsianos, una placa verrugosa lobulada, pardo-eritematosa de bordes irregulares bien definidos de 6 x 3 cm y en la cara externa una placa eritematosa lobulada verrugosa de bordes irregulares bien definidos de 3 x 2.5 cm. En la pierna y hasta el dorso del pie derecho se observaron signos de insuficiencia venosa dada por dilataciones venosas tortuosas y máculas hipercrómicas pardas bien delimitadas (**Figura 1**). Debido al aspecto tumoral, se tomó biopsia cuyo reporte fue compatible con siringofibroadenoma ecrino. **Figura 2**

#### DISCUSIÓN

El siringofibroadenoma ecrino es un tumor benigno anexial que deriva del acrosiringio o del ducto sudoríparo intraepidérmico de las glándulas sudoríparas ecrinas. Se ha asociado con trauma ecrino repetitivo, lo que genera una hiperplasia reactiva de curso benigno; sin embargo, se han

<sup>1</sup> Servicio de Dermatología.  
<sup>2</sup> Servicio de Dermatopatología.  
Pontificia Universidad Javeriana-Hospital Universitario San Ignacio, Bogotá, Colombia.

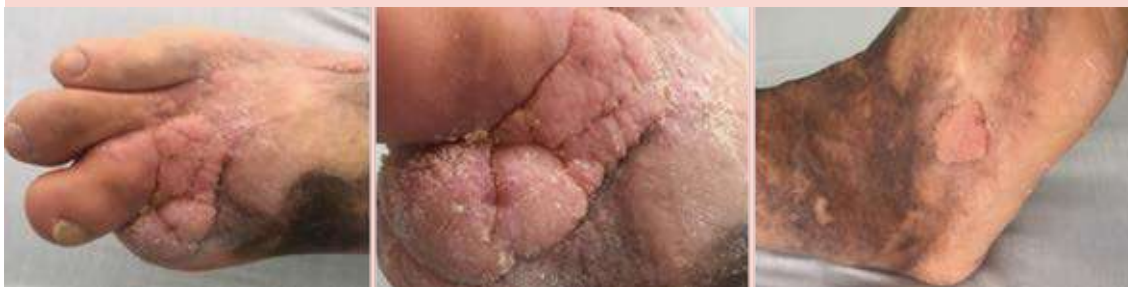**Recibido:** junio 2020

**Aceptado:** julio 2020

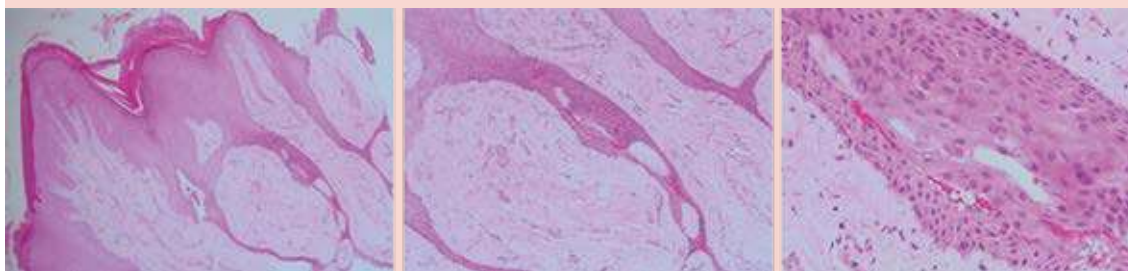
#### Correspondencia

Juliana Ordóñez Parra  
juliana.ordonez19@gmail.com

**Este artículo debe citarse como:**  
González-Cardona LP, Ordóñez-Parra J, Mejía-Cortés M, Tamayo-Buendía M. Siringofibroadenoma ecrino reactivo secundario a pie diabético. Dermatol Rev Mex. 2021; 65 (2): 278-281.  
<https://doi.org/10.24245/dermatol-revmex.v65i2.5605>



**Figura 1.** En el dorso del primero y segundo metatarsianos y en la cara externa del pie derecho se observan placas verrugosas lobuladas pardo-eritematosas.



**Figura 2.** Hiperplasia verruciforme de la epidermis. De la epidermis se desprenden cordones delgados de células epiteliales cúbicas con focos de diferenciación ductal, se anastomosan y rodean el estroma fibrovascular.

reportado algunos casos de transformación hacia la malignidad. Debido a la baja prevalencia de la enfermedad, reportamos las características clínicas e histológicas de este tumor, así como el comportamiento y tratamiento estudiados en diferentes reportes de la bibliografía.

El siringofibroadenoma ecrino es un tumor benigno anexial, del acrosiringio de las glándulas sudoríparas ecrinas, descrito por José María Mascaró en 1963.<sup>1</sup> Su manifestación es poco frecuente, por lo que se encuentran escasos reportes en la bibliografía. Respecto a su origen, aún está en discusión si es un hamartoma, una neoplasia o una lesión reactiva a traumatismo

repetitivo; sin embargo, se han hallado alteraciones en la vía WNT-catenina encargada de la proliferación, diferenciación y apoptosis celular.<sup>2,3</sup> Según Starink<sup>4</sup> se ha clasificado en solitario, múltiple asociado con displasia ectodérmica, múltiple sin otros hallazgos cutáneos, lineal unilateral y posteriormente French<sup>5</sup> adicionó a la clasificación la variante reactiva como se demuestra en nuestro caso.

Su manifestación clínica no tiene predilección por sexo o edad. Puede manifestarse como una pápula solitaria o numerosos pápulo-nódulos diseminados, en racimos o lineales.<sup>6,7</sup> Puede manifestarse en cualquier parte del cuerpo; sin

embargo, suele predominar en las extremidades, debido a que estas zonas tienen el mayor número de glándulas sudoríparas.

Respecto a la histopatología, independientemente del subtipo clínico, todas sus variantes comparten características histológicas, lo que evidencia cordones que se desprenden de la epidermis, con células epiteliales cúbicas que muestran diferenciación ductal ecrina; el estroma contiene gran vascularización e infiltrado linfoplasmocítico.<sup>6,8</sup>

Nuestro paciente padecía una diabetes mellitus tipo 2 mal controlada de base, con complicaciones micro y macroangiopáticas que se manifestaron con pie diabético y neuropatía diabética, lo que implicó la modificación de los puntos de apoyo, traumatismo repetitivo con la consecuente amputación de orfejos y tumoración en la zona traumatizada. Hay otras enfermedades que se han asociado con siringofibroadenoma ecrino reactivo, como la piel periostomal,<sup>2</sup> amiloidosis,<sup>9</sup> liquen plano erosivo,<sup>10</sup> penfigoide ampolloso,<sup>11</sup> úlcera por quemadura,<sup>12</sup> lepra lepromatosa<sup>13</sup> y acantoma de células claras.<sup>6</sup>

La importancia de este caso radica en la conducta médica a realizar, porque, si bien se ha descrito que es una enfermedad benigna, se han reportado casos de conversión a siringofibroadenocarcinoma, coexistencia de siringofibroadenoma ecrino con carcinoma escamocelular o porocarcinoma ecrino.<sup>14,15,16</sup>

En la variante de siringofibroadenoma ecrino reactivo el tratamiento de la causa subyacente genera involución de la lesión,<sup>7</sup> también hay otras alternativas terapéuticas, como la escisión quirúrgica, terapia laser CO<sub>2</sub> y la observación.<sup>2</sup>

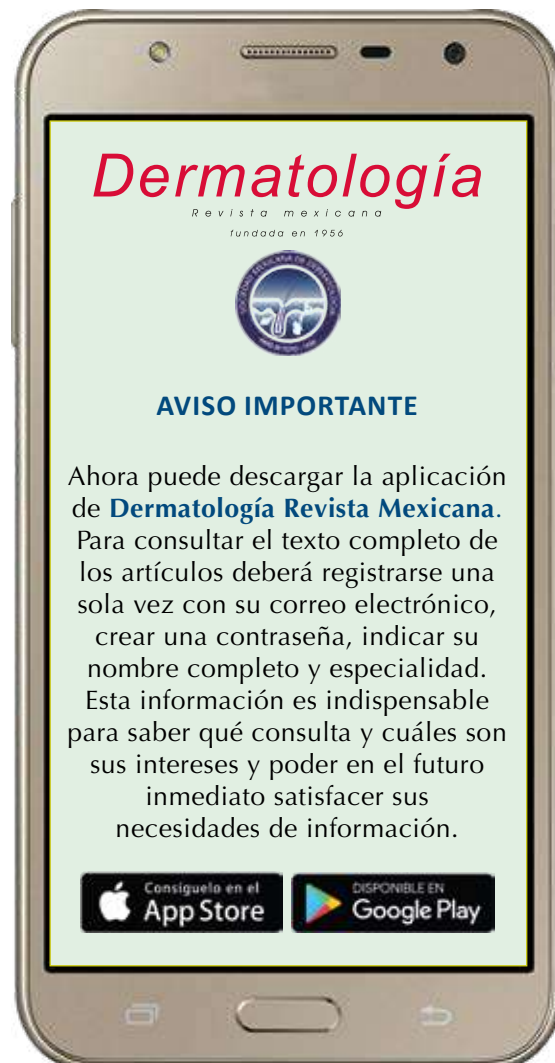
Debido a que nuestro paciente tenía una lesión asintomática, que no había mostrado cambios

morfológicos significativos, sin displasia celular en la histopatología, en el contexto de comorbilidades que dificultarían la adecuada cicatrización, se decidió observación clínica y, en caso de modificación del aspecto clínico, la realización de una nueva biopsia.

## REFERENCIAS

1. Mascaro JM. Considerations on fibro-epithelial tumors: exocrine syringofibroadenoma. *Ann Dermatol Syphiligr (Paris)* 1963; 90: 146-53.
2. Mattoch I, Pham N, Robbins JB, Bogomilsky J, et al. Reactive eccrine syringofibroadenoma arising in peristomal skin: An unusual presentation of rare lesion. *J Am Acad Dermatol* 2008; 58: 691-6. doi. 10.1016/j.jaad.2007.08.032.
3. Luo J, Chen J, Deng ZL, Luo X, et al. Wnt signaling and human diseases: What are the therapeutic implications? *Lab Invest* 2007; 87: 97-103. doi. 10.1038/labinvest.3700509.
4. Starink TM. Eccrine syringofibroadenoma: multiple lesions representing a new cutaneous marker of the Schöpf syndrome, and solitary nonhereditary tumors. *J Am Acad Dermatol* 1997; 36: 596-76. doi. 10.1016/s0190-9622(97)70245-7.
5. French L. Reactive eccrine syringofibroadenoma: An emerging subtype. *Dermatology* 1997; 195 (4): 399-401.
6. Cota C, Ferrara G, Amantea A. Eccrine syringofibroadenoma and clear cell acanthoma: an association by chance? *Am J Dermatopathol* 2011; 33: 195-198. doi. 10.1097/DAD.0b013e3181eb2f66.
7. Tey HL. Characterizing the nature of eccrine syringofibroadenoma: illustration with case showing spontaneous involution. *Clin Exp Dermatol* 2009; 34: e66. doi. 10.1111/j.1365-2230.2008.03179.x.
8. Schadt CR, Boyd AS. Eccrine syringofibroadenoma with co-existent squamous cell carcinoma. *J Cutan Pathol* 2007; 34: 71-74. doi. 10.1111/j.1600-0560.2007.00740.x.
9. Saggini A, Mully T. Reactive eccrine syringofibroadenomatosis secondary to primary cutaneous amyloidosis: a novel association. *J Cutan Pathol*. 2014;41: 380-385. doi. 10.1111/cup.12276.
10. French LE, Masgrau E, Chavaz P, Saurat JH. Eccrine syringofibroadenoma in a patient with erosive palmoplantar lichen planus. *Dermatology*. 1997;195:399-401. doi. 10.1159/000245998.
11. Nomura K, Hashimoto I. Eccrine syringofibroadenomatosis in two patients with bullous pemphigoid. *Dermatology* 1997; 4: 395-398. doi. 10.1159/000245997.
12. Ichikawa E, Fujisawa Y, Tateishi Y, Imakodo S, et al. Eccrine syringofibroadenoma in a patient with a burn scar ulcer. *Br J Dermatol* 2000; 143 (3): 591-594. doi. 10.1111/j.1365-2133.2000.03715.x.

13. Tey HL, Chong WS, Wong SN. Leprosy-associated eccrine syringofibroadenoma of Mascaró. Clin Exp Dermatol 2007; 32: 533-535. doi. 10.1111/j.1365-2230.2007.02434.x.
14. Santacoloma K, Reina AM, Rueda X, Morales SD, et al. Siringofibroadenocarcinoma: coexistencia de un siringofibroadenoma ecrico y un carcinoma espinocelular. Piel (Barc) 2018; 33: 555-557.
15. Katane M, Akiyama M, Ohnishi T, Watanabe S, et al. Carcinomatous transformation of syringofibroadenoma. J Cutan Pathol 2003; 30: 211-4. doi. 10.1034/j.1600-0560.2003.00039.x.
16. Bjarke T, Ternesten-Bratel A, Hedblad M, Rausing A. Carcinoma and eccrine syringofibroadenoma: report of five cases. J Cutan Pathol 2003; 30 (6): 382-392. doi. 10.1034/j.1600-0560.2003.00072.x.





## Gota cutánea

---

### *Cutaneous gout.*

Rita Magola Sierra-Merlano,<sup>1</sup> Marysabel Cogollo-González<sup>2</sup>

Sr. Director

Paciente masculino de 27 años, con diagnóstico desde hacía 8 años de artritis reumatoide crónica juvenil y síndrome de Cushing exógeno por glucocorticoides. Recibía prednisolona a dosis de 15 mg al día y diclofenaco 50 mg al día, sin otros antecedentes personales o familiares relevantes. Negó fiebre y refirió la aparición de lesiones en la piel desde hacía 5 años en los antebrazos, los codos y el abdomen, que habían progresado a otros sitios corporales. Al examen físico se observó la facies cushingoide. La piel tenía lesiones papulares y nodulares bilaterales en las orejas, los antebrazos, los codos, el abdomen, los brazos, las piernas y el pene (**Figura 1**) de consistencia variable. El examen osteoarticular evidenció: artritis en las articulaciones interfalángicas proximales, metacarpofalángicas, las muñecas, las rodillas, los tobillos y dolor en el antepie. Los estudios paraclínicos revelaron: factor reumatoide, anticuerpos anticitrulinados, anticardiolipinas IgG e IgM, anticoagulante lúpico, anticuerpos antinucleares y anti-ADN negativos. Hemoglobina glucosilada 5.5%, creatinina y glucemia normales, leucocitos: 11,500 mL/mm<sup>3</sup>, con anemia microcítica hipocrómica, virus de inmunodeficiencia humana negativo, ecografía abdominal, radiografía de manos y pies sin alteraciones.

Se estableció el diagnóstico de AR en remisión, disminuyendo la dosis de prednisolona, se inició cloroquina y se solicitó biopsia cutánea que reportó existencia de un material exógeno que genera una reacción inflamatoria crónica granulomatosa epitelioides no necrotizante, sin evidencia de malignidad, hallazgos sugerentes de tofo gotoso

<sup>1</sup> Médico especialista en Medicina Interna y Reumatología. Profesora de Medicina Interna.

<sup>2</sup> Internista. Universidad de Cartagena, Cartagena, Colombia.

**Recibido:** agosto 2020

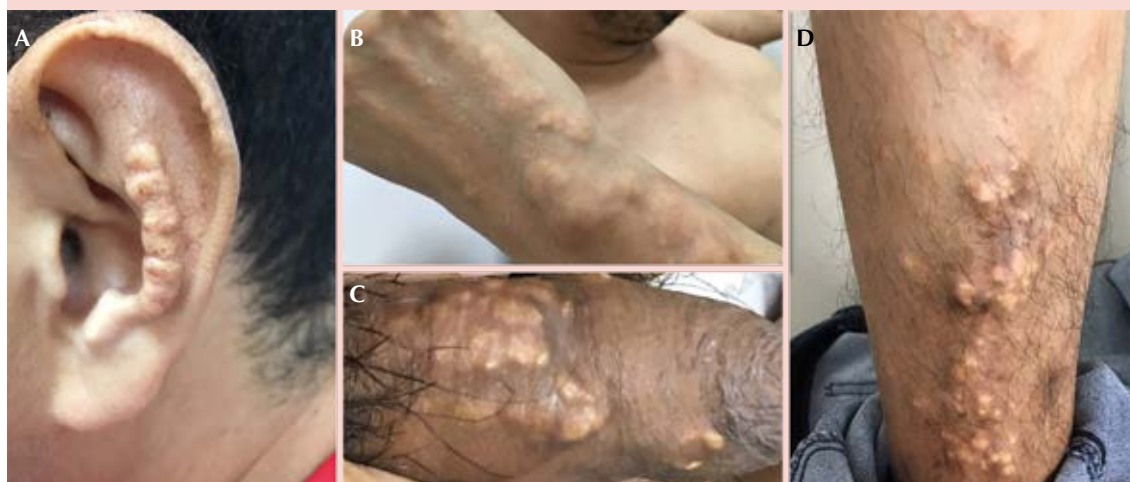**Aceptado:** agosto 2020

**Correspondencia**

Marysabel Cogollo González  
marysabel088@hotmail.com

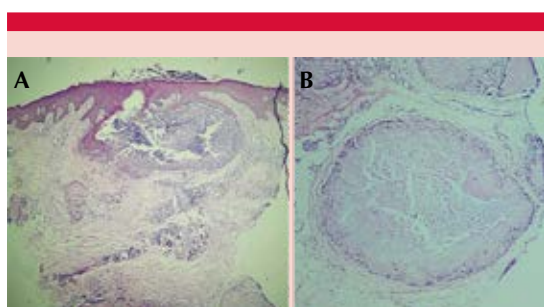
**Este artículo debe citarse como:** Sierra-Merlano RM, Cogollo-González M. Gota cutánea. Dermatol Rev Mex. 2021; 65 (2): 282-284.

<https://doi.org/10.24245/dermatol-revmex.v65i2.5606>



**Figura 1.** Lesiones en la piel pápulo-nodulares en la oreja (A), el miembro superior (B), el pene (C) y el miembro inferior (D).

(Figura 2). Las concentraciones de ácido úrico eran de 8 mg/dL, con función renal normal. Se suspendió el tratamiento contra la AR, con retiro gradual de los corticosteroides, se estableció el diagnóstico de artritis gotosa más gota cutánea,



**Figura 2.** Biopsia de lesión en la piel. **A.** Tofo gotoso, hematoxilina-eosina (H-E) 4X. Se observa material eosinofílico en la dermis superficial, con eliminación transepidérmica a través del folículo piloso. **B.** H-E 10x. Se observa una lesión nodular compuesta por un proceso inflamatorio granulomatoso tipo cuerpo extraño, asociado con un material eosinofílico en su interior.

se inició tratamiento con colchicina más allopurinol con alivio clínico.

La gota es un tipo de artritis inflamatoria, caracterizada por el depósito de cristales de monohidrato de urato monosódico en el líquido sinovial y otros tejidos, que puede asociarse con hiperuricemia (ácido úrico mayor a 6.8 mg/dL).<sup>1</sup> Los principales factores de riesgo de la formación de estos depósitos son la hipertensión arterial, la insuficiencia renal y el tratamiento con diuréticos,<sup>2</sup> todos ausentes en nuestro paciente.

Los tofos constituyen las formas crónicas de la gota y se definen como nódulos intradérmicos que aparecen frecuentemente sobre las orejas, el olécranon, la bursa prepatelar y en sitios acrales, a menudo asociados con tendones.<sup>3,4</sup> Las formas atípicas en la piel son infrecuentes, pueden manifestarse en forma de úlceras, nódulos, pápulas, ampollas, miliar, fungoide y pústulas.<sup>3</sup> Este caso fue pápulo-nodular en sitios articulares y no articulares, con lesiones en zonas atípicas como el pene.

Para el estudio histopatológico es necesario fijar la muestra en alcohol absoluto o congelarla para evitar la disolución de los cristales de urato monosódico, cuando éstos se observan con un filtro de luz polarizada exhiben birrefringencia negativa.<sup>4</sup> El hallazgo patológico se caracteriza por inflamación de cuerpo extraño.<sup>4,5</sup>

El diagnóstico de gota cutánea es difícil debido a la rareza de la enfermedad y, en algunos casos, no existe elevación del ácido úrico; el diagnóstico diferencial incluye xantomas, nódulos reumatoides y calcinosis cutis.<sup>4</sup> Nuestro paciente fue tratado como artritis reumatoide crónica juvenil, mucho antes de establecer el diagnóstico definitivo.

El tratamiento es con fármacos uricosúricos, principalmente el alopurinol;<sup>4,5</sup> sin embargo, la combinación de colchicina más alopurinol se asocia con buenos resultados.<sup>3</sup> Debe insistirse en las medidas de prevención y en el apego al tratamiento.

## CONCLUSIONES

El diagnóstico de la gota cutánea constituye un reto clínico, muchas veces no se encuentran factores de riesgo ni elevación del ácido úrico; los hallazgos histopatológicos son fundamentales y debe considerarse entre los diagnósticos diferenciales de enfermedades por depósito en la piel.

## REFERENCIAS

1. Gaviria JL, Ortega VG, Gaona J, Motta A, et al. Unusual dermatological manifestations of gout: Review of literature and a case report. *Plast Reconstr Surg Glob Open* 2015; 3 (7): e445-e. doi. 10.1097/GOX.0000000000000420.
2. Fam AG, Assaad D. Intradermal urate tophi. *J Rheumatol* 1997; 24 (6): 1126-31.
3. Shukla R, Vender RB, Alhabeeb A, Salama S, et al. Miliarial gout (A new entity). *J Cutan Med Surg* 2007; 11 (1): 31-4. doi. 10.2310/7750.2007.00002.
4. Bernat-García J, Barberá-Montesinos E, Soriano-Sarrio P. Pápulas blanquecinas en las manos. *Actas Dermo-Sifiliográficas* 2013; 104 (4): 349-50. doi. 10.1016/j.ad.2012.09.011.
5. Olazagasti J, Wang AS, Isseroff R. Multiple firm nodules and tender, indurated plaques. *JAMA Dermatol* 2014; 150 (5): 569-570. doi. 10.1001/jamadermatol.2013.8734.

## Administración de dapsona en pacientes con lepra: una enfermedad milenaria y estigmatizada

### *Administration of dapsone in leprosy patients: an ancient and stigmatized disease.*

Ricardo Francisco Beltrán-Gómez

Sr. Editor:

He leído con sumo interés el artículo escrito por De Aguinaga, et al.,<sup>1</sup> recientemente publicado en esta revista, en el que se destacan las múltiples aplicaciones antimicrobianas y antiinflamatorias de la dapsona (diaminodifenil-sulfona) en Dermatología. A partir de eso, motivado por el significado histórico de la lepra y el efecto negativo atribuido socialmente, esta carta tiene el principal objetivo de detallar su prescripción en este padecimiento clínico, ya que fue clave para comenzar a erradicar el concepto erróneo de incurable que se le atribuía.

A través del tiempo, la enfermedad de Hansen, como también se le nombra en honor al médico descubridor del agente etiológico, ha sido diversamente clasificada de acuerdo con su ulterior estudio. Merece un interés distintivo por tratarse de una enfermedad milenaria y estigmatizada. En la actualidad, representa un problema de salud pública en países subdesarrollados porque su desconocimiento sigue vigente, incluso en el ámbito médico.<sup>2</sup>

La lepra es una enfermedad crónica que altera la calidad de vida de los pacientes afectados. En su momento, eran condenados al ostracismo, es decir, obligados a vivir apartados de la sociedad como castigo por ser considerados incurables. Hoy día, se sabe que en realidad no se trata de una enfermedad especialmente contagiosa. Gracias al desarrollo de la dapsona como medicamento antileproso en 1940, se cimentaron las bases para tratarla y evitar las lesiones progresivas características.<sup>3</sup>

Estudiante de Medicina, Universidad de Sonora, Campus Cajeme, Ciudad Obregón, Sonora, México.

**Recibido:** agosto 2020

**Aceptado:** septiembre 2020

**Correspondencia**

Ricardo Francisco Beltrán Gómez  
bretal94@gmail.com

**Este artículo debe citarse como:**  
Beltrán-Gómez RF. Administración de dapsona en pacientes con lepra: una enfermedad milenaria y estigmatizada. Dermatol Rev Mex. 2021; 65 (2): 285-286.  
<https://doi.org/10.24245/dermatolrev-mex.v65i2.5607>

La dapsona tiene semejanza estructural con las sulfonamidas, que son antibacterianos que datan de inicios del siglo pasado, anteriores a las penicilinas; por este hecho, se consideran los primeros fármacos prescritos para tratar infecciones bacterianas en el ser humano. De Aguinaga, et al.<sup>1</sup> nos comentan que la diaminodifenil-sulfona es un fármaco antiguo que se administra en la actualidad, pero de manera supervisada porque son comunes los eventos adversos. Como antimicrobiano, no se limita al tratamiento de la lepra, pero sí es el medicamento de elección.<sup>4</sup>

El proceso monoterapéutico con dapsona era de larga duración y los pacientes no mostraban un estricto apego a su administración. Esto desencadenó que *Mycobacterium leprae* comenzara a mostrar resistencia. Para evitarlo, en el decenio de 1960 se añadió rifampicina y clofazimina, conformándose un esquema multimedicamentoso. Estas pautas estandarizadas por la Organización Mundial de la Salud (OMS), señaladas en el artículo, cambiaron por completo nuestra percepción de la enfermedad de Hansen que en la actualidad suele ser casi siempre curable.<sup>5</sup>

Antes de prescribir el fármaco, es necesario realizar una bioquímica completa del paciente con lepra. La bibliografía médica indica que los pacientes con déficit enzimático de glucosa-6-fosfatodeshidrogenasa (G6PDH) son susceptibles de manifestar efectos secundarios hematológicos, como anemia hemolítica y metahemoglobinemia, debido a que esta enzima protege a los eritrocitos del daño oxidativo. Por lo anterior, se recomienda vigilancia enzimática periódica cada dos a cuatro semanas.<sup>3,6</sup>

A manera de conclusión, se han documentado buenos resultados terapéuticos de la adminis-

tración de dapsona prescrita como monoterapia en múltiples enfermedades dermatológicas, así como en combinación con otros antimicrobianos para tratar las variantes clínicas de la lepra. Por su versatilidad, es menester que el dermatólogo conozca el fármaco y los probables efectos adversos que genera, con el fin de mejorar la calidad de vida de sus pacientes.<sup>6</sup>

Debe insistirse en que la lepra es una enfermedad transmisible, pero curable. Con el reforzamiento de sus manifestaciones clínicas en universidades y hospitales se contribuye a realizar el diagnóstico temprano y evitar la discapacidad que llega a ocasionar. No hay que temerla porque, como sabemos, se puede tratar. Por último, no dejar de brindar apoyo y estímulo constante a las personas que la padecen para que tengan un apego eficaz al tratamiento y puedan derribarse las barreras de la estigmatización social.

## REFERENCIAS

1. De Aguinaga-Inurriaga AE, Melgarejo-Gómez A, Tirado-Sánchez A, Bonifaz A. Dapsona (diaminodifenil-sulfona) en Dermatología. Conocimiento actual de un fármaco antiguo. *Dermatol Rev Mex* 2020; 64 (3): 294-308.
2. Contreras-Steysl M, López-Navarro N, Herrera-Acosta E, Castillo R, et al. Lepra importada y su dificultad en el medio actual: a propósito de 7 casos. *Actas Dermo-Sifiliográficas* 2011; 102 (2): 106-113. doi:10.1016/j.ad.2010.10.008
3. Rang HP, Ritter JM, Flower RJ, Henderson G, et al. *Farmacología*. 8ª ed. Barcelona, España: Elsevier, 2016; 640.
4. Hauser AR. *Manual de antibióticos. El ABC para elegir el medicamento antibacteriano correcto*. 3ª ed. Barcelona, España: Wolters Kluwer, 2019; 106-110.
5. Organización Mundial de la Salud (OMS). Lepra. [Internet]. [Consultado 6 Agosto 2020]. Disponible en: <https://www.who.int/es/news-room/fact-sheets/detail/leprosy#>
6. Navarro-Triviño FJ, Ruíz-Villaverde R, Díaz-Martínez, MA, Naranjo-Sintes R. Dapsona: actualización de un fármaco clásico en usos dermatológicos actuales. *Piel* 2017; 32 (3): 173-177. doi. 10.1016/j.piel.2016.04.013.

## Hacer o no hacer, ésa es la cuestión. ¿Qué harías ante el COVID-19?

---

*To do or not to do, that is the question. What would you do in the face of COVID-19?*

Blanca Esther Reyes-Rodríguez

Durante esta pandemia creo que a la mayoría de nosotros, seamos médicos o no, nos ha dado por pensar de más y quizá algunos han pensado “de menos”. En cuanto a mí, han pasado por mi cabeza miles de reflexiones, en ocasiones llevándome a perder el sueño; pero en otras, a proyectar cómo va a ser mi vida de hoy en adelante o por lo menos hasta que otro embate de éstos me haga nuevamente reconsiderar el rumbo. Sin embargo, hoy no quiero hablar sobre lo que he pensado modificar de mi forma de vivir la vida, sino de lo que me ha movido como médico durante estos 9 meses.

Me di a la tarea de preguntar a algunos colegas de distintas especialidades, ciertas cuestiones prácticas en relación con nuestro actuar ante una posible infección por COVID-19 en nosotros o en algunos de nuestros seres queridos más cercanos. Lo que me llevó a ello fue el hecho que de yo misma llegué a un punto donde debí crear un plan de acción ante tal eventualidad. Esta encuesta la hice muy al inicio de la pandemia, cuando las guías de tratamiento eran muy poco claras y cuando todos estábamos apenas asimilando para dónde iría esta pandemia y sus consecuencias. Las “guías” de tratamiento en un inicio fueron muy pobres y se hizo muy poco porque también sabíamos muy poco al respecto.

En este momento no son los números que día a día nos informan las autoridades sanitarias y los noticieros. Es la gente que se ha infectado, la que ha muerto por esta enfermedad. Actualmente en mi círculo cercano de amistades ha habido cinco amigos muy apreciados por mí que tuvieron la enfermedad. Dos de ellos muy recientemente. Los otros tres afortunadamente fueron atendidos de forma oportuna y adecuada y salieron

Dermatóloga, práctica privada, Centro Médico ABC campus Observatorio, Ciudad de México.

**Recibido:** noviembre 2020

**Aceptado:** noviembre 2020

**Correspondencia**

Blanca Esther Reyes Rodríguez  
dermablnc@yahoo.com.mx

**Este artículo debe citarse como:**

Reyes-Rodríguez BE. Hacer o no hacer, ésa es la cuestión. ¿Qué harías ante el COVID-19? Dermatol Rev Mex. 2021; 65 (2): 287-290.

<https://doi.org/10.24245/dermatolrev-mex.v65i2.5608>

adelante. Uno de ellos estuvo grave, intubado y en terapia intensiva por más de 15 días. Ya han fallecido al menos seis personas conocidas, cercanas, jóvenes, buenos seres humanos, con proyectos por realizar, con una familia que los quería y una vida por delante que no pudieron vivir.

Y están los “amigos de un amigo”, “el familiar de un conocido”. Muchos pacientes que acuden a mi consulta que fueron positivos al virus, otros a quienes les he detectado la enfermedad, algunos de ellos siendo totalmente asintomáticos.

Y como dice un *hashtag*: nosonsolonumeros. Yo siempre he manifestado que antes de ser especialista en dermatología, soy médico y agrego sin falsa modestia, pero sin presunción, que soy buen médico.

A lo largo de mi vida he tenido la tarea de ser el médico familiar y de primer contacto de toda mi familia cercana, de varios de mis amigos e incluso de la familia de varios de ellos. No siempre me han consultado como médico especialista y sí, la mayoría de las veces, como médico general. A lo largo de 30 años de ser médico cirujano he tratado de seguirme actualizando no sólo en mi área de especialidad, sino también en todo lo que se refiere a la medicina general. Conozco mis limitaciones, pero también mis alcances y nunca le he negado a nadie de mis seres queridos lo que yo he considerado es la mejor opinión como el médico general que también soy. Cuando desconozco el diagnóstico o el tratamiento también lo he manifestado. Pero nunca he dejado de estudiar, informarme, actualizarme y sobre todo preguntar y referir al colega que sabe más que yo.

Las preguntas que realicé fueron las mismas que al inicio de la pandemia yo misma me hice. Mis respuestas están incluidas en este escrito.

¿Qué sentido tuvieron estas preguntas? Quizá un poco la curiosidad de saber qué piensan mis

colegas encuestados, quienes además son todos excelentes especialistas en su área.

También saber si entre los no infectólogos, neumólogos e intensivistas; quienes no estamos en la primera línea de atención a pacientes COVID-19 hay algún consenso, una coincidencia científica, una guía de acción ante una posible infección de nuestros seres queridos cercanos o en nosotros mismos. No es una guía, no es para juzgar ni calificar a nadie. Es simplemente un ejercicio personal que transmitiré con quienes amable y desinteresadamente compartieron sus opiniones.

Incluso siendo un poco más temeraria, me movió saber cuál sería el tratamiento inicial antes de acudir con el experto. Obviamente sustentado en información médico-científica. Vaya, medicina basada en la evidencia y no basada en la ocurrencia.

La población de médicos encuestados fueron 30 colegas de las siguientes especialidades: dermatología, cirugía plástica, medicina interna, ginecología, cirugía general, cardiología, pediatría, ortopedia y psiquiatría.

Cabe mencionar que de los médicos que participaron, un cardiólogo sí atiende pacientes COVID-19 debido al daño miocárdico que puede ocurrir en algunos de ellos. Y un ginecólogo está en la primera línea por ser subdirector médico de un hospital del IMSS, aunque entiendo que su función es administrativa y no como médico tratante.

Éstas son las preguntas que amablemente algunos de mis colegas me hicieron el favor de responder.

1. ¿Cuál sería tu forma de tratarte o tratar a un ser querido que inicia con síntomas francos de COVID-19, leves a moderados, sin tener prueba confirmatoria a mano, sin datos de desaturación?

El 80% de los médicos respondió que si son síntomas leves lo vigilarían estrechamente en su domicilio con medidas de aislamiento al paciente y sus contactos cercanos, con tratamiento sintomático y oximetría. Todos coincidieron en hacer la prueba PCR de forma inmediata. Sólo dos médicos sugirieron la realización de tomografía axial computada (TAC). De igual forma, el 100% de los que respondieron que sí lo tratarían ellos, permaneciendo el paciente en casa, se asesorarían de internistas, intensivistas o neumólogos.

El 20% restante respondió de forma categórica que no los tratarían por no ser su especialidad o por no tener los conocimientos suficientes. Estos colegas se eliminaron de la encuesta por este hecho.

2. ¿Cuál es el tratamiento sintomático que darías en caso de tratar tú al paciente? El 99% de los médicos que tratarían al paciente en casa respondió paracetamol 1 g VO cada 8 horas. Uno respondió que Daxón. Otro más mencionó antihistamínico y antitusivo sin especificar cuáles.

3. Si el paciente no se complica ¿darías algún otro tratamiento además del paracetamol? El 40% de los encuestados indicaría alguno o todos los siguientes fármacos: ivermectina 12 mg cada 24 horas durante 2 días; azitromicina 500 mg cada 24 horas por 5 días y enoxaparina subcutánea 60 mg cada 24 horas por 10 días. Hubo un colega que mencionó que nunca daría hidroxiclороquina ni azitromicina por no tener ningún sustento científico, él mismo mencionó que si el paciente estuviera en el día 10 de la enfermedad ya con menos posibilidad de replicación viral, pero más inflamación valoraría la administración de colchicina.

En este rubro sólo incluí los tres medicamentos que tienen mayor evidencia en las guías de tratamiento en casa para pacientes con COVID-19.

4. Sin ser una pregunta como tal, agrego los tratamientos coadyuvantes y sugerencias de algunos colegas. Éstos fueron comentarios aislados de algunos médicos, sin haber realmente un consenso. Sólo los menciono porque ellos lo manifestaron: vitamina D, cinc, vitamina C, sodimel, acetilcisteína, probióticos, infusiones con hojas de guayaba, yogurt kefir, Aderogyl, aspirina, dutasteride o finasteride en pacientes del sexo masculino, gárgaras de Listerine, celestamine, melatonina, cúrcuma, homeopatía, quercetina.

5. ¿Qué otros exámenes solicitarías además de la prueba PCR? El 10% solicitaría TAC, biometría hemática completa, química sanguínea, tiempos de coagulación, dímero D y ferritina sérica.

6. ¿Tienes algún especialista de tu confianza para tratarte o tratar a tu familiar? La respuesta fue que el 80% de los médicos lo tienen y algunos de ellos me dieron nombre y apellido de su médico de confianza. Entre ellos están neumólogos, otorrinolaringólogos, internistas, infectólogos, urgenciólogos e intensivistas.

7. ¿A qué hospital lo llevarías en caso de mala evolución o de no tratarlo tú? El 90% de los médicos lo llevarían al hospital donde trabajan. El resto mencionó el Instituto Nacional de Nutrición, el Centro Médico ABC, el Hospital Ángeles de Interlomas, el Instituto Nacional de Enfermedades Respiratorias o algún hospital de su localidad. La razón que dieron fue la experiencia del hospital y sus médicos, la atención y los insumos.

Desde el punto de vista emocional, no planteé como tal una pregunta, pero hubo algunos comentarios que llamaron enormemente mi atención y me gustaría compartirlos con ustedes. Uno de los colegas me escribió que estaba muy preocupado por ser una persona sola cuya familia no vive en el mismo país que él y se cuestionaba a quién podría acudir para pedir apoyo. El aspecto



económico también lo mencionaron algunos, la mayoría de los encuestados cuenta con seguro de gastos médicos mayores, pero otros no y es un tema de preocupación para ellos, aunque hubo un médico que dijo que en caso de que sus hijos requirieran la atención hospitalaria preferiría que ellos fueran atendidos en un medio privado y él y su esposa en un medio público. Por cuestiones económicas, este colega daría prioridad a sus hijos para su atención en un medio privado.

Entre los comentarios múltiples, cuando se mencionaron los tratamientos coadyuvantes, una doctora mencionó: yo rezo todos los días.

Finalmente me gustaría transcribir lo más fidedignamente posible lo que una colega me manifestó: "No me importaría tener que dar la vida por mis familiares. Estoy consciente de que esta batalla se gana o se pierde. Yo sí me comprometería si tengo que ir al frente de batalla a ayudar; porque para eso elegí esta profesión que es muy noble, pero que también está llena de riesgos y no me importa perder la vida..."

Por último, esta misma colega hace unos cuantos días me dijo que un familiar muy cercano a ella enfermó poco después de que respondiera mis preguntas y que esto le ayudó a actuar rápidamente como lo hizo para atenderlo.

Otro colega, aunque no participó en la encuesta, decidió trabajar por un tiempo en un centro de concentración de pacientes COVID-19 (el Centro City Banamex de la Ciudad de México) por la simple y sencilla razón de ayudar y aprender a tratar la enfermedad.

Un colega más me mencionó que antes de contestar estas preguntas él no tenía un plan de acción y me agradeció el haberlo "puesto a pensar".

En esta fase de la pandemia todos hemos aprendido mucho de medicina, seamos médicos o no,

e independientemente de la especialidad que ejercemos, hemos aprendido a conocer más de la enfermedad, del huésped, pero, sobre todo, de nosotros mismos como seres humanos.

Actualmente existen guías con mayor sustento científico para el tratamiento ambulatorio del paciente con COVID-19 no complicado. A esas guías son a las que debemos recurrir, pero no actuar como si no fuésemos médicos. Pienso que si a nosotros nos toca muchas veces ser el médico de primer contacto de nuestra familia y amigos debemos tratar de dar la mejor recomendación médica porque ello marcará la diferencia y, en este caso en específico, puede ser la diferencia entre la vida y la muerte.

Tenemos una profesión muy noble. Mi personal punto de vista es que debemos comprometernos y tratar de contribuir con nuestra gente cercana y con nuestros pacientes no COVID-19 a difundir las medidas de protección que van mucho más allá del simple uso del cubrebocas, la sana distancia y el lavado de manos. Si no somos nosotros, los médicos, ¿quiénes serán los que atiendan ésta y otras enfermedades que seguirán surgiendo?

Agradezco enormemente su disposición y su tiempo para responderle a una persona curiosa y un poco necia. Pero sobre todo agradezco su participación y lo mucho que aprendí a través de sus comentarios, aportaciones y experiencias.

Comparto este humilde escrito esperando ir más allá de lo que se observa en la superficie.

Finalizo compartiendo el lema de mi alma mater, la Facultad de Medicina de la Universidad Nacional Autónoma de México: *Aliis vivere*, que en latín significa *vivir para los demás*.

¡Sigamos cuidándonos a nosotros, a los nuestros y cuidemos de nuestros pacientes también!

## Caso atípico de fenómeno de Köebner en el queratoacantoma

### *Köebner phenomenon on keratoacanthoma, atypical case.*

Eduardo Andrés Rivera-Perdomo,<sup>1</sup> John Ballén-Suárez<sup>2</sup>

Editores:

Se comunica el caso de una paciente de 70 años, quien acudió a consulta por padecer un cuadro clínico de un mes de evolución, consistente en la aparición de una lesión en el labio superior de crecimiento progresivo, por lo que recibió tratamiento en la atención primaria con cefalexina y analgésicos sin mejoría clínica. Al ingresar al servicio, se evidenció en el labio superior un tumor de 12 mm de diámetro, amarillento, de base eritematosa infiltrada con vasos telangiectásicos y aspecto cerebriforme. **Figura 1**

La biopsia de piel reportó ortoqueratosis, acantosis irregular con algunos quistes córneos intraepidérmicos, amplias zonas de queratina compacta laminar y algunas sábanas de células escamosas agrupadas de aspecto pavimentoso, de citoplasma amplio débilmente eosinofílico, permeada por polimorfonucleares neutrófilos, con atipia celular variable en la periferia de los nidos. La inmunohistoquímica mostró positividad leve para P63 y Ki67 en la periferia de los nidos de células tumorales, hallazgo compatible con queratoacantoma.

La paciente acudió a control donde se evidenció que en el lugar de la biopsia la lesión aumentó de tamaño considerablemente presentando fenómeno de Köebner. **Figura 2**

Se indicó resección convencional, con posterior control a los seis meses donde se observó una cicatriz eutrófica y eucrómica con ligera

<sup>1</sup> Médico general, Fundación Universitaria Sanitas, Bogotá, Colombia.

<sup>2</sup> Dermatólogo, Fundación Universitaria Sanitas, Organización Sanitas Internacional, Bogotá, Colombia.

**Recibido:** octubre 2020

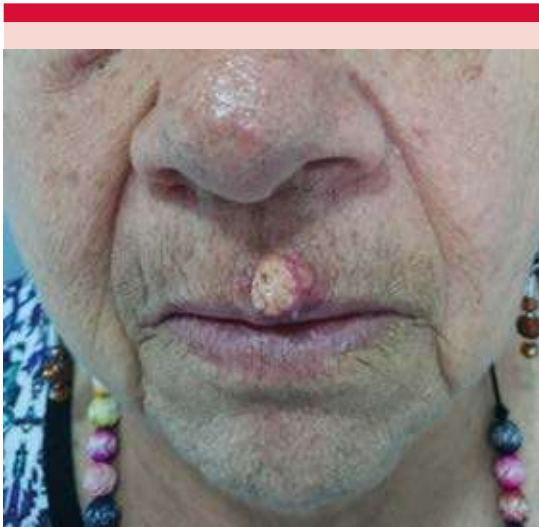**Aceptado:** octubre 2020

**Correspondencia**

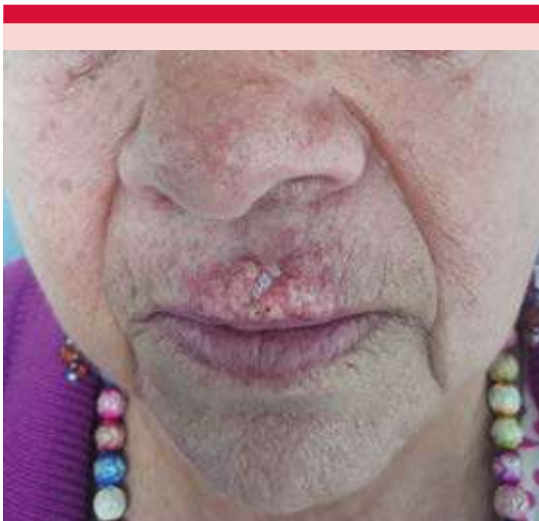Eduardo Andrés Rivera Perdomo  
eduardoriveramedicina@gmail.com

**Este artículo debe citarse como:**

Rivera-Perdomo EA, Ballén-Suárez J. Caso atípico de fenómeno de Köebner en el queratoacantoma. Dermatol Rev Mex. 2021; 65 (2): 291-293.  
<https://doi.org/10.24245/dermatolrev-mex.v65i2.5609>



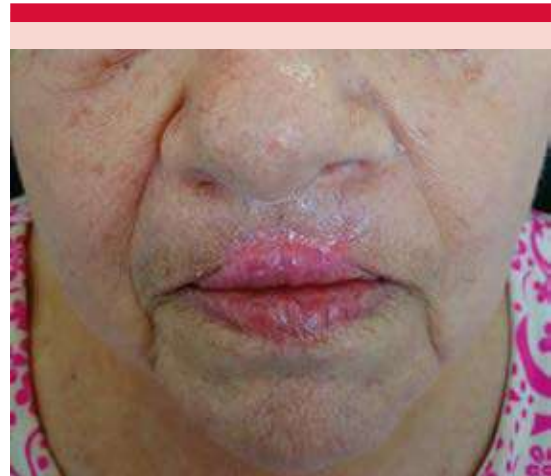**Figura 1.** Tumor de aspecto cerebriforme en el labio superior.



**Figura 2.** Fenómeno de Köebner.

retracción del labio superior, sin recidiva tumoral y con evolución adecuada. **Figura 3**

El fenómeno de Köebner lo describió el dermatólogo alemán Heinrich Köebner en 1876.<sup>1</sup>



**Figura 3.** Cicatriz posresección con ligera retracción.

Consiste en la aparición de lesiones típicas de una dermatosis preexistente en áreas de la piel aparentemente sana, que ha sido expuesta a diversos traumatismos.<sup>2,3</sup>

Para que ocurra este fenómeno, el traumatismo debe afectar la epidermis y la dermis y se manifiesta entre tres días hasta dos años posteriores.<sup>4</sup> Los estímulos o causantes del traumatismo pueden ser quemaduras, radiación, incisión quirúrgica, picaduras, mordeduras, arañazos, electrocoagulaciones, fricción, presión, rasado, tatuajes, etc.<sup>1</sup>

Puede manifestarse en diversas afecciones para lo cual se clasifica en:

*Respuesta isomórfica clásica:* típica de este fenómeno ya que reflejan la patogenia de la enfermedad y puede manifestarse en todos los pacientes, se observa en psoriasis, liquen plano, vitíligo.

*Pseudo-Köebner:* por agentes infecciosos de tejidos vecinos que se propagan, puede observarse en verrugas, impétigo, molusco contagioso.

*Fenómeno de Köebner ocasional:* comúnmente localizado en áreas de traumatismo previo, como es el caso del eritema multiforme, sarcoma de Kaposi, enfermedad de Darier, liquen escleroatrofíco, foliculitis perforante, pelagra.

*Fenómeno de Köebner cuestionable:* hay muy pocos reportes en la bibliografía, éstos son de lupus eritematoso discoide, penfigoide ampollar, dermatitis herpetiforme, morfea, queratoacantoma, pitiriasis rubra, urticaria pigmentosa, xantomas eruptivos granuloma anular y sarcoidosis.<sup>5</sup>

En la bibliografía se han evidenciado pocos casos de queratoacantomas con este fenómeno, especialmente por injertos de piel, como es el caso de una mujer de 78 años quien manifestó un carcinoma basocelular en el dorso de la nariz y requirió resección e injerto de piel, a los pocos meses apareció un nódulo eritematoso con posterior diagnóstico de queratoacantoma.<sup>6</sup>

Su fisiopatología es diversa, el traumatismo puede provocar una respuesta inflamatoria local que promueve la aparición de la lesión.<sup>7</sup> Se sugiere relación con el factor básico de crecimiento fibroblástico producido por los queratinocitos, el cual genera mitosis en los queratinocitos y células endoteliales.<sup>5</sup> Además, se han evidenciado células epidérmicas con aumento de la tasa de recambio celular por detención del ciclo celular en G1.<sup>1</sup> Se ha postulado, además, la participación de diversas citocinas, principalmente los linfocitos T auxiliares, siendo potenciadores inmunológicos de carcinogénesis en la piel.<sup>1</sup>

En todo caso, se requiere la participación necesaria de un iniciador (por ejemplo, la luz solar o un químico carcinógeno) que, junto con el traumatismo, actúa como promotor para inducir la formación de tumores.<sup>8</sup>

Concluimos que, aunque se han descrito muy pocos casos de fenómeno de Köebner sobre un queratoacantoma, es de suma importancia tenerlo presente entre los diagnósticos diferenciales de lesiones que progresen rápidamente sobre tejidos traumatizados accidentalmente o por procedimientos quirúrgicos.

### Agradecimientos

Se agradece al doctor Fernando Palma por la colaboración en el esclarecimiento histopatológico de la lesión.

### REFERENCIAS

1. Wu CC, Wang S, An JJ, Smith DR, et al. Koebner phenomenon: Consideration when choosing fractionation for breast irradiation. *Adv Radiat Oncol* 2017; 3 (2): 108-110. doi. 10.1016/j.adro.2017.11.004.
2. Hattier G, Beggs S, Sahu J, Trufant J, et al. Koebner phenomenon: pemphigus vulgaris following Mohs micrographic surgery. *Dermatology Online J* 2019; 25 (1): 13030/qt64b6k3wr.
3. Amalia P. Fenómeno de Köebner *versus* fenómeno de Wolf: aclarando conceptos. *Revista Dermatología Venezolana* 2016; 54 (2): 19-21.
4. Kapoor A, Laghimsetty S, Bhagyalakshmi N. Koebner phenomenon triggered by external dacryocystorhinostomy scar in a patient with psoriasis: a case report and literature review. *Ophthalmic Plast Reconstr Surg* 2018; 34 (2): e52-e53. doi. 10.1097/IOP.0000000000001016.
5. Villanueva-Ramos TI, Alcalá-Pérez D, Medina-Bojórquez A, Torres-González S, et al. Queratoacantoma: ¿pseudocáncer o carcinoma epidermoide? *Dermatol Rev Mex* 2012; 56 (1): 26-29.
6. Nagase K, Suzuki Y, Misago N, Narisawa Y. Acute development of keratoacanthoma at a full-thickness skin graft donor site shortly after surgery. *J Dermatol* 2016; 43 (10): 1232-1233. doi. 10.1111/1346-8138.13368.
7. Cotran RS, Kumar V, Collins T. *Robbins Patología Estructural y Funcional*. 8ª ed. Madrid: McGraw-Hill Interamericana, 2010; 1191.
8. Pattee SF, Silvis NG. Keratoacanthoma developing in sites of previous trauma: a report of two cases and review of the literature. *J Am Acad Dermatol* 2003; 48 (2 Suppl): S35-S38.

## Tricoepitelioma

---

### *Trichoepithelioma.*

Araceli Alvarado-Delgadillo,<sup>1</sup> Maritza Aristimuño-Torres,<sup>2</sup> Arturo Pando-Morales,<sup>3</sup> Israel Antonio Esquivel-Pinto,<sup>4</sup> Roberto Arenas-Guzmán<sup>5</sup>

### CASO CLÍNICO

Paciente femenina de 65 años de edad, natural y procedente de Apaxco, Hidalgo, que acudió a consulta por padecer una lesión en la cara, en el ala nasal derecha, de varios años de evolución.

A la exploración física se observó una neoformación de 0.6 cm, bien delimitada, del color de la piel, de superficie lisa con telangiectasias, asintomática. **Figura 1**

Se realizó extirpación quirúrgica y con el diagnóstico presuntivo de tumor de anexo se envió a estudio histopatológico que mostró una neoformación subcutánea, cupuliforme, de estirpe epitelial, conformada por células de aspecto basaloide. Con epidermis con estrato córneo en red de canasta, el estrato espinoso se observó adelgazado, con aplanamiento de los procesos interpapilares e hiperpigmentación de las células de la capa basal. Desde la dermis papilar hasta la dermis reticular media, se observó una proliferación de células de aspecto basaloide, con núcleo grande, redondo, de contornos bien delimitados, con patrón de cromatina fino, que se agrupaban en empalizada periférica y citoplasma moderado, eosinófilo pálido. Esta proliferación se extendía en forma de nódulos y estaba rodeada de un estroma fibroso. Había leve infiltrado inflamatorio conformado por linfocitos. **Figura 2**

Con estos hallazgos se estableció el diagnóstico de tricoepitelioma.

<sup>1</sup> Dermatóloga.

<sup>2</sup> Dermatóloga y dermatoncóloga.

<sup>3</sup> Médico cirujano.

<sup>4</sup> Dermatólogo y Dermatopatólogo. Centro Especializado en Enfermedades de la Piel (CEEPIEL), Tula de Allende, Hidalgo, México.

<sup>5</sup> Jefe de la Sección de Micología, Hospital General Dr. Manuel Gea González, Ciudad de México.

**Recibido:** octubre 2020

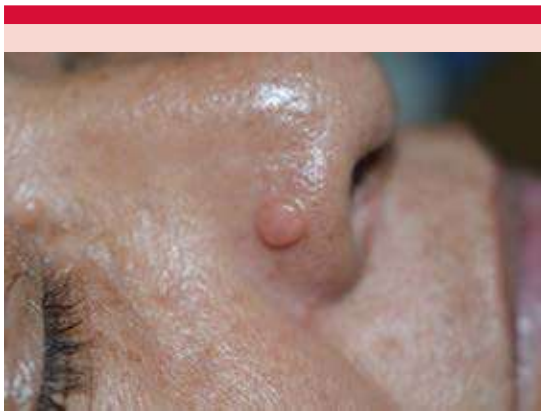**Aceptado:** octubre 2020

#### Correspondencia

Maritza Aristimuño Torres  
maristimuno34@gmail.com

**Este artículo debe citarse como:** Alvarado-Delgadillo A, Aristimuño-Torres M, Pando-Morales A, Esquivel-Pinto IA, Arenas-Guzmán R. Tricoepitelioma. *Dermatol Rev Mex.* 2021; 65 (2): 294-298.

<https://doi.org/10.24245/dermatol-revmex.v65i2.5610>



**Figura 1.** Neoformación de 0.6 cm, de superficie lisa con telangiectasias.

## COMENTARIO

Los tricoepiteliomas son hamartomas escasamente diferenciados que derivan de la matriz germinal del folículo piloso y se localizan en la dermis profunda.<sup>1,2</sup>

Segun Lever tienen origen en las células pluripotenciales de las yemas germinativas primarias, característica que comparte con el carcinoma basocelular.<sup>3</sup>

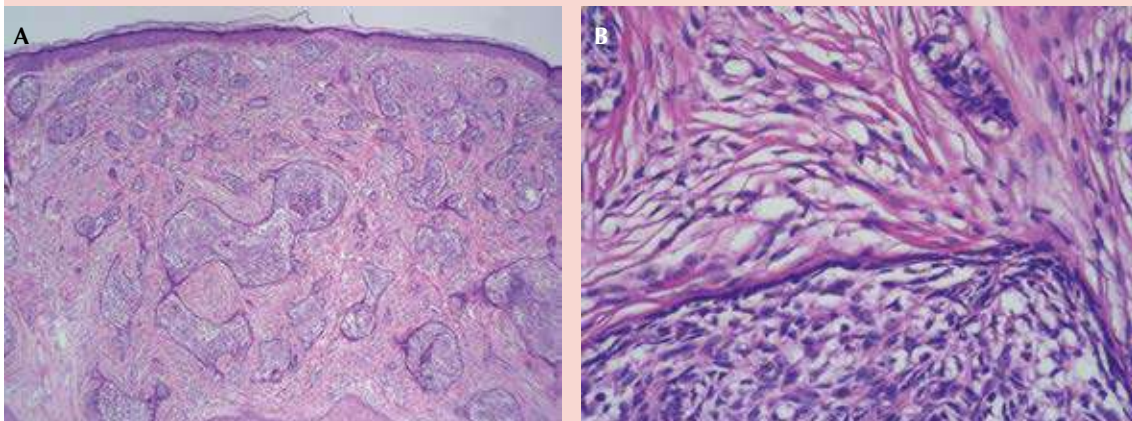
Los primeros en describir esta enfermedad fueron Brooke y Fordyce en 1892.<sup>4,5</sup> También se le conoce como epiteloma adenoideo quístico o tumor de Brooke.<sup>3</sup>

Se observa en uno y otro sexo, aunque predomina en mujeres, generalmente entre la segunda y cuarta décadas de la vida.

Tiene tres variedades clínico-patológicas: solitario, múltiple y desmoplásico.

## Tricoepitelioma solitario

Es el más frecuente, afecta la región centrofacial, aunque también puede aparecer en el cuello, el tronco y las extremidades. Puede manifestarse como una neoformación de aspecto papular o



**Figura 2. A.** Neoformación subcutánea, cupuliforme, de estirpe epitelial, bien delimitada. La epidermis se observa con estrato córneo en red de canasta, el estrato espinoso adelgazado, con aplanamiento de los procesos interpapilares. 4X HE. **B.** Proliferación de células de aspecto basaloide, con núcleo grande, redondo, de contornos bien delimitados, con patrón de cromatina fino, que se agrupan en empalizada periférica y citoplasma moderado, eosinófilo pálido. 40X HE.

nodular, del color de la piel, menor de 2 cm, aunque existe la variedad gigante con diámetro mayor a 2 cm; la superficie puede tener telangiectasias y simular carcinoma basocelular.<sup>6</sup> Generalmente se desarrolla en la vida adulta.<sup>7,8</sup>

A la histología, igual que en la clínica, puede confundirse con los carcinomas basocelulares. Ambos tumores están compuestos por nidos de células basaloides con diferenciación folicular. El tricoepitelioma se origina en la dermis a partir de las células basales de los folículos pilosos, mientras que el carcinoma basocelular surge en la capa basal de la epidermis o en la vaina externa de los folículos pilosos.<sup>9-12</sup> Los datos histopatológicos que determinan su comportamiento benigno son el alto grado de diferenciación folicular, la ausencia de mitosis, la necrosis celular individual y el estroma mucinoso con focos de separación.<sup>13</sup>

Sin embargo, la diferencia clave es que los tricoepiteliomas tienen quistes córneos que están delimitados por epitelio escamoso estratificado, con focos de calcificación en su interior. Además, tienen esbozos de folículos pilosos y cuerpos mesenquimatosos papilares, que son una agrupación de fibroblastos que rodea a los nidos y cordones de células basaloides y forman un estroma fibroso. Asimismo, el carcinoma basocelular está constituido por islotes tumorales de células basaloides en empalizada, con actividad mitótica incrementada y necrosis.<sup>9-12</sup>

La inmunohistoquímica puede ayudar a esclarecer esta diferencia al usar inmunomarcadores, como BCL-2 (*B-cell lymphoma 2*), CD34, CD10, receptor de andrógenos, factor de crecimiento transformante beta (TGF- $\beta$ ), KI-67 (índice proliferativo) y el PHLDA1 (marcador de células madre foliculares).<sup>9</sup> Se ha descrito la evolución de tricoepitelioma a carcinoma basocelular, que es más frecuente en la variedad múltiple.<sup>13</sup>

### Tricoepiteliomas múltiples

Los tricoepiteliomas múltiples son de aparición familiar en el 66% de los casos,<sup>14,15</sup> con herencia autosómica dominante y penetrancia disminuida en hombres en el 66% de los casos; en estos sujetos se describe una afección en el brazo corto del cromosoma 9p21. En términos clínicos, se caracterizan por la aparición desde la infancia de múltiples pápulas umbilicadas preferentemente en la región centrofacial, de crecimiento lento, progresivo y raramente ulceradas.<sup>16</sup> Por lo general, no se malignizan.<sup>15,17</sup>

En el caso de lesiones solitarias, la extirpación quirúrgica es el tratamiento de elección, pero en el caso de lesiones múltiples se recomienda la dermoabrasión y la cirugía con láser; con resultados variables debido a que las lesiones tienden a reaparecer en meses y muchas de ellas dejan manchas residuales o cicatrices permanentes.<sup>14</sup>

### Tricoepitelioma desmoplásico

Es una neoplasia poco frecuente de anexos, benigna, con diferenciación folicular, que deriva en su totalidad de la vaina radicular externa del folículo piloso.<sup>18,19</sup> Afecta principalmente a mujeres (71 a 85% de los casos) entre 8 y 79 años de edad.<sup>20,21,22</sup>

Por lo general, son lesiones solitarias, asintomáticas y de crecimiento lento. En raras ocasiones pueden ser múltiples.<sup>21</sup>

Tienden a manifestarse como una placa anular o neoformación de aspecto papular, de color blanco amarillento, que mide menos de 1 cm, con borde elevado y centro deprimido, que no llega a ulcerarse, indurada y de consistencia firme. La localización más frecuente es la cara, principalmente en las mejillas, la frente y el mentón.<sup>20</sup>

Se describen tres características histopatológicas básicas para establecer el diagnóstico: 1) cordones y nidos pequeños de una a tres filas de células tumorales basaloides, núcleo oval prominente y escaso citoplasma, 2) quistes córneos, algunos con proyecciones epiteliales en coma que semejan conductos ecrinos y 3) estroma desmoplásico con colágena densa e hipocelular. Además, pueden observarse áreas de calcificación en los quistes córneos y granulomas a cuerpo extraño.<sup>21</sup>

A la dermatoscopia el tricoepitelioma desmoplásico y el carcinoma basocelular muestran telangiectasias arborizantes y áreas blanco-brillosas, pero el tricoepitelioma no muestra nidos ovoides ni hojas de arce y tiene quistes de queratina.<sup>22,23</sup>

En la clínica el diagnóstico diferencial incluye el carcinoma basocelular y morfeiforme, tricoepitelioma clásico, hiperplasia sebácea, granuloma anular, cicatriz y escleroderma. La diferenciación histopatológica se realiza principalmente con el carcinoma basocelular de tipo morfeiforme o fibrosante, carcinoma aneural microquístico, siringomas, hamartoma folicular basaloides y tricoadenoma.<sup>20,24,25.</sup>

El diagnóstico definitivo se establece con la correlación clínico-patológica.

El tratamiento de elección es quirúrgico. También se ha propuesto la cirugía micrográfica de Mohs con excelentes resultados, aunque se considera un tratamiento agresivo de una lesión benigna.

La dermoabrasión, electrocirugía y el láser también son opciones terapéuticas, pero con alto riesgo de recidiva. Se ha prescrito también, como tratamiento único, el imiquimod al 5%, tres veces por semana durante 8 semanas, pero muestra recurrencia, por tanto, se recomienda sólo como terapia coadyuvante para reducir el

tamaño de la lesión y posteriormente realizar el procedimiento quirúrgico.<sup>26</sup>

## REFERENCIAS

- Rodríguez-Lobato E, Ortega-Springall MF, Cuevas-González JC, Vega-Memije ME. Tricoepitelioma desmoplásico. *Dermatol Rev Mex* 2015; 59: 374-81.
- Álvarez M, Acosta A, Rueda X. Tricoepiteliomas diseminados sin herencia familiar. *Rev Col Cancer* 2003; 7 (2): 64-6.
- Morales BME, Ramos-Garibay A, Hinostroza DC. Tricoepitelioma solitario. Comunicación de un caso. *Rev Cent Dermatol Pascua* 2001; 10 (2): 84-6.
- Ramírez R, Cid J, Rodríguez E. Tricoepitelioma solitario. Reporte de un caso. *Dermatología Rev Mex* 1996; 40 (3): 200-2.
- Nogita T, Kamikawa T. Solitary trichoepithelioma arising in the elbow. *J Dermatol* 1991; 18: 120-1.
- Wallace M, Smoller B. Trichoepithelioma with an adjacent basal cell carcinoma, transformation or collision? *J Am Acad Dermatol* 1997; 37 (2): 343-5.
- Rivero MJ, García S. Tumoración ulcerada en el cuero cabelludo. *Piel* 1992; 7: 67-9.
- Oh D, Lane A, Turk A, Kohler S. A young boy with a large hemifacial plaque with histopathologic features of trichoepithelioma. *J Am Ac Dermatol* 1997; 37 (5): 881-3. doi. 10.1016/s0190-9622(97)80017-5.
- Kallam AR, Satyanarayana MA, Aryasomayajula S, Krishna BA. Basal cell carcinoma developing from trichoepithelioma: review of three cases. *J Clin Diagn Res* 2016; 10: 17-19. doi. 10.7860/JCDR/2016/15432.7464.
- Brooke JD, Fitzpatrick JE, Golitz LE. Papillary mesenchymal bodies: a histologic finding useful in differentiating trichoepitheliomas from basal cell carcinomas. *J Am Acad Dermatol* 1989; 21: 523-28. doi. 10.1016/s0190-9622(89)70220-6.
- Bettencourt MS, Prieto VG, Shea CR. Trichoepithelioma: a 19-year clinicopathologic re-evaluation. *J Cutan Pathol* 1999; 26: 398-404. doi. 10.1111/j.1600-0560.1999.tb01864.x.
- Arits AH, Van Marion AM, Lohman BG, Thissen MR, et al. Differentiation between basal cell carcinoma and trichoepithelioma by immunohistochemical staining of the androgen receptor: an overview. *Eur J Dermatol* 2011; 21: 870-73. doi. 10.1684/ejd.2011.1504.
- Trejo AJR, Ramos GA, Gómez BNE, Cheirif WO, et al. Tricoepitelioma solitario, consideraciones clínico histopatológicas de su diagnóstico diferencial con carcinoma basocelular. *Rev Cent Dermatol Pascua* 2019; 28 (2): 82-85.
- López L, Hernández M, Ramos-Garabay A. Tricoepitelioma múltiple. Presentación de un caso. *Rev Cent Dermatol Pascua* 2007; 16 (1): 24-26.



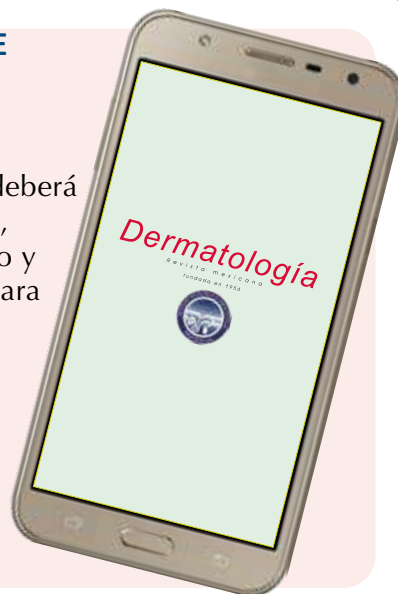15. Rodríguez JL, Saiz A, Carrillo R. Tricoepitelioma. Capítulo 142. Recuperado en: <https://www.yumpu.com/es/document/view/13435957/dres-jl-rodriguez-peralto-a-saiz-y-r-e-dermatosiscom>.
16. Kam S, Fich F, González S, Tapia O. Tricoepitelioma multiple familiar. Rev Chil Cir 2017; 69 (1): 3-4. <http://dx.doi.org/10.1016/j.rchic.2015.12.006>.
17. Lee K, Kim J, Cho B, Kim Y, et al. Malignant transformation of multiple familial trichoepithelioma: Case report and literature review. Acta Derm Venereol 2008; 88: 43-6. doi. 10.2340/00015555-0322.
18. Ackerman AB, Reddy VB, Soyer HP. Neoplasms with follicular differentiation. 2<sup>nd</sup> ed. New York: Ardor Scribendi Publishers, 2000.
19. Krahl D, Sellheyer K. p75 Neurotrophin receptor differentiates between morphoeic basal cell carcinoma and desmoplastic trichoepithelioma: insights into the histogenesis of adnexal tumours based on embryology and hair follicle biology. Br J Dermatol 2010; 163: 138-45. doi. 10.1111/j.1365-2133.2010.09711.x.
20. Brownstein MH, Shapiro L. Desmoplastic trichoepithelioma. Arch Dermatol 1977; 40: 2979-86. [https://doi.org/10.1002/1097-0142\(197712\)40:6%3C2979::AID-CNCR2820400633%3E3.0.CO;2-8](https://doi.org/10.1002/1097-0142(197712)40:6%3C2979::AID-CNCR2820400633%3E3.0.CO;2-8).
21. West AJ, Hunt SJ, Goltz RW. Solitary facial plaque of long duration desmoplastic trichoepithelioma. Arch Dermatol 1995; 131: 216. doi. 10.1001/archderm.131.2.213.
22. Liebman TN, Jaimes-Lopez N, Balagula Y, Rabinovitz HS, et al. Dermoscopic features of basal cell carcinomas: differences in appearance under non-polarized and polarized light. Dermatol Surg 2012; 38: 392-9. doi. 10.1111/j.1524-4725.2011.02205.x.
23. Khelifa E, Masouyé I, Kaya G, Le Gal FA. Dermoscopy of desmoplastic trichoepithelioma reveals other criteria to distinguish it from basal cell carcinoma. Dermatology 2013; 226 (2): 101- 4. doi. 10.1159 / 000346246.
24. Kallioinen M, Tuomi ML, Dammert K, Autio-Harmainen H. Desmoplastic trichoepithelioma: clinico-pathological features and immunohistochemical study of the basement membrane proteins, laminin and type 4 collagen. Br J Dermatol 1984; 111: 571-7. doi. 10.1111/j.1365-2133.1984.tb06627.x.
25. Koay JL, Ledbetter LS, Page RN, Hsu S. Asymptomatic annular plaque of the chin: desmoplastic trichoepithelioma. Arch Dermatol 2002; 138: 1091-96. doi. 10.1001/archderm.138.8.1091.
26. Seo SH, Kim GW, Sung HW. Imiquimod as an adjuvant treatment measure for desmoplastic trichoepithelioma. Ann Dermatol 2011; 23 (2): 229-231. doi. 10.5021/ad.2011.23.2.229.

### AVISO IMPORTANTE

Ahora puede descargar la aplicación de **Dermatología Revista Mexicana**.

Para consultar el texto completo de los artículos deberá registrarse una sola vez con su correo electrónico, crear una contraseña, indicar su nombre completo y especialidad. Esta información es indispensable para saber qué consulta y cuáles son sus intereses y poder en el futuro inmediato satisfacer sus necesidades de información.

La aplicación está disponible para Android o iPhone.



## Influencia de la salud mental en la calidad de vida de personas con vitiligo

### *Influence of mental health on the quality of life of people with vitiligo.*

Alisson Velásquez-Morales, Rodolfo Olmos-Soldevilla, Jorge Osada-Liy

Estimado editor:

Después de haber leído el artículo escrito por Laverde-Walter y colaboradores,<sup>1</sup> coincidimos que evaluar el estilo de vida en pacientes con vitiligo es de gran importancia, ya que así podemos medir el verdadero efecto de esta enfermedad. Si bien los factores mencionados en el estudio influyen en el bienestar de la persona y son, en parte, clave para llegar a una conclusión, es importante tener en consideración la salud mental y un análisis por diferente grupo etario porque influyen en la calidad de vida de los pacientes con vitiligo.

Mencionamos esto ya que las manifestaciones físicas de la enfermedad tienen también un efecto significativo en su psicología. La apariencia física influye en su autoestima, autopercepción, personalidad y desenvolvimiento socio-laboral,<sup>2</sup> además, el cambio progresivo en su color de piel puede originar mucho estrés. La estigmatización que surge afecta el comportamiento social e interpersonal de la persona,<sup>3</sup> llevándola a padecer conflictos emocionales con deterioro en la calidad de vida.

Incluir una evaluación de la salud mental al inicio no sólo capturará el completo estado de la enfermedad, sino que resultará en la intervención oportuna para determinar de forma correcta su nivel de calidad de vida.<sup>2</sup> Utilizar diversos instrumentos específicos de la enfermedad ayudará a encontrar otros trastornos que pueden estar siendo omitidos.

En otros artículos se utilizó el cuestionario VIS-22 (*Vitiligo Impact Scale-22*) que cubre la actitud y la ansiedad de la persona respecto a

Escuela profesional de Medicina Humana, Facultad de Ciencias de la Salud, Universidad Privada San Juan Bautista, Filial Chincha-Ica, Perú.

**Recibido:** noviembre 2020

**Aceptado:** enero 2021

#### Correspondencia

Alisson A Velásquez Morales  
alisson.velasquez@upsjb.edu.pe

#### Este artículo debe citarse como:

Velásquez-Morales A, Olmos-Soldevilla R, Osada-Liy J. Influencia de la salud mental en la calidad de vida de personas con vitiligo. *Dermatol Rev Mex.* 2021; 65 (2): 299-300.  
<https://doi.org/10.24245/dermatolrev-mex.v65i2.5611>

su enfermedad,<sup>4</sup> los resultados fueron significativamente mayores en el grupo de 18 a 30 años.<sup>3</sup> El cuestionario QIDS-SR-16 (*Quick Inventory of Depressive Symptomatology-Self Report*) mide la existencia de depresión en pacientes con enfermedades pigmentarias, encontrándose en un promedio de 44% de sus pacientes en el intervalo de 18 a 30 años de edad.<sup>3</sup>

El vitiligo afecta a un adulto promedio, pero causa más intranquilidad en una persona joven.<sup>2</sup> La enfermedad es percibida de diferente forma en cada grupo etario. Se evidencia con mayor puntuación en el cuestionario DLQI en personas entre 18 y 30 años.<sup>2,3,4</sup> Existe mayor preocupación en los jóvenes porque les interesa mucho más su aspecto físico, la aceptación grupal y la productividad laboral.

Éste es un estudio interesante que aborda la calidad de vida de personas con vitiligo. Consideramos importante no desmerecer el efecto de

la salud mental y cómo influye en ésta. Muchas veces un trastorno psiquiátrico no detectado causará mayor deterioro en la calidad de vida.<sup>2</sup> Además, sería preciso agregar en estudios posteriores un análisis por grupo etario porque el efecto de la enfermedad es variable según la edad.

## REFERENCIAS

1. Laverde-Walter A, Maya-Rico A, Londoño-García A, Arango A, et al. Calidad de vida en una cohorte colombiana de pacientes con vitiligo. *Dermatol Rev Mex* 2020; 64 (3): 239-47.
2. Dabas G, Vinay K, Parsad D, Kumar A, et al. Psychological disturbances in patients with pigmentary disorders: a cross-sectional study. *J Eur Acad Dermatol Venereol* 2020; 34 (2): 392-9. doi. 10.1111/jdv.15987.
3. Kota SR, Vora RV, Varma JR, Kota SK, et al. Study on assessment of quality of life and depression in patients of vitiligo. *Indian J Dermatol* 2017; 10 (2): 153-157. doi. 10.4103/idoj.IDOJ\_14\_18.
4. Chen D, Tuan H, Zhou EY, Liu D, et al. Quality of life of adult vitiligo patients using camouflage: A survey in a Chinese vitiligo community. *PLoS One* 2019; 14 (1): e0210581. doi. 10.1371/journal.pone.0210581.

## Consideraciones históricas acerca de la enseñanza de posgrado en Dermatología en México

### *Historical considerations about postgraduate teaching in Dermatology in Mexico.*

Ofelia Azucena Vega-Morquecho

#### ANTECEDENTES

La especialización en medicina entendida como una etapa de la preparación profesional del médico en la que profundiza su conocimiento acerca de un área concreta de la medicina, con la finalidad de adquirir las destrezas necesarias que le permitan resolver los problemas de salud que se le presentan en la práctica diaria,<sup>1</sup> ha tenido una gran importancia en el ámbito de la medicina mexicana, puesto que, de acuerdo con Pérez Tamayo, uno de los eventos más importantes que a lo largo de su historia han contribuido a definir a la medicina actual, ha sido precisamente, el inicio de la enseñanza de las especialidades médicas, ya que a partir de entonces el médico no sólo contempló la oportunidad de convertirse en un experto en cierta rama médica, sino que también comenzó a estudiar los principales problemas de salud existentes en el país.<sup>2</sup> También, en relación con el tema, en la opinión de Ignacio Chávez, a partir de 1920 inicialmente en el Hospital General tuvo lugar una importante reforma en la medicina mexicana, cuando además de renovarse las especialidades médicas ya existentes nacieron nuevas disciplinas debido a la creación de servicios de especialidades médicas, a la formación de escuelas, al nacimiento de sociedades médicas y a la implementación de cursos de graduados.<sup>3</sup> Lo anterior denota la importancia que a través del tiempo ha tenido la formación de especialistas en México, un proceso que recientemente ha sido estudiado por Vázquez-Martínez, quien señala que desde el punto de vista de la teoría de la evolución educativa, éste comprende tres eta-

UNAM. Programa de Becas Posdoctorales en la UNAM. Becaria del Instituto de Investigaciones sobre la Universidad y la Educación, asesorada por el doctor José Raúl Domínguez Martínez.

**Recibido:** diciembre 2020

**Aceptado:** diciembre 2020

#### Correspondencia

Ofelia Azucena Vega Morquecho  
o.vega.m@hotmail.com

**Este artículo debe citarse como:**  
Vega-Morquecho OA. Consideraciones históricas acerca de la enseñanza de posgrado en Dermatología en México. Dermatol Rev Mex. 2021; 65 (2): 301-307.  
<https://doi.org/10.24245/dermatol-revmex.v65i2.5612>

pas o periodos: tutelar o informal, en el que el alumno se acerca directamente a un experto para formarse como especialista; un periodo conformacional, en el que comienza a observarse la participación tanto de las instituciones de salud pues el alumno o aprendiz representa ya una fuerza de trabajo, como de las instituciones educativas que asumen el control de la enseñanza, aunque ambas entidades se conducen de manera independiente y, finalmente, un último periodo, el del aval universitario, en el que la formación de médicos especialistas es regulada por la Universidad. Sin embargo, estos periodos pueden coexistir en algún momento dado e incluso no seguir un orden preestablecido.<sup>4</sup> Así, con base en estos antecedentes y bajo esta perspectiva, la finalidad de este trabajo es mostrar el desarrollo de la formación de especialistas en dermatología, cuya enseñanza en nuestro país comenzó al inicio del siglo XX.<sup>5</sup>

### Periodo tutelar

En México, la formación de médicos especialistas en dermatología, bajo la modalidad tutorial comenzó desde el decenio de 1930, cuando Salvador González Herrejón asumió la jefatura del Servicio de Dermatología del Hospital General de México; posteriormente, la enseñanza de la especialidad continuó e incluso se intensificó bajo la dirección de Fernando Latapí, quien, además de fungir como jefe de ese servicio, al mismo tiempo era director del Centro Dermatológico Dr. Ladislao de la Pascua.<sup>6,7</sup> De acuerdo con Saúl y Peyro, si bien en aquella época no existía un programa de estudios bien establecido, ni clases teóricas específicas, había formalidad y exigencia, pues los médicos interesados asistían constantemente al entonces pabellón 11 de Dermatología del Hospital General y al Centro Dermatológico Pascua durante uno o dos años con el objetivo de profundizar sus conocimientos en esta área de la medicina. Por otro lado, en los estados de la República, aproximadamen-

te en 1946, en el Instituto Dermatológico de Guadalajara, con Barba Rubio, y después en el Hospital de la Universidad Autónoma de Guadalajara, con Aceves, y en Monterrey con Juventino González también comenzó la formación de especialistas en dermatología bajo este modelo de enseñanza.<sup>6</sup>

### Periodo conformacional

En nuestro país, desde los primeros años del siglo XX pueden documentarse algunas iniciativas al respecto, las cuales fueron instauradas por parte de instituciones educativas, como la Escuela Nacional de Medicina, La Facultad de Altos Estudios y la Escuela de Graduados con la finalidad de formar médicos especialistas en dermatología.

#### *La Escuela Nacional de Medicina*

La Escuela Nacional de Medicina, anteriormente ubicada en el hoy conocido como Palacio de la Escuela de Medicina (**Figura 1**), actualmente Facultad de Medicina de la Universidad Nacional Autónoma de México (UNAM; **Figura 2**), ha sido una institución de gran importancia para la formación de recursos humanos para el área de la salud en nuestro país que desde una época temprana, ante la necesidad de formar médicos con conocimientos adecuados en las diversas áreas de la medicina desde 1888 implementó las cátedras de perfeccionamiento, nombre con el que fueron conocidas las primeras especialidades médicas en México. A propósito del tema, la instauración de esas cátedras de perfeccionamiento fue una estrategia puesta en práctica por la Escuela Nacional de Medicina con la finalidad de brindarle a los alumnos conocimientos acerca de las especialidades médicas, sin tener que prolongar la duración de la ya de por sí extensa carrera médica. Por consiguiente, inicialmente se fundaron las cátedras de perfeccionamiento o especialidad, en oftalmología, ginecología, bacteriología, enfermedades mentales y anatomía



**Figura 1.** Escuela Nacional de Medicina. IISUE/AHUNAM/Colección Universidad/Edificios Antiguos/CU-002694.



**Figura 2.** Facultad de Medicina de la UNAM. IISUE/AHUNAM/Colección Universidad/Escuelas y Facultades/CU-004941.

topográfica, las cuales eran de carácter teórico-práctico y tenían una duración de dos años. Para poder inscribirse a las mismas, se requería haber finalizado los tres primeros años de la carrera con aprovechamiento o ser médico titulado. Así, la

Escuela Nacional de Medicina, desde finales del siglo XIX, además de formar médicos cirujanos generales, también comenzó a preparar médicos especialistas.<sup>5</sup>

En este punto es importante comentar que, si bien la enseñanza de la dermatología en nuestro país dio inicio en 1902,<sup>5-8</sup> cuando dicha materia fue introducida al plan de estudios de la carrera de médico cirujano de la Escuela Nacional de Medicina para cursarse en el sexto año del plan de estudios, al poco tiempo, en 1906, debido a la necesidad de reducir el número de años en que se cursaba la carrera de médico cirujano, se instituyó un nuevo plan de estudios,<sup>5</sup> en el que se contempló la creación de cursos para especialistas en ciencias médicas en: “Anatomía patológica, Fisiología Experimental, Bacteriología, Ginecología, Oftalmología, Otorrinolaringología, Dermatología, Venereología, Psiquiatría, Higiene, Medicina Legal, Pediatría y los de las otras ciencias médicas que en lo sucesivo se considere necesario señalar”,<sup>9</sup> por tanto, gran parte de las cátedras que trataban acerca de un área concreta de la medicina o especialidad y que anteriormente se habían introducido al plan de estudios de medicina, se convirtieron en especialidades. Asimismo, se acordó que sólo los especialistas realizarían un examen profesional, en el que se discutía una tesis elaborada con las observaciones personales del sustentante.<sup>5</sup> Fue así que comenzó la enseñanza de la dermatología a nivel de posgrado, es decir, la materia fue considerada una cátedra de especialidad médica, misma que, como lo señalaba su profesor, Ricardo E Cicero, era un curso de carácter esencialmente práctico, cuyo programa de estudios incluía 88 lecciones.<sup>10</sup>

Sin embargo, a pesar de que por ley para ocupar cargos públicos que requirieran el título de médico cirujano y para ser profesor de la Escuela Nacional de Medicina se daba preferencia a los especialistas,<sup>5</sup> de acuerdo con Pruneda, estos

cursos no tuvieron gran aceptación entre los médicos, hecho que el autor atribuyó a que en esa época los servicios médicos de los especialistas no eran muy solicitados.<sup>11</sup> Asimismo, es preciso decir que posteriormente la Escuela Nacional de Medicina continuó impartiendo la enseñanza de la dermatología como parte del currículum formativo del médico cirujano, es decir, para el pregrado, salvo en algunas ocasiones en que la materia fue suprimida del plan de estudios.<sup>12</sup>

#### *La Facultad de Altos Estudios*

Otro antecedente poco conocido, pero de gran relevancia para la historia de la enseñanza de las especialidades médicas en México fue la Facultad de Altos Estudios, que fue fundada en el marco de los festejos por el centenario de la independencia, en 1910, al igual que la Universidad Nacional, de la que formaba parte junto con la Escuela Nacional Preparatoria, la de Jurisprudencia, la de Medicina, la de Ingenieros y la de Bellas Artes. Inicialmente inaugurada como Escuela de Altos Estudios, la institución tenía entre sus objetivos el perfeccionamiento o especialización de los estudios que se realizaban en el resto de las escuelas que conformaban a la Universidad, así como fomentar la investigación y la formación de profesores. Más tarde, a partir de 1917, la Escuela fue denominada Facultad de Altos Estudios, pues para entonces ya expedía grados y títulos;<sup>13,14</sup> después, en 1924 recibió el triple nombre de Facultad de Filosofía y Letras, Escuela Normal Superior y Facultad para Graduados, hasta 1929, cuando ante la declaración de la autonomía universitaria se separó de la Normal Superior.<sup>13</sup>

En los Altos Estudios, se establecieron algunos cursos sobre estudios médicos de especialidad, entre ellos una cátedra de dermatología, a partir de que dicha materia fue suprimida en la Escuela Nacional de Medicina en 1913 por el entonces director Aureliano Urrutia, nombrándose a Ricar-

do E Cicero como profesor. Sin embargo, durante varios años nadie se inscribió, por consiguiente, Jesús González Urueña solicitó dicha cátedra,<sup>15</sup> misma que impartió entre los años 1918 y 1923 y cuya sede fue el Hospital General de México y el Consultorio número 2 de la Beneficencia Pública,<sup>14</sup> aunque finalmente fue cancelada por José Vasconcelos, Secretario de Educación Pública, argumentando que en la carrera de medicina de la Escuela Nacional de Medicina ya se impartía la materia de dermatología;<sup>15</sup> a pesar de que, como insistía González Urueña, las cátedras en cuestión tenían programas y objetivos distintos, pues mientras la de la Escuela Nacional de Medicina por ser parte del plan de estudios de la carrera de médico cirujano era de carácter básico, con el curso ofertado por la Facultad de Altos Estudios tenía el objetivo de formar médicos especialistas en dermatología.<sup>14,15</sup>

#### *La Escuela de Graduados*

Años más tarde, el 30 de agosto de 1946, con base en la existencia de instituciones que otorgaban grados en otros países, se creó la Escuela de Graduados,<sup>16</sup> que se había considerado un primer intento de coordinar los distintos cursos de posgrado que hasta la fecha eran impartidos en México.<sup>17</sup> La Escuela de Graduados tenía como misión no sólo apoyar las necesidades de actualización de los profesionistas del país, sino la finalidad de fomentar la formación de especialistas, investigadores y técnicos; en consecuencia, ofrecía distintos tipos de cursos, entre ellos, de especialidad, de grado y de orientación en diversas áreas del conocimiento. Sin embargo, inicialmente esos cursos se enfocaron en las ciencias naturales y exactas, es decir, en astronomía, biología, ingeniería, matemáticas, química y medicina.<sup>16</sup> Al respecto de esta última área del conocimiento, es preciso decir que José Zozaya, director de la Escuela de Graduados, insistía en señalar que los cursos para graduados que eran avalados por la institución respondían

a las necesidades existentes en materia de salud en el país.<sup>18</sup> Así pues, durante el primer año, en relación con la medicina se impartieron cursos de anatomía patológica, bacteriología, citología y hematología, farmacología, fisiología, medicina preventiva e higiene, y parasitología general y clínicas médicas, entre ellas, una de dermatología.<sup>19</sup> No obstante, a pesar de la amplia publicidad que tuvo la Escuela de Graduados, de manera tal que no sólo fue conocida en México, sino también en el extranjero, la institución sólo logró otorgar 10 títulos de doctorado y 3 de maestría. Lo anterior, aunado a las dificultades que la Escuela de Graduados enfrentó para la organización de sus cursos, ocasionó finalmente su supresión en 1957.<sup>16</sup>

#### Periodo del aval universitario

Posteriormente, al suprimirse la Escuela de Graduados, el Consejo Universitario de la UNAM creó el Consejo de Doctorado y confirió a las Facultades y Escuelas la función de crear cursos y de otorgar títulos de posgrado.<sup>20</sup> Sin embargo, es importante mencionar que previamente, de acuerdo con Gasca desde 1951, el Consejo Técnico de la Escuela Nacional de Medicina, con base en un anteproyecto y una solicitud de la Sociedad de exalumnos de la institución, aprobó el "Proyecto para el Establecimiento de un Departamento de Estudios para Graduados en la Escuela Nacional de Medicina de la UNAM," iniciativa que contemplaba la creación de 23 cursos, cada uno con un profesor titular, profesores asociados y ayudantes, con la finalidad de apoyar la formación profesional de los graduados. Además, entre sus funciones figuraban realizar y organizar cursos de especialización, conferencias y seminarios de actualización, y otorgar el título de doctor en medicina y diplomas de especialidades; en consecuencia, dicho antecedente fue de gran relevancia para la solicitud que más tarde realizó el director de la Escuela Nacional de Medicina Raoul Fournier

al Consejo Universitario para transformar a la Escuela en la actual Facultad de Medicina; que finalmente fue aprobada en 1960.<sup>21</sup>

Así, un año más tarde, en 1961, dio inicio el curso de especialización en dermatología con reconocimiento por parte de la Facultad de Medicina de la UNAM, en el Instituto de Salubridad y Enfermedades Tropicales de la entonces Secretaría de Salubridad y Asistencia.<sup>6,22</sup> Al poco tiempo y paulatinamente otros cursos obtuvieron también dicho reconocimiento, en 1963, el curso del actual Centro Médico Nacional Siglo XXI, del Instituto Mexicano del Seguro Social (IMSS); en 1965, el del Centro Médico Nacional La Raza del IMSS; en 1977, el del Hospital General de México Dr. Eduardo Liceaga; en 1979, el del Centro Dermatológico Dr. Ladislao de la Pascua;<sup>6,7</sup> en 1983, el del Hospital General Dr. Manuel Gea González;<sup>7</sup> de hecho, en la actualidad existen ocho sedes hospitalarias para el curso de especialización en dermatología reconocidas por la UNAM,<sup>23</sup> así como otros cursos también con reconocimiento universitario en el Instituto Dermatológico de Jalisco Dr. José Barba Rubio y en el Antiguo Hospital Civil de Guadalajara Fray Antonio Alcaide, ambos afiliados a la Universidad de Guadalajara;<sup>24</sup> en el Hospital Universitario Dr. José Eleuterio González en Monterrey, reconocido por la Universidad Autónoma de Nuevo León;<sup>25</sup> en el Hospital Central Dr. Ignacio Morones Prieto por parte de la Universidad Autónoma de San Luis Potosí,<sup>26</sup> en el Hospital Civil de Culiacán, afiliado a la Universidad Autónoma de Sinaloa,<sup>27</sup> y el curso reconocido por la Secretaría de la Defensa Nacional a través de la Dirección General de Educación Militar y Rectoría de la Universidad del Ejército y Fuerza Aérea.<sup>28</sup>

#### CONCLUSIONES

En el desarrollo del proceso de enseñanza de la dermatología a nivel de posgrado en Méxi-



co pueden observarse los distintos periodos contemplados por la teoría de la evolución educativa: tutelar, conformacional y del aval universitario. Si bien, previamente al periodo del aval universitario, desde una época temprana hubo algunos intentos por parte de las instituciones educativas para formalizar los cursos de especialización en dermatología, éstos no lograron consolidarse; por consiguiente, durante un largo tiempo la educación médica de posgrado bajo el esquema tutelar fue de suma importancia para la formación de médicos especialistas en dermatología.

### Agradecimientos

A la UNAM, al Programa de Becas Posdoctorales en la UNAM, a la Coordinación de Humanidades UNAM, y al Instituto de Investigaciones sobre la Universidad y la Educación (IISUE-UNAM), por el apoyo que me han otorgado para la realización de mi estancia posdoctoral. Al Dr. José Raúl Domínguez Martínez, investigador del IISUE-UNAM por fungir como mi asesor durante mi estancia posdoctoral en el IISUE-UNAM.

Al AHUNAM/IISUE (Archivo Histórico de la UNAM/Instituto de Investigaciones sobre la Universidad y la Educación) por el permiso otorgado para la reproducción de las imágenes que aparecen en este artículo.

### REFERENCIAS

- Díaz del Castillo E, et al. El sistema de enseñanza de las especialidades médicas. *Gac Méd Mex* 1987; 123: 39-57.
- Pérez-Tamayo R. Las transformaciones de la medicina. México: El Colegio Nacional, 2015; 120.
- Chávez I. México en la Cultura Médica. México: Fondo de Cultura Económica, 1987; 147.
- Vázquez-Martínez FD. Apuntes históricos sobre la formación de médicos especialistas en México desde la evolución educativa. *Inv Ed Med* 2018; 7: 46-52. <http://dx.doi.org/10.1016/j.riem.2017.03.003>.
- Rodríguez ME. La Escuela Nacional de Medicina 1833-1910. México: Departamento de Historia y Filosofía de la Medicina, Facultad de Medicina, Universidad Nacional Autónoma de México, 2008; 220.
- Saúl A, Peyro E. La enseñanza de postgrado de la dermatología en México. Pasado, Presente y Futuro. *Dermatol Rev Mex* 1980; 24: 151-172.
- Rodríguez O. XIII. Dermatología. En: Soberón G, Kumate J, Laguna J (compiladores), Valdés C (coordinador). La Salud en México: Testimonios 1988. Tomo IV. Especialidades Médicas en México. Pasado, presente y futuro. Vol. 1. México: Fondo de Cultura Económica, 1989; 261-290.
- Rodríguez O, Saúl A. La Dermatología en México. II. La Enseñanza. *Dermatol Rev Mex* 1961; 5: 251-256.
- Archivo Histórico de la UNAM/Instituto de Investigaciones sobre la Universidad y la Educación (AHUNAM/IISUE). Fondo Escuela Nacional de Medicina/Facultad de Medicina, Sección: Dirección, Subsección: Secretaría, Serie: Programas de Estudio, caja 20, exp. 30, ff. 875-882v. Plan de Estudios para la Carrera de Médico Cirujano y para las de Especialistas en Ciencias Médicas. México: Tipografía Económica; 1906.
- Archivo Histórico de la Facultad de Medicina de la UNAM. Fondo Escuela de Medicina y Alumnos, leg. 190, exp. 16, ff. 331-336.
- Pruneda A. La Enseñanza de la Medicina en México. La Escuela de Medicina. 1909; 24: 111-115.
- Archivo Histórico de la Facultad de Medicina de la UNAM. Catálogo de Planes de Estudio, Escuela Nacional de Medicina.
- Cano G. La Escuela Nacional de Altos Estudios y la Facultad de Filosofía y Letras, 1919-1929. En: González y González E. Estudios y Estudiantes de Filosofía. De la Facultad de Artes a la Facultad de Filosofía y Letras (1551-1929). México: Universidad Nacional Autónoma de México, Instituto de Investigaciones sobre la Universidad y la Educación, Facultad de Filosofía y Letras, El Colegio de Michoacán, 2008; 541-572.
- Vega-Morquecho OA. Jesús González Urueña y la Enseñanza de la Dermatología en la Facultad de Altos Estudios de la Ciudad de México, 1902-1960. *Tzintzun Rev estud históricos* 2019; 70: 365-385.
- González-Urueña J. Memorias. México: Edición del Autor, 1947; 413.
- Monroy Casillas I, Marín Orozco M. Fondo Escuela de Graduados. Guía específica, inventario y catálogo por expediente. México: Archivo Histórico de la Universidad Nacional Autónoma de México, IISUE. Disponible en: [http://www.ahunam.unam.mx/instrumentos\\_d/1.14.pdf](http://www.ahunam.unam.mx/instrumentos_d/1.14.pdf)
- Cano-Valle F, González R, Hernández A, González G, et al. El Sistema de Enseñanza de las Especialidades Médicas. II. Evolución Histórica de la Especialización Médica en México. *Gac Méd Mex* 1987; 123: 42-47.
- Zozaya J. La Universidad y la Salubridad Nacional. En: Martínez del Rio A, et al. Ensayos sobre la Universidad de México, México: Consejos Técnicos de Investigaciones Científicas y Humanidades, 1951; 127-135.

19. Lozano Trejo J. La construcción de un nuevo modelo de universidad 1945-1953. En: Domínguez Martínez R. (coordinador). Historia General de la Universidad Nacional siglo XX. Un Nuevo Modelo de Universidad. La UNAM entre 1945 y 1972. México: UNAM, 2013; 112-114.
20. Arredondo Galván VM, Pérez Rivera G, Morán Oviedo P. Políticas del Posgrado en México. Reencuentro Anál probl univ 2006; 45:1-23. Disponible en: <https://www.redalyc.org/pdf/340/34004509.pdf>.
21. Gasca González H, Avendaño-Inestrillas J, editor. Crónica de la Facultad de Medicina (1950-1971). Tomo I. México: Facultad de Medicina, UNAM, 1997; 287.
22. Domínguez-Soto L, Hojyo-Tomoka MT, Vega-Memije ME. Cap. 13. Dermatología. En: Fajardo-Dolci G, Graue-Wiechers E, Kershenobich-Stalnikowitz, D, Vilar-Puig P. Desarrollo de las Especialidades Médicas en México. México: Alfil, 2012; 261-289.
23. División de Estudios de Posgrado Facultad de Medicina, UNAM. Cursos de Especializaciones Médicas. (consultado 2020 Nov 10). Disponible en: <http://www.sidep.fmposgrado.unam.mx:8080/fmposgrado/Cursos.jsp?medicallevel=ESPECIALIDADES>
24. Universidad de Guadalajara. Especialidades médicas, odontológicas, en enfermería (listado de programas con calidad CONACyT). (Actualizado 2020; consultado 2020 Nov 10). Disponible en: <http://www.udg.mx/es/oferta-academica/posgrados/especialidades/especialidades-medicas-y-odontologicas-0>
25. Universidad Autónoma de Nuevo León. Posgrado. Especialidad en Dermatología. (Actualizado 2020; consultado 2020 Nov 15). Disponible en: <http://posgrado.uanl.mx/especializacion-dermatologia/>
26. Hospital Central Dr. Ignacio Morones Prieto, Subdirección de Educación e Investigación. (Actualizado 2020; consultado 2020 Nov 15). Disponible en: <http://www.enseñanza.hospitalcentral.gob.mx/dermatologia>
27. Universidad Autónoma de Sinaloa. Centro de Investigación y Docencia en Ciencias de la Salud. Dermatología. (consultado 2020 Nov 16). Disponible en: <http://hospital.uas.edu.mx/derma.html>
28. Secretaría de la Defensa Nacional. Convocatoria de Admisión para la Escuela Militar de Graduados de Sanidad "2021". (consultado 2020 Dic 01. Disponible en: [https://www.gob.mx/cms/uploads/attachment/file/592663/Convocatoria\\_Esc\\_Mil\\_Graduados\\_Sanidad\\_2021.pdf](https://www.gob.mx/cms/uploads/attachment/file/592663/Convocatoria_Esc_Mil_Graduados_Sanidad_2021.pdf)

## Dr. José Carlos Lugo Godínez (1959-2021)

---

El pasado 25 de enero de 2021 a las 7:40 de la mañana, en la ciudad de Aguascalientes, el Dr. Carlos Lugo exhaló su último aliento.

Más que un obituario, el presente documento tratará de hacer una breve reseña de su vida, a manera de un homenaje póstumo al hijo, hermano, esposo, padre, compañero, amigo, médico, dermatólogo y funcionario público que acompañó a muchos de nosotros. Es muy importante mencionar que sin el apoyo total y decidido de Esperanza, Annie, Alejandra y el resto de su familia para proporcionar mucha información, esta reseña no podría haber sido posible y si la misma está escrita en primera persona es sólo porque incluye mi humilde aportación, principalmente, sentimental.

Carlos (o Charlie, como le llamaban algunos de sus familiares y amigos) nació en León, Guanajuato, el 16 de julio de 1959. Hijo de los señores José Lugo y Esperanza Godínez, tuvo como hermanos a Ernesto, Esperanza, José, Miguel, Lucero y Jesús. Contrajo matrimonio en 1987 con la CP Ana Bertha Barragán Escobar (Annie), con la que procreó dos hijos, Alejandra y Carlos, ambos, profesionistas exitosos. Recuerdo perfectamente que la boda de Carlos y Annie fue una experiencia de convivencia entre amigos, desde el trayecto de ida y vuelta de la Ciudad de México a Los Reyes, Michoacán, en autobuses rentados por los anfitriones, hasta una fiesta de luz, color, música y baile en donde todos estuvimos muy contentos.

Carlos estudió medicina en la Escuela Nacional de Estudios Profesionales Iztacala de la UNAM, obteniendo su título profesional en 1983 y, después de haber concluido el Curso de Introducción a la Especialización Médica (residencia rotatoria) en 1984, ingresó al Centro Dermatológico Dr. Ladislao de la Pascua, en donde tuve la oportu-

**Recibido:** febrero 2021

**Aceptado:** marzo 2021

**Correspondencia**

Jesús Manuel Ruiz Rosillo  
jesusmanuel.ruizrosillo@gmail.com

**Este artículo debe citarse como:** Ruiz-Rosillo JM. Dr. José Carlos Lugo Godínez (1959-2021). Dermatol Rev Mex. 2021; 65 (2): 308-310.  
<https://doi.org/10.24245/dermatol-revmex.v65i2.5614>



nidad de conocerlo y tratarlo cotidianamente, forjándose una amistad muy sólida durante sus años en la residencia en Dermatología y en la subespecialidad de Cirugía Dermatológica y Oncológica y, después, durante sus años de médico especialista en esa institución. Los logros de Carlos en nuestra *alma mater* dermatológica incluyeron la obtención del Premio Augusto C Stieffel al mejor residente de Dermatología y el desempeñarse exitosamente como profesor del curso de pregrado en Dermatología, jefe de la Clínica de Tumores y subjefe y jefe de Enseñanza del propio Centro Pascua.

En 1989 Carlos decidió emigrar a Zamora, Michoacán, en donde pasaría el resto de su vida. Rápidamente se destacó como dermatólogo en el Hospital General de Zona núm. 4 del IMSS

y en el Hospital Juárez de Zamora, en donde también se desempeñó como jefe de Enseñanza. Asimismo, fue vicepresidente de la Sociedad Médica de Zamora en 2002 y en 2012 obtuvo la Presea al Mérito Profesional José Sixto Verduzco, otorgada por la Asociación de Periodistas del Valle de Zamora, AC.

Además de ello, su labor filantrópica asistencial en el Hospital Margarita, AC u ofreciendo consulta particular sin costo un día a la semana o como médico consultante en varias jornadas dermatológicas a pacientes de escasos recursos es también digna de mención.

La faceta política de Carlos fue muy exitosa e incluyó su colaboración en la elaboración de los libros *Tu vida depende de tu salud: ¡Cuidala!* en 1998 y *444 Aniversario de la Fundación de Zamora, Michoacán* en 2018, así como el desempeño de los cargos públicos de Regidor de Salud en el Ayuntamiento de la Ciudad de Zamora de 2005 a 2007 y de Presidente Municipal de la misma ciudad de 2015 a 2018, cargo este último en donde tuvo mucho que ver con la obtención del Premio Nacional al Buen Gobierno Municipal 2018, otorgado por la Federación Nacional de Municipios de México a la mejor Gestión Integral Municipal en Michoacán.

Por si hubiera sido poco, Carlos se daba tiempo para practicar sus aficiones, entre las que destacaron el tocar (y muy bien) la guitarra, por ejemplo, en las reuniones o fiestas que sosteníamos con cualquier pretexto médicos residentes y médicos adscritos del Centro Pascua. Cantar y bailar, como buen bohemio que era, así como el ciclismo y escuchar música, lo mismo boleros que *rock and roll*, no podían escaparse de su radar.

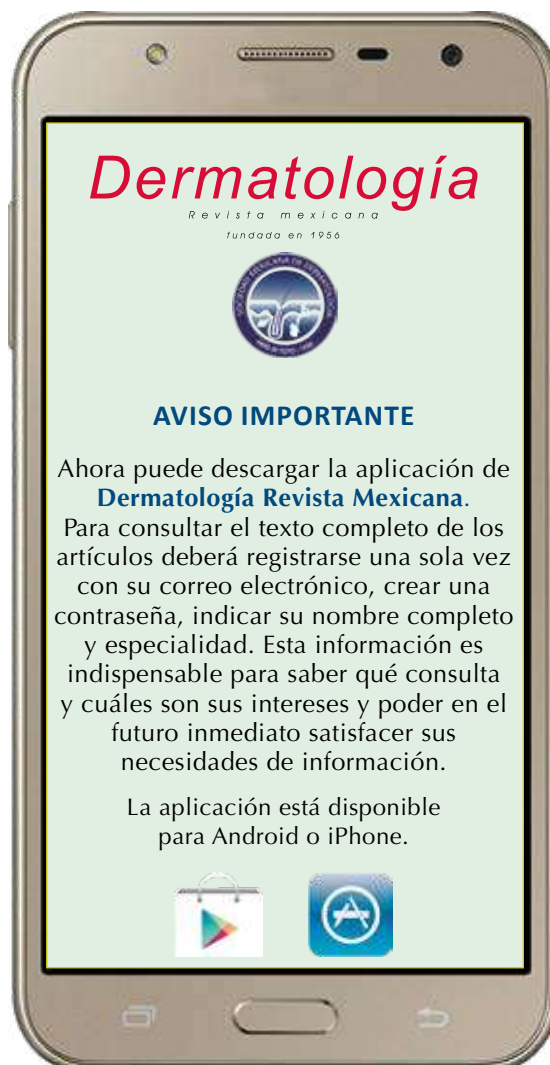
Soy empático con toda la familia de Carlos en estos momentos de dolor, en parte porque yo también lo siento y en parte porque los estimo

mucho. Al escribir estas últimas líneas y sabiendo como dermatólogo que la nostalgia, cual profunda cicatriz, se lleva durante muchos años, espero que la resignación llegue pronto y que los abundantes recuerdos bonitos que por supuesto están contenidos en todo el legado profesional, académico, político, sentimental y humano que nos deja Carlos paulatinamente sustituyan a la tristeza de su partida.

*In memoriam...*

Dr. Jesús Manuel Ruiz Rosillo, en colaboración con: CP Ana Bertha Barragán Escobar, Dra. Alejandra Lugo Barragán, Sra. Esperanza Lugo Godínez.

Familias Lugo Godínez y Lugo Barragán.



## Normas para autores

1. Los artículos deben enviarse por correo electrónico (articulos@nietoeditores.com.mx) junto con el formato de cesión de los derechos de autor (firmado por todos los autores) y confirmar que se trata de un artículo inédito. Los trabajos no aceptados serán eliminados y se devolverán al autor principal; los autores tienen la libertad de someterlos a otras revistas. El formato de cesión de derechos puede descargarse de la página [www.nietoeditores.com.mx](http://www.nietoeditores.com.mx)  
Ningún material publicado en la revista podrá reproducirse sin autorización previa por escrito del editor.
2. Tipos de artículos
  - 2.1 Editorial
  - 2.2 Trabajo original
  - 2.3 Trabajo de revisión (extenso y breve)
  - 2.4 Caso clínico
  - 2.5 Carta a editor
  - 2.6 Caso para el diagnóstico
  - 2.7 Trabajo cultural
  - 2.8 Noticias
3. Los manuscritos deberán enviarse en letra Arial 12 con 1.5 de espacio y dar salto de página para cada sección.
  - 3.1. **La primera página debe comprender:** títulos completos y cortos en español e inglés, nombres y apellidos del o los autores, la adscripción de cada uno (institución, hospital, departamento o servicio) vinculada con el motivo del trabajo (no se aceptan títulos honoríficos o pasados: presidente, miembro titular o emérito de tal cual institución, academia o sociedad) y correo electrónico del primer autor o del autor al que se dirigirá la correspondencia.
  - 3.2. **Resumen.** Es la parte medular del artículo porque es la más leída, por tanto, debe ser la más cuidada. Los artículos originales llevarán resúmenes estructurados en español e inglés, donde las entradas de los párrafos sean análogas a las partes del artículo (Antecedentes, Material y método, etc.). Los resúmenes no deberán exceder 250 palabras. Los resúmenes de los artículos de revisión y de los casos clínicos también deben escribirse en español e inglés. Las cartas al editor deberán tener título, sin palabras clave ni resumen.
  - 3.3. **Palabras clave, en inglés y en español,** basadas en el MeSH (Medical Subject Headings); para obtenerlas consulte la página [www.nlm.nih.gov/mesh/MBrowser.htm](http://www.nlm.nih.gov/mesh/MBrowser.htm)
  - 3.4. El texto del artículo original está integrado por las siguientes secciones:

**Antecedentes.** Texto breve, no mayor de 50 líneas (de 65 caracteres cada una) que permita al lector ubicarse en el contexto del tema investigado, por qué es relevante estudiarlo, quiénes lo han estudiado y cómo. En el último párrafo de este apartado debe consignarse el *Objetivo* del estudio que, invariablemente, debe verse reflejado en los Resultados. **Material y método.** En la primera oración de este apartado debe indicarse el tipo de estudio (observacional, retrospectivo, doble ciego, aleatorio, etc.), la selección de los sujetos observados o que participaron en los experimentos (pacientes o animales de laboratorio, incluidos los testigos). Es indispensable indicar el periodo en que se realizó el estudio. Enseguida se especifican los aparatos (nombre y ciudad del fabricante entre paréntesis) y procedimientos con detalles suficientes para que otros investigadores puedan reproducir los resultados. Explique brevemente los métodos ya publicados pero que no son bien conocidos, describa los métodos nuevos o sustancialmente modificados, manifestando las razones por las cuales se usaron y evaluando sus limitaciones. Identifique exactamente todos los medicamentos y productos químicos utilizados, con nombres genéricos, dosis y vías de administración. Deben mencionarse los métodos de comprobación utilizados y el porqué de su elección ( $\chi^2$ , T de Student, etc.), así como los programas de cómputo aplicados y su versión. **Resultados.** Deben reflejar claramente el objetivo del estudio. La cantidad final de pacientes estudiados y destacar las observaciones más relevantes. **Discusión.** Incluye los aspectos nuevos e importantes del estudio, la explicación del significado de los resultados y sus limitaciones, incluidas sus consecuencias para la investigación futura. Debe establecerse el nexo de las conclusiones con los objetivos del estudio y abstenerse de hacer afirmaciones generales y extraer conclusiones que carezcan de respaldo. Proponga nuevas hipótesis cuando haya justificación para ello. El texto no debe incluir abreviaturas de ninguna especie, a pesar de la abundancia de términos, pues ello implicaría remitir al lector a la parte inicial donde se definieron éstos y ello puede conducir al abandono de la lectura por incompreensión. Los símbolos sí están permitidos (L, kg, g, cm, dL, etc.) pero no las abreviaturas, sobre todo cuando no son internacionales o multilingües. No existen dudas para los acrónimos: ADN, HDL, LDL, VLDL, mmHg, etc.
  - 3.5. Figuras y cuadros. Se utilizará el término figura para citar por igual ilustraciones, esquemas, fotografías y gráficas. Se utilizará el término cuadro para citar por igual los cuadros y las tablas.
  - 3.6. Pueden agregarse anexos con cuestionarios o encuestas utilizados durante la investigación.
  - 3.7. Pueden incluirse agradecimientos.
  - 3.8. Los cuadros y figuras deben numerarse con caracteres arábigos. Cada uno deberá tener un título breve y mencionarse en el cuerpo del artículo. Los cuadros de datos tabulados que contengan exclusivamente texto deberán elaborarse con la aplicación "Tabla" de Word; los esquemas y diagramas, con Power Point; las gráficas de pastel, barras, dispersión, etcétera, con Excel.
4. Para las fotografías en versión electrónica debe considerarse lo siguiente:  
Entregar cada una en archivo separado en formato TIFF o JPG (JPEG).  
Solo si el tamaño real de las imágenes resulta excesivo, éstas pueden reducirse a escala; dada la pérdida de resolución, no deben incluirse imágenes que requieran aumento de tamaño. Las figuras deben medir 10 x 13 cm aproximadamente. La resolución mínima aceptable es de 300 dpi. Si las fotografías se obtienen directamente de cámara digital, la indicación debe ser "alta resolución".
5. Dentro del archivo de texto deben incluirse los cuadros y pies de figura, al final después de las referencias.
6. Cuando los cuadros o figuras se obtengan de otro medio impreso o electrónico, deberá adjuntarse la carta de autorización de la institución donde se publicaron. Excepto los casos que carezcan de derecho de autor. Los autores deben verificar que todas las figuras y cuadros estén citados en el texto.
7. Las siglas o abreviaturas de los cuadros o figuras se especificarán al pie de los mismos.
8. Las referencias deben enumerarse consecutivamente según su orden de aparición en el texto y el número correspondiente debe registrarse utilizando el comando superíndice de Word (nunca deben ponerse entre paréntesis). Para evitar errores se sugiere utilizar la aplicación "insertar referencia" del menú principal de Word. Deben omitirse comunicaciones personales, en cambio, sí se permite la expresión "en prensa" cuando un trabajo se ha aceptado para publicación en alguna revista, pero cuando la información provenga de textos enviados a una revista que no los haya aceptado aún, deberá citarse como "observaciones no publicadas". Cuando en una referencia los autores sean más de cuatro se consignarán los primeros tres y el último seguido de la palabra y col. o et al (si es en inglés). Si los artículos tienen DOI, éste debe incluirse. Los autores deben verificar que todas las referencias estén citadas en el texto.

**Ejemplos**

*Publicación periódica*

-Yahya H. Knowledge, perception, and practice of patients about pityriasis versicolor in Kaduna, North Central Nigeria. *Int J Dermatol* 2017;56:1169-1174. doi: 10.1111/ijd.13654.

-Sugita T, Takashima M, Kodama M, Tsuboi R, et al. Description of a new yeast species, *Malassezia japonica*, and its detection in patients with atopic dermatitis and healthy subjects. *J Clin Microbiol* 2003;41:4695-4699. 10.1128/jcm.41.10.4695-4699.2003

*Libro*

Murray PR, Rosenthal KS, Konbayashi GS, Pfaller MA. *Medical microbiology*. 4th ed. St Louis: Mosby, 2002;210-221.

*Capítulo de libro*

Meltzer PS, Kallioniemi A, Trent JM. Chromosome alterations in human solid tumors. In: Volgestein B, Kinzler KW, editors. *The genetic basis of human cancer*. New York: McGraw-Hill, 2002;93-113.

Base de datos o sistemas de recuperación en internet Online Archive of American Folk Medicine. Los Angeles: Regents of the University of California 1996 (consultado 2007 Feb 1). Disponible en <http://www.folkmed.ucla.edu/>.

*Artículos de revistas en internet*

Kaul S, Diamond GA. Good enough: a primer on the analysis and interpretation of noninferiority trials. *Ann Intern* 2006;145(1):62-69. Disponible en <http://www.annals.org/reprint/145/1/62.pdf>

*Información obtenida en un sitio de internet*

Hooper JF. Psychiatry and the Law: Forensic Psychiatric Resource page. Tuscaloosa (AL): University of Alabama, Department of Psychiatry and Neurology; 1999 Jan 1 (Actualizado 2006; consultado en 2007 Feb 23). Disponible en <http://bama.ua.edu/~jhooper/>

9. Se aconseja que en las referencias bibliográficas se incluyan citas de autores mexicanos o latinoamericanos y se les debe anexar el DOI o número de identificación del trabajo.

<p><b>Editorial</b> Debe ser por invitación, sin embargo, se puede plantear un tema a los editores. La extensión debe ser de una o dos cuartillas, puede o no tener referencias bibliográficas.</p>
<p><b>Trabajo original</b> -Debe tener resumen estructurado en español e inglés con máximo 250 palabras -Palabras clave/keywords -Antecedentes o Introducción -Objetivo -Material y método -Resultados -Discusión -Agradecimientos (opcional) -Referencias -Pies de figura Las figuras deben enviarse por aparte. Los autores deben verificar que todas las referencias, figuras y cuadros estén citados en el texto. Anexar carta de cesión de derechos firmada.</p>
<p><b>Trabajo de revisión</b> -Debe tener resumen con máximo 250 palabras -Palabras clave/keywords -Antecedentes o Introducción -Contenido de la revisión por secciones -Discusión (opcional) -Agradecimientos (opcional) -Referencias (el número de referencias será acorde al tema y se sugiere poner referencias actuales) -Pies de figura -Diez preguntas de opción múltiple (para valoración del Consejo Mexicano de Dermatología), indicando la respuesta correcta y no deberán ser interrogativas-negativas Las figuras deben enviarse por aparte. Los autores deben verificar que todas las referencias, figuras y cuadros estén citados en el texto. Anexar carta de cesión de derechos firmada.</p>
<p><b>Caso clínico</b> -Debe tener resumen estructurado en: Antecedentes, Caso clínico y Conclusiones. La extensión máxima es de 250 palabras. -Antecedentes o Introducción -Caso clínico -Discusión -Agradecimientos (opcional) -Referencias -Pies de figura Las figuras deben enviarse por aparte. Los autores deben verificar que todas las referencias, figuras y cuadros estén citados en el texto. Anexar carta de cesión de derechos firmada.</p>
<p><b>Carta al editor</b> Ésta puede ser sobre un tema en particular, donde se dé información precisa o sobre un concepto de alguna enfermedad. Puede ser en relación con algún comentario sobre algún trabajo previamente publicado en <i>Dermatología Revista Mexicana</i>. -No tiene resumen ni palabras clave -Cuerpo del documento, con o sin secciones y su discusión -Agradecimientos (opcional) -Referencias -Pies de figura Las figuras, cuadros, tablas se deben enviar por aparte. Los autores deben verificar que todas las referencias, figuras y cuadros estén citados en el texto. Anexar carta de cesión de derechos firmada.</p>
<p><b>Trabajo cultural</b> Debe tener un contenido particular que haga referencia a algún tema de dermatología. Sólo contiene el cuerpo del trabajo, con o sin secciones. -Referencias -Pies de figura Las figuras, cuadros, tablas se deben enviar por aparte. Los autores deben verificar que todas las referencias, figuras y cuadros estén citados en el texto. Anexar carta de cesión de derechos firmada.</p>

## Instrucciones para los autores

### CESIÓN DE DERECHOS DE AUTOR

Los abajo firmantes estamos conformes con lo mencionado en los incisos previos, como en el tipo de crédito asignado en este artículo:

- TÍTULO DEL ARTÍCULO

---

---

---

- NOMBRE COMPLETO DEL AUTOR O AUTORES

---

---

---

---

---

---

---

- LOS AUTORES CERTIFICAN QUE SE TRATA DE UN TRABAJO ORIGINAL, QUE NO HA SIDO PREVIAMENTE PUBLICADO NI ENVIADO PARA SU PUBLICACIÓN A OTRA REVISTA. MANIFIESTAN QUE NO EXISTE CONFLICTO DE INTERESES CON OTRAS INSTANCIAS.

- TAMBIÉN ACEPTAN QUE, EN CASO DE SER ACEPTADO PARA PUBLICACIÓN EN DERMATOLOGÍA REVISTA MEXICANA, LOS DERECHOS DE AUTOR SERÁN TRANSFERIDOS A LA REVISTA.

- NOMBRE Y FIRMA DE TODOS LOS AUTORES:

NOMBRE

FIRMA

<hr/>	<hr/>
<hr/>	<hr/>
<hr/>	<hr/>
<hr/>	<hr/>
<hr/>	<hr/>
<hr/>	<hr/>

- VISTO BUENO (NOMBRE Y FIRMA) DE AUTORIZACIÓN DE LA INSTITUCIÓN DONDE SE REALIZÓ EL TRABAJO:

NOMBRE

FIRMA

<hr/>	<hr/>
<hr/>	<hr/>
<hr/>	<hr/>

LUGAR: \_\_\_\_\_ FECHA: \_\_\_\_\_