

<https://doi.org/10.24245/drm/bmu.v68i4.9949>

Foliculitis queloidea de la nuca: un desafío terapéutico

Folliculitis keloidalis nuchae: A therapeutic challenge.

Gisel Bocaney Gómez,¹ Marilyn Rivero,² Marcia Endara,³ Sandra Vivas Toro⁴

ANTECEDENTES

La foliculitis queloidea o esclerosante de la nuca es la forma más común de las alopecias cicatriciales primarias con infiltrado inflamatorio mixto; se define como una foliculitis inflamatoria crónica que afecta sobre todo a pacientes jóvenes de fototipo cutáneo V y VI según la escala de Fitzpatrick. Su causa se desconoce; sin embargo, se le atribuyen factores precipitantes y genéticos y en algunos casos se ha descrito el aislamiento de agentes infecciosos.¹⁻⁴

La clínica incluye lesiones tipo pápulas foliculares eritematosas o del color de la piel, con evolución a pápulas fibróticas y formación de placas de aspecto queloideo.^{4,5} La evaluación tricoscópica revela un halo blanco perifolicular, puntos negros, pústulas perifoliculares y pelos en penacho.⁶

En términos histopatológicos, se distingue por un infiltrado inflamatorio mixto perifolicular predominante en el istmo e infundíbulo inferior y el signo de la espada o del globo.^{1,7} Esta afección plantea un desafío terapéutico para el médico; la terapéutica debe individualizarse e incluir tratamiento tópico, sistémico y quirúrgico.^{8,9}

Se comunica el caso de un paciente con foliculitis queloidea de la nuca de 7 meses de evolución.

¹ Médico residente de primer año de posgrado de Dermatología.

² Médico residente de segundo año de posgrado de Dermatología.

³ Dermatóloga.

⁴ Internista-dermatóloga. Universidad de Carabobo, Ciudad Hospitalaria Dr. Enrique Tejera, Valencia, Carabobo, Venezuela.

Recibido: septiembre 2023

Aceptado: octubre 2023

Correspondencia

Gisel Bocaney Gómez
giselbocaney@gmail.com

Este artículo debe citarse como: Bocaney-Gómez G, Rivero M, Endara M, Vivas-Toro S. Foliculitis queloidea de la nuca: un desafío terapéutico. Dermatol Rev Mex 2024; 68 (4): 582-586.

CASO CLÍNICO

Paciente masculino de 17 años, natural y procedente de Carabobo, Venezuela. Sin antecedentes personales y familiares de importancia; con fototipo cutáneo IV/VI según la escala de Fitzpatrick, quien acudió a consulta del servicio de Dermatología de la Ciudad Hospitalaria Dr. Enrique Tejera, Valencia, Carabobo, en febrero de 2023 por padecer una tumoración eritematosa de 7 meses de evolución.

Al examen físico se observó una dermatosis localizada en la región occipital, caracterizada por tumoración eritematosa de bordes regulares bien definidos, de aspecto queiloideo, de 4 cm de diámetro aproximadamente, con escamas blancas y costras melicéricas en su superficie, así como salida de secreción purulenta y pelos en penacho, pruriginosa, de 7 meses de evolución. **Figura 1**

El resto del examen físico sin alteraciones. La tricoscopia con luz polarizada mostró escamas

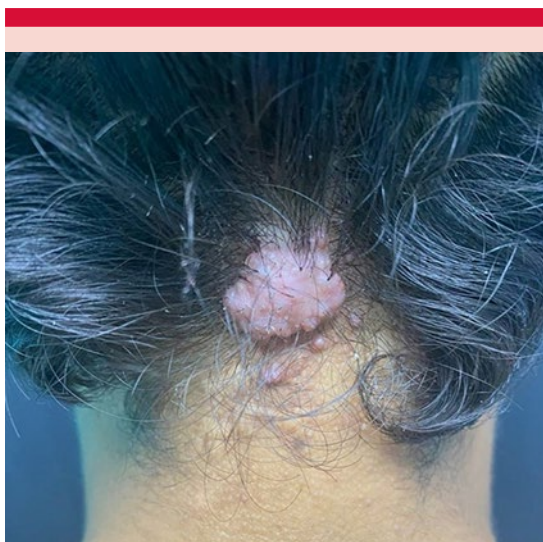

Figura 1. Panorámica: tumoración de bordes regulares bien definidos, de aspecto queiloideo.

blancas, halo blanco perifolicular sobre base eritematosa y pelos en penacho (**Figura 2**). Los resultados de laboratorio reportaron: hematología completa: leucocitos 8200 (neutrófilos 66%, linfocitos 33%, eosinófilos 1%); hemoglobina 14.7 g; plaquetas 344,000; serologías: VIH y VDRL no reactivos, PT 1.06, PTT 2.77. El examen directo micológico y el cultivo de secreción fueron negativos.

La biopsia incisional de la lesión de la piel cabelluda con posterior tinción de hematoxilina-eosina reportó en la descripción microscópica: fragmento de piel parcialmente modificado en su arquitectura debido a moderado infiltrado inflamatorio linfoplasmocitario perifolicular, con fibrosis moderada y congestión vascular sanguínea en la dermis papilar, compatible con foliculitis queiloidea de la nuca. **Figura 3**

Se indicó tratamiento antibiótico tópico con mupirocina cada 8 horas durante 10 días, antibiótico sistémico con doxiciclina 100 mg

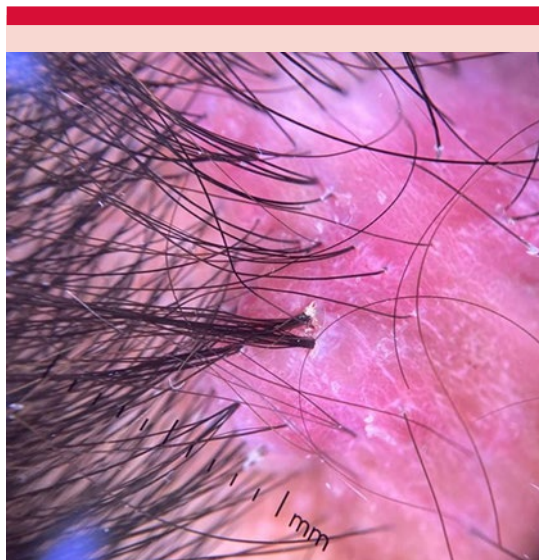

Figura 2. Tricoscopia de luz polarizada con escamas blanquecinas, halo blanco perifolicular sobre base eritematosa y pelos en penacho.

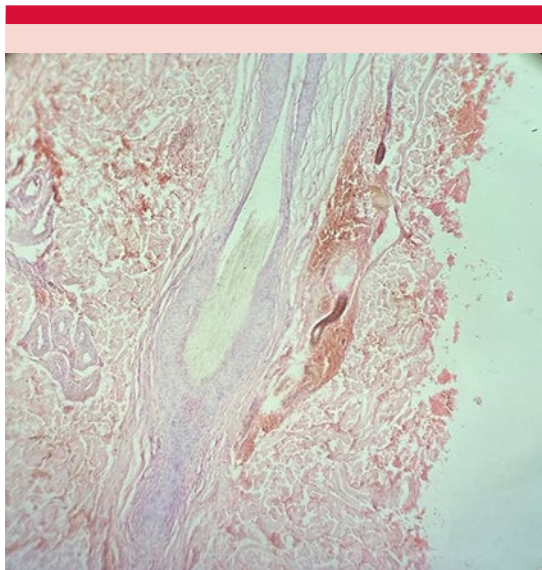


Figura 3. Biopsia: infiltrado inflamatorio linfoplasmocitario perifolicular, con fibrosis moderada (H&E 10x).

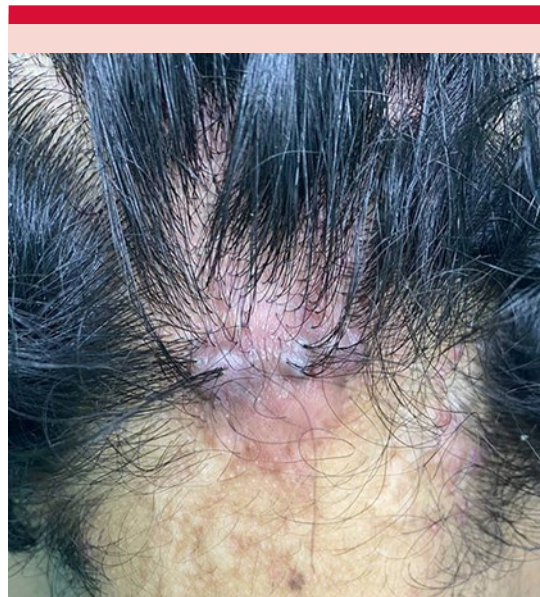

Figura 4. Aspecto de la lesión posterior al tratamiento.

vía oral una vez al día durante 10 semanas, corticosteroide sintético de alta potencia intralesional (acetónido de triamcinolona 12 mg en intervalos de 4 semanas) previas sesiones de crioterapia con alivio evidente de la lesión a 6 meses de tratamiento; se planificó intervención quirúrgica. **Figura 4**

DISCUSIÓN

La alopecia se define como pérdida o caída del pelo de forma adquirida, se clasifica en alopecias cicatriciales y no cicatriciales. Las alopecias cicatriciales primarias resultan en la destrucción completa de los folículos pilosos y la glándula sebácea y el tejido celular subcutáneo sano es reemplazado por tejido fibroso. Se subdividen según el tipo de infiltrado inflamatorio microscópico que predomina, puede ser linfocítico, neutrofílico, mixto o inespecífico.

La forma más común de las alopecias cicatriciales con infiltrado inflamatorio mixto es la

foliculitis queloidea de la nuca y se define como una foliculitis inflamatoria crónica que afecta sobre todo a pacientes jóvenes de fototipo cutáneo V y VI según la escala de Fitzpatrick. En algunos países de África representa del 1.3 al 9.4% de las dermatosis atendidas en una consulta hospitalaria.^{1,2,3}

La causa de la foliculitis queloidea de la nuca se desconoce; sin embargo, se le atribuyen ciertos factores precipitantes, como el traumatismo mecánico por fricción o roce continuo, el uso de productos químicos agresivos sobre el cuero cabelludo, la seborrea, administración de medicamentos como carbamazepina, difenilhidantoína y ciclosporina y estrés físico o emocional. Algunos autores coinciden en que el factor genético está implicado y, a pesar de que pueden coexistir agentes infecciosos, no se consideran factores desencadenantes.^{1,3,4}

Debido a las inconsistencias en el origen de la enfermedad y gracias a que tiene características

clínicas y tricoscópicas que se superponen con las de otros tipos de alopecias cicatriciales, deben resaltarse las diferencias para un diagnóstico más preciso. Con frecuencia se compara con formas de acné mecánico, pero la principal característica del acné es la formación de comedones, que no se observan en la foliculitis queiloidea de la nuca, por lo que clínicamente no puede definirse de esa manera. Asimismo, algunos autores asocian a la foliculitis queiloidea con la foliculitis inducida mecánicamente porque hay estudios que concluyen que ambas enfermedades comparten características clínicas y factores precipitantes, pero en la foliculitis inducida mecánicamente no hay formación de fístulas ni de cicatriz hipertrófica.⁵

Resulta sencillo dudar ante la foliculitis decalvante y la foliculitis queiloidea de la nuca; sin embargo, ésta no se limita a un área específica de la piel cabelluda y la histopatología revela un infiltrado inflamatorio neutrofílico intra y perifolicular que afecta principalmente segmentos superiores, y este infiltrado corresponde a un factor desencadenante decisivo relacionado con el origen de la foliculitis decalvante y es la coexistencia de *Staphylococcus aureus*. Por su parte, la foliculitis queiloidea de la nuca muestra un infiltrado inflamatorio mixto perifolicular con predilección por el istmo en su segmento inferior y no se ha relacionado con ningún microorganismo, aunque *S. aureus* puede coexistir.⁵

Para establecer el diagnóstico deben tomarse en cuenta tres pilares importantes: clínica, tricoscopia e histopatología. El cuadro clínico se distingue por pápulas foliculares eritematosas o del color de la piel, firmes, que pueden ser costrosas, umbilicadas o pustulosas con pelo en su interior y que rápidamente evolucionan a pápulas fibróticas que confluyen formando placas de aspecto queiloideo, así como nódulos, abscesos o fístulas que pueden mostrar secreción purulenta o foliculitis en penacho. Las lesiones se localizan en la nuca y la región occipital. Suele cursar sin

síntomas, aunque hay casos que refieren dolor, ardor o prurito. La tricoscopia tempranamente se caracteriza por un halo blanco que rodea los folículos pilosos y orificios foliculares dilatados llenos de queratina, asociados con puntos negros y pústulas perifoliculares. Los signos tardíos son pústulas perifoliculares y pelos en penacho.^{4,6}

En términos histopatológicos, se visualiza un infiltrado inflamatorio mixto perifolicular predominante en el istmo y el infundíbulo inferior. El epitelio ístmico puede adelgazarse. La inflamación crónica muestra una cicatrización hipertrófica con hebras de colágeno queloidal, sin glándulas sebáceas. Los estudios recientes proponen el signo de la espada como un signo patognomónico, definido como un espacio en forma de pala de naipes creado por epitelio folicular dilatado y adelgazado en el istmo inferior. Su variante, el signo del globo, es idéntico al signo de la espada, pero con forma redonda. La ausencia de estos signos no descarta el diagnóstico, pero su existencia lo apoya rotundamente.^{1,7}

El tratamiento tópico se indica en etapas tempranas, consiste en esteroides de alta potencia que pueden combinarse con retinoides. Se recomiendan las inyecciones intralesionales de esteroides de acción prolongada (acetónido de triamcinolona) en dosis de 5 a 40 mg/mL administrados en intervalos de 4 semanas. La crioterapia es útil para el ablandamiento de las lesiones, lo que facilita la aplicación de las inyecciones intralesionales.^{8,9} También se ha propuesto la administración de 5-fluorouracilo intralesional, que inhibe la proliferación de fibroblastos a dosis de 0.5-2.0 mL por sesión.¹⁰ El tratamiento sistémico implica la administración prolongada de antibióticos, principalmente derivados de tetraciclina (doxicilina 100 mg hasta por 10 semanas) y retinoides a dosis bajas (isotretinoína 20 mg cada 2 o 3 días) que se inician al mismo tiempo que los esteroides o días previos.^{8,9}

La cirugía está reservada para pacientes que no responden al tratamiento médico o con lesiones fibróticas extensas. La electrocirugía y la criocirugía son de gran utilidad en este tipo de lesiones. La recurrencia después de la escisión quirúrgica es baja.⁹ Los avances recientes en terapias con luz y láser ofrecen una opción de tratamiento alternativa. El tratamiento con láseres Nd:YAG de 1064 nm y diodo de 810 nm es útil para reducir el recuento y el tamaño de las lesiones. Nd:YAG destruye los folículos pilosos dentro de las lesiones. Puede administrarse junto con esteroides o retinoides tópicos y es útil en casos resistentes.

La radiación ultravioleta B dirigida es útil para mejorar la apariencia de las pápulas fibróticas, suele tolerarse bien y aliviar las lesiones después de 16 semanas de tratamiento. Se ha descrito también a la radioterapia como último recurso para tratar con éxito la enfermedad resistente a los otros tratamientos; algunos estudios han sugerido menores tasas de recurrencia.^{9,11}

CONCLUSIONES

La falta de respuesta a los múltiples tratamientos condiciona el carácter resistente de esta enfermedad, por lo que se sugiere la prescripción de combinaciones terapéuticas individualizadas para lograr el éxito. La terapia médica es útil en casos leves, mientras que la escisión quirúrgica y la terapia con luz y láser son útiles en caso de lesiones graves en conjunto con un tratamiento temprano y evitar los factores predisponentes. Desafortunadamente, esto último no es asequible en todos los entornos, mucho menos en pacientes de bajos recursos en los que prevalece esta enfermedad. La resistencia, la falta de apego al tratamiento prolongado, múltiples factores

predisponentes y el hecho de que hasta ahora no se ha determinado el origen de la folliculitis queiloidea de la nuca son factores decisivos para determinar el desafío terapéutico que implica esta enfermedad.¹²

REFERENCIAS

1. Fanti PA, Baraldi C, Misciali C, Piraccini BM. Alopecia cicatricial. *Gital dermatol Venereol* 2018; 153: 230-42. doi: 10.23736/S0392-0488.18.05889-3
2. Al Aboud AM, Zito PM. Alopecia. *StatPearls*. Isla del Tesoro 2023.
3. Garais J, Pascualini M, Ruiz A, Kurpis M. Acné queiloideo/foliculitis esclerosante de la nuca: presentación de tres casos y revisión de la literatura. *Rev Argent Dermatol* 2015; 96 (4): 76-85.
4. Lozano A, Flores M, Candiani J. Alopecias cicatrizales primarias, actualizaciones en diagnóstico y tratamiento. *Dermatología CQM* 2017; 15 (4): 255-264.
5. Shapero J, Shapero H. Acne keloidalis nuchae is scar and keloid formation secondary to mechanically induced folliculitis. *J Cutan Med Surg* 2011; 15 (4): 238-240. doi: 10.2310/7750.2011.10057
6. Chouk C, Litaïem N, Jones M, et al. Acne keloidalis nuchae: clinical and dermoscopic features. *BMJ Case Rep* 2017. doi:10.1136/bcr-2017- 222222
7. Ortega-Springall M, Kiuru M, Fung M. The "spade sign" as a pathognomonic histopathologic feature of acne keloidalis: Analysis of 33 cases of cicatricial alopecia. *J Am Acad Dermatol* 2022; 86 (6): 1405-1406. doi: 10.1016/2Fj.jaad.2021.06.003
8. Kanti V, Rówert-Huber J, Vogt A, Blume-Peytavi U. Cicatricial alopecia. *JDDG - J German Soc Dermatol* 2018; 16 (4): 435-61. doi: 10.1111/ddg.13498
9. Ogunbiyi A. Acne keloidalis nuchae: prevalence, impact, and management challenges. *Clin Cosmet Investig Dermatol* 2016; 9: 483-489. doi: 10.2147/ccid.s99225
10. Sánchez K, Jesús M, Karam M. Cicatrización queiloide: actualización de las opciones terapéuticas. *Dermatología CMQ* 2011;9 (2): 111-121.
11. Umar S., Sila C. Acne keloidalis nuchae: A role for low-dose radiotherapy. *JAAD Case Reports* 2021; 13: 90-3. doi: 10.1016/2Fj.jdc.2021.05.008
12. Adegbiidi H, Atadokpede F, do Ango-Padonou F, Yedomon H. Keloid acne of the neck: epidemiological studies over 10 years. *Int J Dermatol* 2005; 44 (1): 49-50. doi: 10.1111/j.1365-4632.2005.02815.x