

<https://doi.org/10.24245/drm/bmu.v68i3.9786>

Histoplasmosis cutánea. Comunicación de caso en un paciente con VIH

Cutaneous histoplasmosis. A case report in an HIV patient.

Diego Osmany Chamba Pineda,¹ Dinorah Elizabeth Paz Luna,¹ Amara Hazel Solorio Rivera,² Astrid Michelle López Barradas,² Vanessa Paredes Solís³

Resumen

ANTECEDENTES: La histoplasmosis es una micosis profunda que afecta múltiples órganos, entre ellos la piel y la médula ósea.

CASO CLÍNICO: Paciente masculino de 36 años con diagnóstico de VIH e histoplasmosis cutánea, que se manifestó como una dermatosis diseminada en el cuello, el tronco, las extremidades superiores e inferiores, caracterizada por neoformaciones de aspecto papular de 1 a 3 mm de diámetro, algunas umbilicadas, eritematosas e hiperpigmentadas color marrón claro. Se estableció el diagnóstico por medio de biopsia de piel. Tuvo buena respuesta al tratamiento con anfotericina B y posteriormente con itraconazol, así como terapia antirretroviral.

CONCLUSIONES: La histoplasmosis es una micosis oportunista frecuente en pacientes con infección por VIH y síndrome de inmunodeficiencia adquirida (SIDA), que suele iniciar de forma inespecífica y posteriormente puede manifestarse como una variante diseminada. Las lesiones cutáneas muestran una morfología heterogénea, como pápulas umbilicadas, nódulos, placas vegetantes o máculas. La anfotericina B y el itraconazol son el tratamiento de primera línea.

PALABRAS CLAVE: Histoplasmosis; *Histoplasma capsulatum*; VIH; SIDA.

Abstract

BACKGROUND: Histoplasmosis is a deep mycosis that affects multiple organs, including the skin and bone marrow.

CLINICAL CASE: A 36-year-old male patient diagnosed with HIV and cutaneous histoplasmosis, which manifested as a disseminated dermatosis on the neck, upper and lower extremities, characterized by papular neoformations of 1-3 mm in diameter, some of them umbilicated, erythematous and hyperpigmented, light brown in color. He had a good response to treatment with amphotericin B and later with itraconazole, as well as antiretroviral therapy.

CONCLUSIONS: Histoplasmosis is a common opportunistic mycosis in patients with HIV infection and acquired immunodeficiency syndrome (AIDS), which usually starts nonspecifically and may subsequently presents as a disseminated variant. The skin lesions show a heterogeneous morphology, such as umbilicated papules, nodules, vegetating plaques and/or macules. Amphotericin B and itraconazole are first-line treatments.

KEYWORDS: Histoplasmosis; *Histoplasma capsulatum*; HIV; AIDS.

¹ Residente de segundo año de Medicina Interna.

² Médico pasante del Servicio Social.

³ Médica adscrita al Departamento de Dermatología. Hospital General Dr. Miguel Silva, Morelia, Michoacán, México.

Recibido: febrero 2023

Aceptado: febrero 2023

Correspondencia

Amara Hazel Solorio Rivera
amarahazel@hotmail.com

Este artículo debe citarse como: Chamba-Pineda DO, Paz-Luna DE, Solorio-Rivera AH, López-Barradas AM, Paredes-Solís V. Histoplasmosis cutánea. Comunicación de caso en un paciente con VIH. Dermatol Rev Mex 2024; 68 (3): 398-403.

ANTECEDENTES

La histoplasmosis es una micosis profunda producida por un hongo denominado *Histoplasma capsulatum*, endémico de América del Norte y del Sur. Afecta a múltiples órganos, incluida la piel y la médula ósea; las manifestaciones iniciales son inespecíficas. La infección resulta por exposición pasiva al hongo, que está presente en suelos enriquecidos con excretas de aves y murciélagos; tal exposición suele ocurrir como resultado de los aerosoles producidos durante actividades ocupacionales.^{1,2}

Es más frecuente en hombres que en mujeres con una relación 6:1, puede ocurrir en todas las edades; sin embargo, su manifestación clínica es más severa en niños, personas mayores y en pacientes con algún tipo de inmunodeficiencia, especialmente en personas infectadas por el virus de la inmunodeficiencia humana (VIH). El síndrome de inmunodeficiencia adquirida (SIDA) ha tenido un efecto importante en la epidemiología de la forma diseminada de la enfermedad con incidencia global de coinfección del 0.9%, pudiendo llegar a ocurrir hasta en un 27% en zonas endémicas.³

Este artículo comunica el caso de un paciente con VIH quien manifestó histoplasmosis cutánea.

CASO CLÍNICO

Paciente masculino de 36 años, originario de Ario de Rosales, Michoacán, México, de oficio campesino, con convivencia con animales de granja (pájaros australianos) y consumo de productos lácteos no pasteurizados. Tenía el antecedente de viaje a Estados Unidos hacía 10 años aproximadamente, cruzando el Río Bravo; donde se dedicó a labores en el campo. Presentó esquema de vacunación aparentemente completo, con dos dosis de vacuna contra SARS-CoV-2, marca Sinovac y Cansino. Sin antecedentes heredofamiliares de importancia. Entre sus ante-

cedentes patológicos destacó tabaquismo desde los 18 años de edad con 18 paquetes/año, negó otras toxicomanías. Inició vida sexual a los 28 años, una sola pareja heterosexual.

Inició su padecimiento cuatro meses previos a su atención con fiebre de hasta 40 °C sin predominio de horario, en ocasiones persistente durante todo el día, diaforesis profusa, astenia, adinamia, mareo, disminución de la fuerza de ambos miembros inferiores, dolor abdominal tipo cólico localizado en el hipocondrio derecho e hiporexia marcada con pérdida de peso no intencionada de aproximadamente 15 kg en una semana; se le prescribió ceftriaxona y complejo B. Una semana después del inicio de los síntomas notó lesiones pruriginosas en la piel.

A la exploración física se observó una dermatosis diseminada al cuello, la región anterior y posterior del tórax, así como en las extremidades superiores e inferiores; del cuello afectaba la parte anterior extendiéndose al tronco (**Figura 1**). Del tronco afectaba el tórax en sus caras anterior y posterior y el abdomen; de las extremidades superiores afectaba los brazos, los antebrazos, la cara palmar y el dorso de las manos incluidos los dedos (**Figura 2A**), así como las extremidades pélvicas en los muslos, las piernas y el dorso de los pies (**Figura 2B**). La dermatosis se caracterizaba por neoformaciones de aspecto papular de 1 a 3 mm de diámetro, algunas umbilicadas, eritematosas e hiperpigmentadas de color marrón claro.

El panel viral reportó anticuerpos anti-VIH: reactivo, para hepatitis B y C fue no reactivo, así como para el perfil TORCH. El VDRL se reportó negativo. La biometría hemática reportó pancitopenia con conteo total de leucocitos de 12.1×10^3 cél/ μ L, neutrófilos 68×10^3 cél/ μ L, linfocitos 16×10^3 cél/ μ L; hemoglobina de 6.4 mg/dL, con anemia normocítica normocrómica, plaquetas 97,000 y deshidrogenasa láctica de 4437 U/L. El ultrasonido de hígado y vías biliares fue

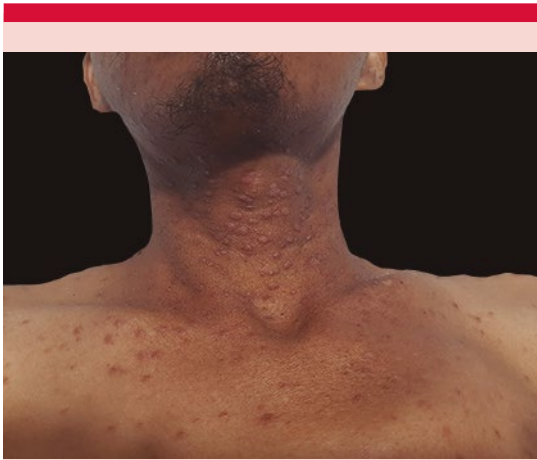

Figura 1. Neoformaciones de aspecto papular, del color de la piel, hiperpigmentadas y eritematosas, de 1 a 3 mm de diámetro, algunas umbilicadas en parte anterior del cuello y el tronco.

compatible con hepatoesplenomegalia. No se determinó la carga viral ni el conteo de CD4. La tomografía axial computada de tórax, tomada el 11 de octubre de 2022, evidenció derrame pleural bilateral y zona de consolidación basal en el hemitórax derecho.

Por sospecha de histoplasmosis pulmonar fue valorado por el servicio de Infectología que solicitó mielocultivo con resultado positivo para *Streptococcus*.

Debido al cuadro clínico de la dermatosis se decidió toma de biopsia de piel con posibilidad diagnóstica de histoplasmosis cutánea. La biopsia de piel reportó epidermis y anexos cutáneos sin alteraciones (**Figura 3A**). A mayor aumento, en el intersticio de la dermis superficial se observaron escasas células inflamatorias

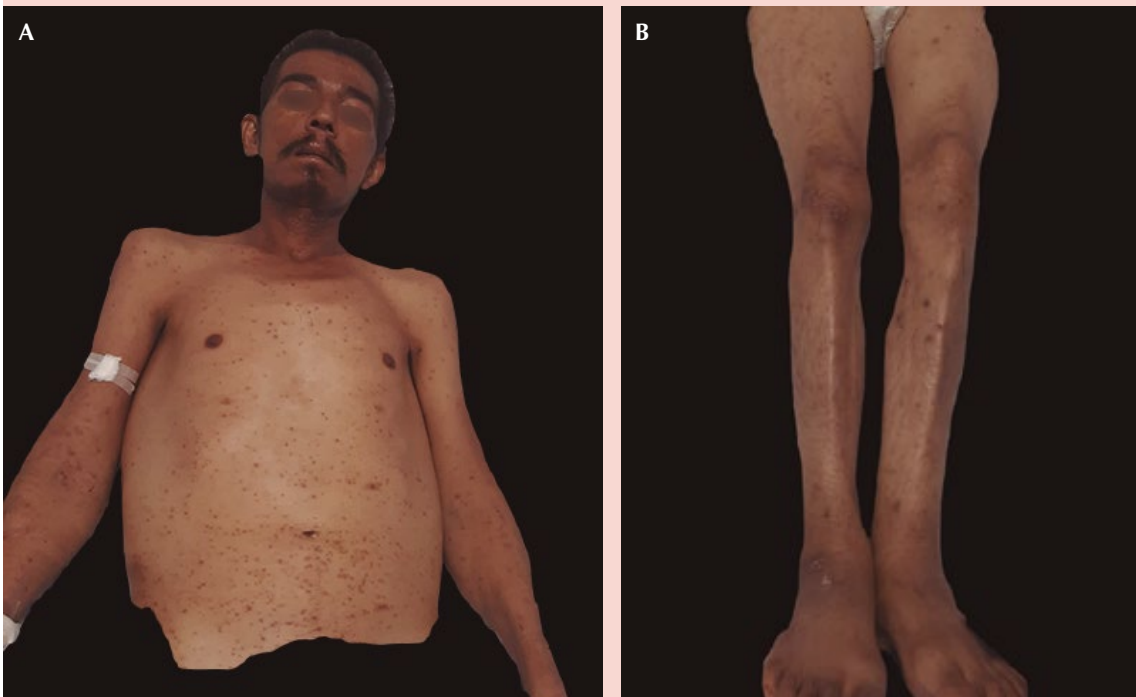


Figura 2. A. Lesiones de aspecto papular y manchas eritematosas e hiperpigmentadas en las extremidades superiores, el tórax anterior y el abdomen. **B.** Manchas hiperpigmentadas de aspecto residual en los miembros inferiores.

mononucleares acompañadas de macrófagos, asimismo, se encontraron abundantes levaduras de *Histoplasma capsulatum* (sl). **Figura 3B**

Con los datos clínicos e histopatológicos, se estableció el diagnóstico de histoplasmosis cutánea en un paciente con VIH. Se inició tratamiento con anfotericina B intravenosa durante 15 días con respuesta favorable al tratamiento y alivio de las lesiones dérmicas. El paciente tuvo buena respuesta a la terapéutica, por lo que fue egresado con tratamiento ambulatorio con itraconazol a dosis de 200 mg cada 12 horas vía oral y a los dos días posteriores a su alta se inició tratamiento antirretroviral con bictegravir, emtricitabina y tenofovir.

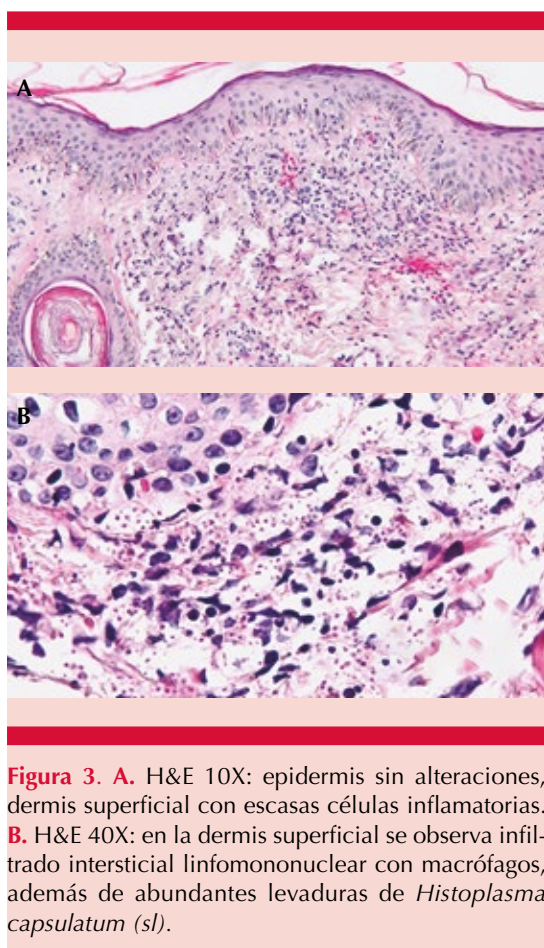


Figura 3. A. H&E 10X: epidermis sin alteraciones, dermis superficial con escasas células inflamatorias. **B.** H&E 40X: en la dermis superficial se observa infiltrado intersticial linfomononuclear con macrófagos, además de abundantes levaduras de *Histoplasma capsulatum* (sl).

DISCUSIÓN

La histoplasmosis es una de las micosis sistémicas más comunes en México. Se han reportado tasas altas del 27 al 40% de histoplasmosis diseminada en algunos países de Latinoamérica, sobre todo en pacientes con SIDA.⁴

La histoplasmosis es una enfermedad causada por el hongo *Histoplasma capsulatum* que se encuentra en suelos contaminados por excretas de pájaros y guano de murciélagos. De forma primaria causa infección pulmonar por inhalación de fragmentos de microconidias del suelo.

Posterior a la inhalación, las microconidias son fagocitadas y se convierten en levaduras intracelulares, la forma patológica para el organismo. Puede propagarse secundariamente a otros órganos, especialmente a aquéllos con sistema reticuloendotelial. En pacientes con VIH puede observarse la variedad clínica llamada histoplasmosis diseminada progresiva, sobre todo en casos de VIH sin tratamiento antirretroviral (ARV).^{3,5} El desequilibrio de la inmunidad celular en pacientes con VIH y conteo de CD4 menor de 150 células/μL causa infecciones severas y diseminadas de *H. capsulatum*.⁶

Tras la inhalación de microconidias, el 90% permanece asintomático o cursa con síntomas inespecíficos. La manifestación clínica depende de múltiples factores, como la edad, el grado de inmunosupresión y el tamaño del inóculo.⁷ El curso clínico incluye fiebre, fatiga, pérdida de peso, disnea y diarrea. A la exploración física se encuentra linfadenopatía, hepatomegalia o esplenomegalia con lesiones dermatológicas. A excepción de la diarrea, todas estas manifestaciones clínicas se observaron en el paciente del caso.⁸

La mayor parte de las lesiones cutáneas o mucosas se observan en formas diseminadas progresivas de la histoplasmosis.⁹ La manifesta-

ción más común son pápulas de 2 a 4 mm de diámetro, ulceradas en el vértice cubiertas de costra serohemática. Otras lesiones observadas son pápulas moluscoideas, nódulos y úlceras de morfología diversa.²

Los estudios de laboratorio incluyen pancitopenia, aumento de transaminasas y de lactato deshidrogenasa (DHL). La radiografía de tórax incluye infiltrados difusos, pero puede ser normal.⁸

El patrón de referencia para el diagnóstico se basa en estudios de laboratorio, incluidos los cultivos y el reporte histopatológico. Otras alternativas incluyen detección de anticuerpos contra antígenos de *Histoplasma*, detección de antígenos circulantes de *Histoplasma* en orina, suero o lavado broncoalveolar y detección de ADN fúngico.³ En la histopatología se observan células de levadura consistentes con *H. capsulatum*; las levaduras suelen ser intracelulares y se reconocen por su forma ovoide en tinciones como plata metenamina de Gomori o ácido peryódico de Schiff.¹⁰ En el caso clínico comentado el diagnóstico se estableció por histopatología. El aislamiento en médula ósea confirma el diagnóstico.¹¹

El diagnóstico diferencial de las lesiones cutáneas y mucosas de las formas agudas y subagudas de la histoplasmosis diseminada debe incluir la tuberculosis, criptococosis, infecciones diseminadas por virus del herpes simple o molusco contagioso.²

En el estudio efectuado por Pérez Lazo, la edad media de aparición fue de 36.7 años, con datos clínicos de fiebre y adenopatías. El tratamiento antirretroviral se inició 2 semanas después del tratamiento antifúngico. Estos datos son similares a lo reportado en el caso comunicado.¹²

La anfotericina B liposomal es la primera línea de tratamiento para pacientes con enfermedad grave hasta que su estado clínico mejore, normalmente

en una a dos semanas. Posteriormente el itraconazol es el tratamiento de mantenimiento. La terapia de mantenimiento con itraconazol debe administrarse al menos durante un año y debe suspenderse cuando el conteo de CD4 aumente a ≥ 150 células/ μL . La terapia antirretroviral mejora la tasa de respuesta al tratamiento antifúngico en pacientes con SIDA e histoplasmosis.¹³

El pronóstico varía con diferentes formas clínicas. En general, la respuesta al tratamiento es buena, según Negroni más del 70% de los casos de histoplasmosis asociados con VIH/SIDA responden bien a los tratamientos antifúngicos; de igual manera, el paciente del caso tuvo buena respuesta al tratamiento.²

CONCLUSIONES

La histoplasmosis es una micosis oportunista frecuente en pacientes con infección por VIH y síndrome de inmunodeficiencia adquirida (SIDA), que suele iniciar de forma inespecífica y posteriormente puede manifestarse como una variante diseminada. Las manifestaciones cutáneas muestran una morfología heterogénea, como pápulas umbilicadas, nódulos, placas vegetantes o máculas, por lo que el dermatólogo desempeña un papel importante para contribuir al diagnóstico e inicio tempranos del tratamiento; actualmente la anfotericina B y el itraconazol constituyen el tratamiento de primera línea.

REFERENCIAS

1. Myint T, Anderson AM, Sanchez A, Farabi A, et al. Histoplasmosis in patients with human immunodeficiency virus/acquired immunodeficiency syndrome (HIV/AIDS): Multicenter study of outcomes and factors associated with relapse. *Medicine (Baltimore)* 2014; 93 (1): 11-8. <http://dx.doi.org/10.1097/md.0000000000000016>
2. Negroni R, Manifestaciones cutáneo-mucosas de la histoplasmosis diseminada (histoplasmosis clásica o histoplasmosis capsulati). *Dermatología Argentina* 2008; 14 (2): 104-112.
3. Caceres DH, Knuth M, Derado G, Lindsley MD. Diagnosis of progressive disseminated histoplasmosis in advanced

- HIV: A meta-analysis of assay analytical performance. *J Fungi (Basel)* 2019; 5 (3): 76. <http://dx.doi.org/10.3390/jof5030076>
4. Flores-Franco RA, Gómez-Díaz A, de Jesús Fernández-Alonso A. Chronic progressive disseminated histoplasmosis in a Mexican cockfighter. *Am J Trop Med Hyg* 2015; 92 (1): 4-5. doi: 10.4269/ajtmh.14-0086
 5. Horwath MC, Fecher RA, Deepe GS Jr. Histoplasma capsulatum, lung infection and immunity. *Future Microbiol* 2015; 10 (6): 967-75. doi: 10.2217/fmb.15.25
 6. Adenis AA, Aznar C, Couppié P. Histoplasmosis in HIV-infected patients: A review of new developments and remaining gaps. *Curr Trop Med Rep* 2014; 1 (2): 119-128. doi: 10.1007/s40475-014-0017-8
 7. Donnelly JP, Chen SC, Kauffman CA, Steinbach WJ, et al. Revision and update of the consensus definitions of invasive fungal disease from the European Organization for Research and Treatment of Cancer and the Mycoses Study Group Education and Research Consortium. *Clin Infect Dis* 2020; 71 (6): 1367-1376. doi: 10.1093/cid/ciz1008
 8. Araúz AB, Papineni P. Histoplasmosis. *Infect Dis Clin North Am* 2021; 35 (2): 471-491. doi: 10.1016/j.idc.2021.03.011
 9. Negroni R, Kushwaha RK, Guarro J. Clinical spectrum and treatment of classic histoplasmosis. *Revista Iberoam Micolog* 2000; 17.
 10. Azar MM, Hage CA. Laboratory diagnostics for histoplasmosis. *J Clin Microbiol* 2017; 55 (6): 1612-1620. doi: 10.1128/JCM.02430-16
 11. Pan American Health Organization, World Health Organization. Guidelines for diagnosing and managing disseminated histoplasmosis among people living with HIV. 2020. <https://doi.org/10.37774/9789275122488>
 12. Pérez-Lazo G, Maquera-Afaray J, Mejía CR, Castillo R. Histoplasmosis diseminada e infección por VIH: serie de casos en un hospital peruano [Disseminated histoplasmosis and HIV infection: Case series in a Peruvian hospital]. *Rev Chilena Infectol* 2017; 34 (4): 365-369. doi: 10.4067/s0716-10182017000400365
 13. McKinsey DS. Treatment and prevention of histoplasmosis in adults living with HIV. *J Fungi (Basel)* 2021; 7 (6): 429. doi: 10.3390/jof7060429

AVISO IMPORTANTE

Ahora puede descargar la aplicación de **Dermatología Revista Mexicana**.

Para consultar el texto completo de los artículos deberá registrarse una sola vez con su correo electrónico, crear una contraseña, indicar su nombre completo y especialidad. Esta información es indispensable para saber qué consulta y cuáles son sus intereses y poder en el futuro inmediato satisfacer sus necesidades de información.

La aplicación está disponible para Android o iPhone.

