

<https://doi.org/10.24245/drm/bmu.v68i3.9785>

Carcinoma epidermoide metastásico

Metastatic squamous cell carcinoma.

Andrea Flores Franco,¹ Berenice Monserratt Pérez Aldrete,⁴ Bernardino Ordoñez Rodríguez,² Candelario de Jesús Soberanes Cerino³

Resumen

ANTECEDENTES: El carcinoma de células escamosas cutáneo representa el 20% de las neoplasias malignas de la piel en todo el mundo, con tasas de metástasis estimadas en un 5% y supervivencia específica de la enfermedad a 5 años superior al 90%.

CASO CLÍNICO: Paciente masculino de 55 años, con antecedente de diabetes mellitus tipo 2, inició su padecimiento hacía 2 años con una lesión papular en la cara posterior del brazo derecho, dolorosa, con aumento de tamaño y sangrado. A la exploración física se observó una dermatosis que afectaba la cara anterior del antebrazo derecho, localizada y asimétrica, constituida por una neoformación ulcerada de aproximadamente 10 x 8 cm, de bordes bien definidos y superficie con zonas necróticas y hemorrágicas, de evolución crónica. Se evidenció adenopatía cervical bilateral y adenopatía axilar de 10 cm de diámetro. El análisis de la biopsia de piel estableció el diagnóstico de carcinoma epidermoide moderadamente diferenciado, invasor. La biopsia de ganglio linfático reportó metástasis de carcinoma epidermoide moderadamente diferenciado con estadificación T3 N3 M0, estadio IV (AJCC8). El paciente tuvo deterioro rápido, por lo que falleció.

CONCLUSIONES: Aproximadamente el 90% de las metástasis aparecen en los 2 años posteriores al diagnóstico, por lo que es de suma importancia reconocer las características de los carcinomas epidermoides de alto riesgo y tratarlos adecuadamente antes de que haya afectación sistémica.

PALABRAS CLAVE: Carcinoma de células escamosas; neoplasias malignas; metástasis.

Abstract

BACKGROUND: Cutaneous squamous cell carcinoma accounts for 20% of skin malignancies worldwide, with estimated metastasis rates of 5% and a 5-year disease-specific survival greater than 90%.

CLINICAL CASE: A 55-year-old male patient, with a history of type 2 diabetes mellitus, began suffering 2 years ago with a painful papular lesion on the back of the right arm, with an increase in size and bleeding. At examination it was observed a localized and asymmetric dermatosis that affected the anterior face of the right forearm, consisting of an ulcerated neoformation of approximately 10 x 8 cm, well-defined edges and surface with necrotic and hemorrhagic areas, of chronic evolution. Bilateral cervical adenopathy and axillary adenopathy of 10 cm in diameter were evident. A skin biopsy was performed with a diagnosis of invasive, moderately differentiated squamous cell carcinoma. In addition, lymph node biopsy with metastasis of moderately differentiated squamous cell carcinoma. T3 N3 M0, stage IV (AJCC8) was staged. Patient had rapid deterioration so he died.

CONCLUSIONS: Approximately 90% of metastases appear within 2 years after diagnosis, so it is extremely important to recognize the characteristics of high-risk squamous cell carcinomas and adequately address them before there is systemic involvement.

KEYWORDS: Squamous cell carcinoma; Skin malignancies; Metastasis.

¹ Residente de segundo año de Medicina Interna.

² Médico adscrito al servicio de Infectología.

³ Médico adscrito al servicio de Patología.

Hospital Regional de Alta Especialidad Dr. Gustavo A Rovirosa Pérez, Villahermosa, Tabasco, México.

⁴ Médico adscrito, Instituto Dermatológico de Jalisco Dr. José Barba Rubio, Zapopan, Jalisco, México.

Recibido: enero 2023

Aceptado: febrero 2023

Correspondencia

Andrea Flores Franco
andreafranco@live.com

Este artículo debe citarse como:

Flores-Franco A, Pérez-Aldrete BM, Ordoñez-Rodríguez B, Soberanes-Cerino CJ. Carcinoma epidermoide metastásico. *Dermatol Rev Mex* 2024; 68 (3): 393-397.

ANTECEDENTES

El carcinoma de células escamosas cutáneo es uno de los cánceres más comunes junto con el carcinoma de células basales; estos cánceres de linaje de queratinocitos epidérmicos a menudo se conocen como cáncer de piel no melanoma, o más específicamente, carcinoma de queratinocitos.¹

El carcinoma de células escamosas cutáneo es el segundo cáncer más frecuente en los seres humanos y su incidencia sigue en aumento. Aunque el carcinoma de células escamosas cutáneo generalmente muestra un comportamiento clínico benigno, puede ser localmente invasivo y metastásico.² Se manifiesta como una placa escamosa roja, normalmente en áreas expuestas al sol; las lesiones son típicamente solitarias.³

El diagnóstico se establece mediante una biopsia de la piel lo suficientemente profunda como para comentar sobre la profundidad de la invasión, la invasión perineural o linfovascular, la diferenciación y la conexión a la epidermis superante.³

En general, no se requieren imágenes a menos que el cuadro clínico sugiera afectación de nervios, músculos o huesos de gran calibre, de ganglios linfáticos o ante características de alto riesgo. Cuando está indicada la tomografía computada con contraste es útil para la evaluación del daño de ganglios linfáticos, tejidos blandos o huesos. Se prefiere la resonancia magnética para evaluar la invasión perineural o la extensión orbitaria e intracraneal.³

El carcinoma de células escamosas cutáneo tiene una alta carga mutacional con un promedio de 50 mutaciones por ADN de megabase. Esto es, incluso, más que la carga mutacional promedio en el melanoma maligno.⁴

Las mutaciones de ADN causadas por la UVR en los cánceres de piel incluyen la inactivación de

los genes supresores de tumores (p53, CDKN2A y PTCH) o la activación de protooncogenes, estos genes son reguladores del ciclo celular y, cuando se alteran, son capaces de inducir efectos tumorigénicos. La acumulación de mutaciones implica en última instancia varias vías de señalización, que median la sobreexpresión del receptor del factor de crecimiento epidérmico.⁴

CASO CLÍNICO

Paciente masculino de 55 años, con antecedente de diabetes mellitus tipo 2, inició su padecimiento actual hacía 2 años con una lesión papular en la cara posterior del brazo derecho, dolorosa de tipo urente, con aumento de tamaño y sangrado. Cuatro meses antes de la consulta el paciente tuvo aumento de volumen en la región axilar derecha, astenia, adinamia, pérdida de peso de 10 kg en 2 meses. Previo al ingreso inició con fiebre de 39 °C sin predominio de horario, tos con expectoración y disnea de medianos esfuerzos.

A la exploración física se observó una dermatosis que afectaba la cara anterior del antebrazo derecho, localizada y asimétrica, constituida por una neoformación ulcerada de aproximadamente 10 x 8 cm, de bordes bien definidos y superficie con zonas necróticas y hemorrágicas, de evolución crónica. **Figura 1**

En el resto de la exploración se evidenció adenopatía cervical bilateral y adenopatía axilar de 10 cm de diámetro, de bordes bien definidos, móvil, no dolorosa a la palpación.

En los campos pulmonares había disminución de murmullo vesicular, así como crépitos bilaterales.

Los estudios de laboratorio revelaron anemia microcítica, normocrómica, con leucocitosis a expensas de neutrofilia, PCR de 17.4 y procalcitonina mayor de 2 mg/dL, el resto sin alteraciones. La tomografía axial computada

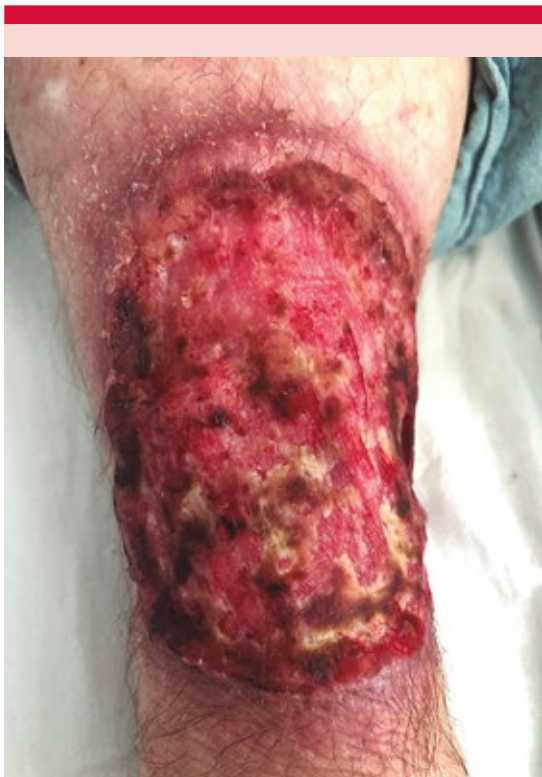

Figura 1. Dermatitis que afecta la cara anterior del antebrazo derecho, localizada y asimétrica, constituida por una neoformación ulcerada de aproximadamente 10 x 8 cm, de bordes bien definidos y superficie con zonas necróticas y hemorrágicas, de evolución crónica.

simple de tórax evidenció un proceso neumónico y hallazgos que sugirieron conglomerado ganglionar axilar derecho probablemente abscedado, sin descartar extensión de un proceso neoformativo.

El análisis de la biopsia de piel arrojó el diagnóstico de carcinoma epidermoide moderadamente diferenciado, invasor y con necrosis coagulativa extensa. La biopsia de ganglio linfático reveló metástasis de carcinoma epidermoide moderadamente diferenciado (**Figura 2**); estadificación T3 N3 M0, estadio IV (AJCC8). El paciente tuvo

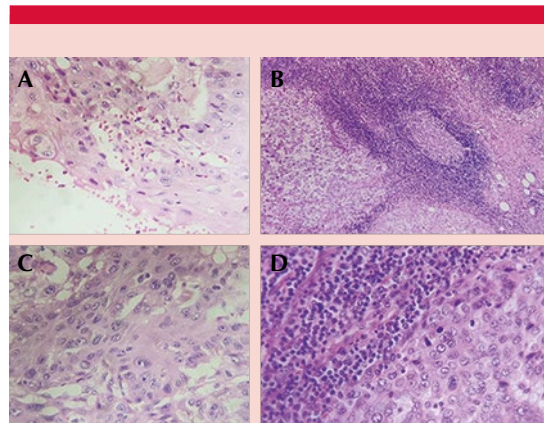


Figura 2. A y B. Cordones tumorales de células escamosas con pleomorfismo nuclear y disqueratosis. C y D. Ganglio linfático con cordones tumorales de células espinosas.

deterioro del cuadro respiratorio, por lo que falleció.

DISCUSIÓN

Aunque más del 90% de los carcinomas de células escamosas cutáneas muestran un comportamiento relativamente inofensivo, también hay un grupo de pacientes que padecen carcinoma de células escamosas cutáneo avanzado, que incluye el localmente avanzado y el metastásico.⁴

Los carcinomas de células escamosas cutáneas localmente avanzados tienen una progresión localmente avanzada (tumores grandes o que han penetrado profundamente los tejidos, músculos o nervios subyacentes) y ya no son aptos para cirugía o radioterapia.⁴

Los carcinomas de células escamosas cutáneas metastásicos son tumores que se han extendido más allá de la ubicación original a la piel adyacente, los ganglios linfáticos u otros órganos; el riesgo de metástasis del carcinoma de células escamosas cutáneo varía entre el 0.1 y el 9.9%

en la población inmunocompetente, con un 2.8 % de probabilidad de morir debido a esta enfermedad.⁴

La mayor parte de los carcinomas de células escamosas cutáneos son de bajo riesgo; sin embargo, el de alto riesgo puede tener una tasa metastásica de hasta el 37%.⁴

Los pacientes cuyos tumores primarios muestran un bajo grado histológico de diferenciación tienen más probabilidades de padecer metástasis a distancia.⁵

Alrededor del 90% de las metástasis de carcinoma de células escamosas cutáneo aparecen en los 2 años posteriores al diagnóstico inicial y más del 66% de los pacientes que sufren metástasis de carcinoma de células escamosas cutáneo mueren debido a ésta o a metástasis nodales localmente invasivas.⁴

Los sitios de metástasis a distancia incluyen: el pulmón (81%), el esqueleto axial (19%), la glándula suprarrenal (12%) y el riñón (8%).⁵

Brunner y su grupo informaron una disminución de la supervivencia a 5 años en los pacientes diagnosticados con enfermedad en estadio IV debido a metástasis a distancia en comparación con los que tenían enfermedad nodal, lo que justifica una estratificación de riesgo adicional y el tratamiento de la enfermedad metastásica distante.⁵

Los factores de alto riesgo de metástasis del carcinoma de células escamosas cutáneo son: espesor de Breslow mayor de 2 mm, invasión más allá de la grasa subcutánea, invasión perineural, diámetro mayor de 20 mm, mala diferenciación, inmunosupresión, ubicación en el labio, la oreja o la sien.⁴

Las directrices más recientes de la Asociación Británica de Dermatólogos recomiendan la

caracterización de los factores de riesgo de metástasis a distancia con el objetivo de detectar la enfermedad oligometastásica antes, reducir la carga tumoral y prevenir la morbilidad y mortalidad específicas de la enfermedad.⁵

En la actualidad, la palpación de ganglios linfáticos, la ecografía, la tomografía computada, la resonancia magnética y la tomografía por emisión de positrones son métodos utilizados con frecuencia para la detección de metástasis, ya que la morbilidad y mortalidad significativas de los pacientes con carcinoma de células escamosas cutáneo avanzado ponen de relieve la necesidad urgente de identificar temprano el carcinoma de células escamosas cutáneo de alto riesgo.⁴

Se han desarrollado múltiples sistemas de clasificación tumoral en los que se determinan varios criterios que conllevan mayor riesgo de metástasis regionales o a distancia.

Clasificación del *American Joint Committee on Cancer* (AJCC8):

- T1: menor o igual a 2 cm en el mayor diámetro.
- T2: 2-4 cm en el mayor diámetro.
- T3: tumor mayor de 4 cm en mayor diámetro o invasión ósea menor o invasión perineural o invasión profunda.
- T4a: tumor con invasión de hueso cortical grueso, la médula o ambos
- T4b: tumor con invasión ósea del cráneo, afectación del foramen de la base del cráneo o ambas.

El valor predictivo positivo del AJCC8 para un resultado desfavorable sigue siendo sólo del 17%. Para mejorar la identificación de pacientes con carcinoma de células escamosas cutáneo primario con alto riesgo de enfermedad me-

tastásica se desarrolló una prueba de perfil de expresión de 40 genes (40-GEP); es un predictor independiente de resultados y mejora la predicción del riesgo con sistemas de estadificación, lo que apoya su posible uso clínico junto con los criterios estándar de estadificación y tratamiento del paciente.⁶

El tratamiento patrón de referencia es la resección tumoral con un margen de 6 mm o más en enfermedades de alto riesgo o 10 mm o más en enfermedades de muy alto riesgo, disección metastática de ganglios linfáticos y radioterapia posterior con consideración de la quimioterapia coadyuvante.⁵

La gran ventaja de la cirugía de Mohs sobre la escisión quirúrgica tradicional es que puede evaluarse el 100% de los márgenes quirúrgicos, lo que resulta en tasas de recurrencia más bajas (3 vs 8% durante un período de seguimiento de 5 años, respectivamente). Cuando no es posible realizar una reescisión en caso de márgenes estrechos, puede considerarse la radioterapia coadyuvante.⁴

El carcinoma de células escamosas cutáneo localmente avanzado y metastásico requiere otros tratamientos que deben ser evaluados por un equipo multidisciplinario.

Las opciones de tratamiento disponibles incluyen quimioterapia (como cisplatino), terapia dirigida con inhibidores del receptor del factor de crecimiento epidérmico (es decir, cetuximab) y anticuerpos anti-PD-1 (cemiplimab, pembrolizumab, nivolumab).⁴

El cemiplimab es el primer tratamiento sistémico aprobado por la FDA contra el carcinoma de células escamosas cutáneo avanzado y metastásico. Los anticuerpos anti-PD-1 muestran resultados prometedores con tasas de respuesta

de hasta el 50% en el carcinoma de células escamosas cutáneo localmente avanzado y en el metastásico, con evidencia emergente de respuestas duraderas.⁴

CONCLUSIONES

El paciente del caso acudió para recibir atención médica con un diagnóstico tardío, por tanto, sin recibir el tratamiento adecuado, lo que condicionó el avance de su padecimiento hasta convertirse en una lesión de alto riesgo con metástasis ganglionar; además, al ser un paciente inmunosuprimido, adquirió infecciones que causaron su muerte, por lo que se sugiere buscar factores de alto riesgo para disminuir las complicaciones como la metástasis y ofrecer un tratamiento temprano para aumentar la supervivencia de estos pacientes.

REFERENCIAS

1. Bander TS, Nehal KS, Lee EH. Cutaneous squamous cell carcinoma: Updates in staging and management. *Dermatol Clin* 2019; 37 (3): 241-251. doi: 10.1016/j.det.2019.03.009
2. Corchado-Cobos R, García-Sancha N, González-Sarmiento R, Pérez-Losada J, Cañueto J. Carcinoma de células escamosas cutáneas: de la biología a la terapia. *Int J Mol Sci* 2020; 21 (8): 2956. doi: 10.3390/ijms21082956
3. Waldman A, Schmults C. Cutaneous squamous cell carcinoma. *Hematol Oncol Clin North Am* 2019; 33 (1): 1-12. doi:10.1016/j.hoc.2018.08.001
4. De Jong E, Lammerts M, Genders R, Bouwes Bavinck J. Update of advanced cutaneous squamous cell carcinoma. *J Eur Acad Dermatol Venereol* 2022; 36: 6-10. <https://doi.org/10.1111/jdv.17728>
5. Stefanovic N, Fitzmaurice CJ, Ormond P, Irvine AD, Barry RB. Risk factors for distant metastasis in cutaneous squamous cell carcinoma. *Br J Dermatol* 2022; 187 (3): 435-436. doi: 10.1111/bjd.21250
6. Wysong A, Newman JG, Covington KR, Kurley SJ, Ibrahim SF, et al. Validation of a 40-gene expression profile test to predict metastatic risk in localized high-risk cutaneous squamous cell carcinoma. *J Am Acad Dermatol* 2021; 84 (2): 361-369. doi: 10.1016/j.jaad.2020.04.088. Erratum in: *J Am Acad Dermatol* 2021; 84 (6): 1796.