

<https://doi.org/10.24245/drm/bmu.v68i3.9784>

## Carcinoma ecrico siringoide: una enfermedad inusual

### *Syringoid eccrine carcinoma: An unusual disease.*

Alejandra Jaramillo Arboleda,<sup>1</sup> María J Sánchez Zapata,<sup>1</sup> Cynthia Delgado Soto,<sup>3</sup> Catalina Santa Vélez,<sup>4</sup> Juan Pablo Ospina Gómez,<sup>5</sup> Adriana Motta<sup>2</sup>

#### Resumen

**ANTECEDENTES:** El carcinoma ecrico siringoide es una neoplasia anexial maligna extremadamente rara derivada de las glándulas sudoríparas ecricas, de patogenia desconocida. En términos clínicos se manifiesta como una placa o neoformación de aspecto nodular, de color rosado, de crecimiento lento, indolente, mal definida, predominantemente en la cabeza y el cuello; sin embargo, se han descrito otras localizaciones menos frecuentes como las mamas, los muslos, las plantas y ahora en el antebrazo, localización no descrita previamente en la bibliografía.

**CASO CLÍNICO:** Paciente masculino de 60 años, natural y residente de Medellín, Colombia, quien manifestó un carcinoma ecrico siringoide en el antebrazo izquierdo, confirmado por estudio histopatológico e inmunohistoquímica. Recibió tratamiento con resección local amplia y márgenes de seguridad sin mostrar recurrencia en un periodo de seguimiento de 8 meses.

**CONCLUSIONES:** El diagnóstico del carcinoma ecrico siringoide se basa en los hallazgos histopatológicos asociados con la inmunohistoquímica característica y estudios de extensión para descartar metástasis locoregionales o a distancia, como el adenocarcinoma visceral con metástasis cutánea, lo que es de vital importancia porque tiene profundas implicaciones para el pronóstico del paciente y el tratamiento posterior. La resección local amplia con márgenes de seguridad es el tratamiento de elección con bajas tasas de recurrencia al seguimiento.

**PALABRAS CLAVE:** Neoplasia de las glándulas sudoríparas; carcinoma; antebrazo.

#### Abstract

**BACKGROUND:** *Syringoid eccrine carcinoma is an extremely rare malignant adnexal neoplasm derived from eccrine sweat glands, of unknown pathogenesis. Clinically, it presents as a slow-growing, indolent, poorly defined, pink plaque or nodule, predominantly in the head and neck; however, other less frequent locations have been described, such as the breasts, thighs, soles and now in the forearm, a location not previously described in the literature.*

**CLINICAL CASE:** *A 60-year-old male patient, from Medellín, Colombia, who presented a syringoid eccrine carcinoma in his left forearm, diagnosis was confirmed by biopsy and immunohistochemistry; patient was treated with wide local excision with safety margins without showing recurrence in a follow-up period of 8 months.*

**CONCLUSIONS:** *The diagnosis of syringoid eccrine carcinoma is based on histopathological findings associated with characteristic immunohistochemistry and extension studies to rule out locoregional or distant metastases, such as visceral adenocarcinoma with cutaneous metastasis, which is of vital importance because it has profound implications for the prognosis of the patient and subsequent therapy. Wide local resection with safety margins is the treatment of choice with low recurrence rates during follow-up.*

**KEYWORDS:** *Sweat gland neoplasms; Carcinoma; Forearm.*

<sup>1</sup> Residente de primer año de Dermatología.

<sup>2</sup> Dermatóloga. Jefa del programa de Dermatología. Universidad El Bosque, Bogotá, Colombia.

<sup>3</sup> Residente de tercer año de Patología.

<sup>4</sup> Dermatóloga oncóloga. Docente de Dermatología.

<sup>5</sup> Dermatopatólogo. Centro de Investigaciones en Dermatología (CIDERM), Facultad de Medicina. Universidad de Antioquia, Medellín, Colombia.

**Recibido:** septiembre 2022

**Aceptado:** enero 2023

#### Correspondencia

Alejandra Jaramillo Arboleda  
aljaramillo16@gmail.com

#### Este artículo debe citarse como:

Jaramillo-Arboleda A, Sánchez-Zapata MJ, Delgado-Soto C, Santa-Vélez C, Ospina-Gómez JP, Motta A. Carcinoma ecrico siringoide: una enfermedad inusual. *Dermatol Rev Mex* 2024; 68 (3): 388-392.

## ANTECEDENTES

El carcinoma ecrino siringoide es una neoplasia anexial maligna extremadamente rara derivada de las glándulas sudoríparas ecrinas, de patogenia desconocida. En términos clínicos se manifiesta como una placa o nódulo rosado de crecimiento lento, indolente, mal definido, predominantemente en la cabeza y el cuello; sin embargo, se han descrito otras localizaciones menos frecuentes, como las mamas, los muslos, las plantas y ahora en el antebrazo, localización no descrita previamente en la bibliografía.

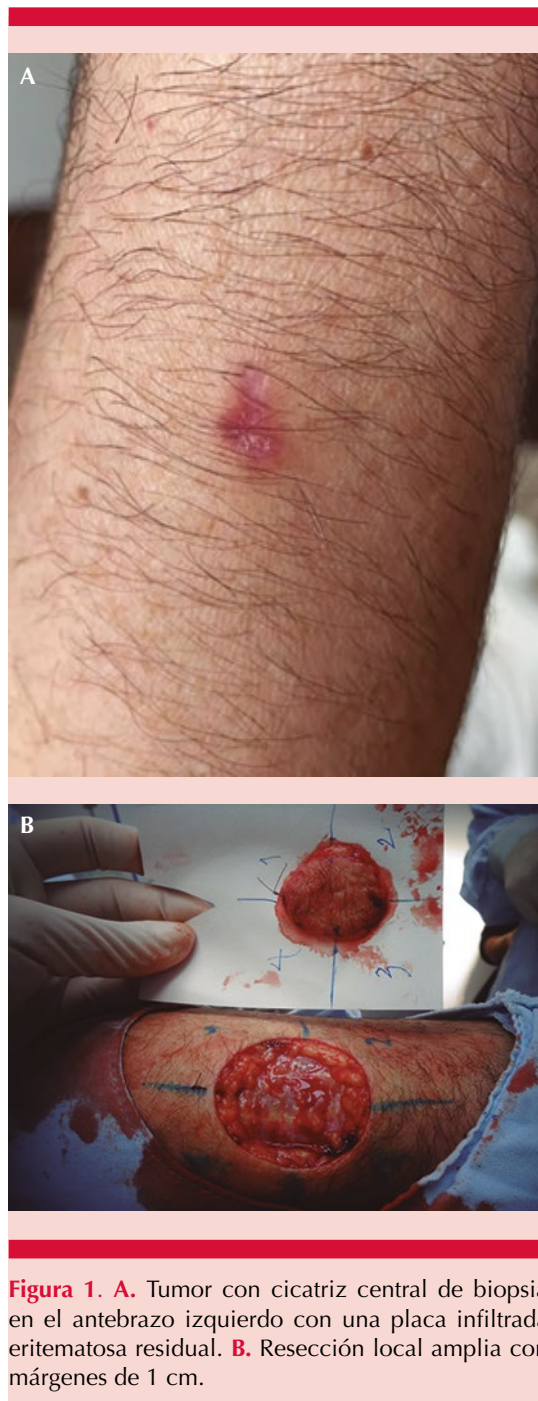## CASO CLÍNICO

Paciente masculino de 60 años de edad, residente de la ciudad de Medellín, Colombia, con hipertensión arterial en tratamiento con losartán sin otros antecedentes de importancia, quien fue remitido al servicio de Dermatología oncológica por la aparición de una lesión en el antebrazo izquierdo de dos meses de evolución, de crecimiento progresivo, sin ningún síntoma asociado. Al examen físico se observó un tumor con cicatriz central de biopsia en el antebrazo izquierdo con una placa infiltrada eritematosa residual, sin cadenas ganglionares palpables.

### Figura 1

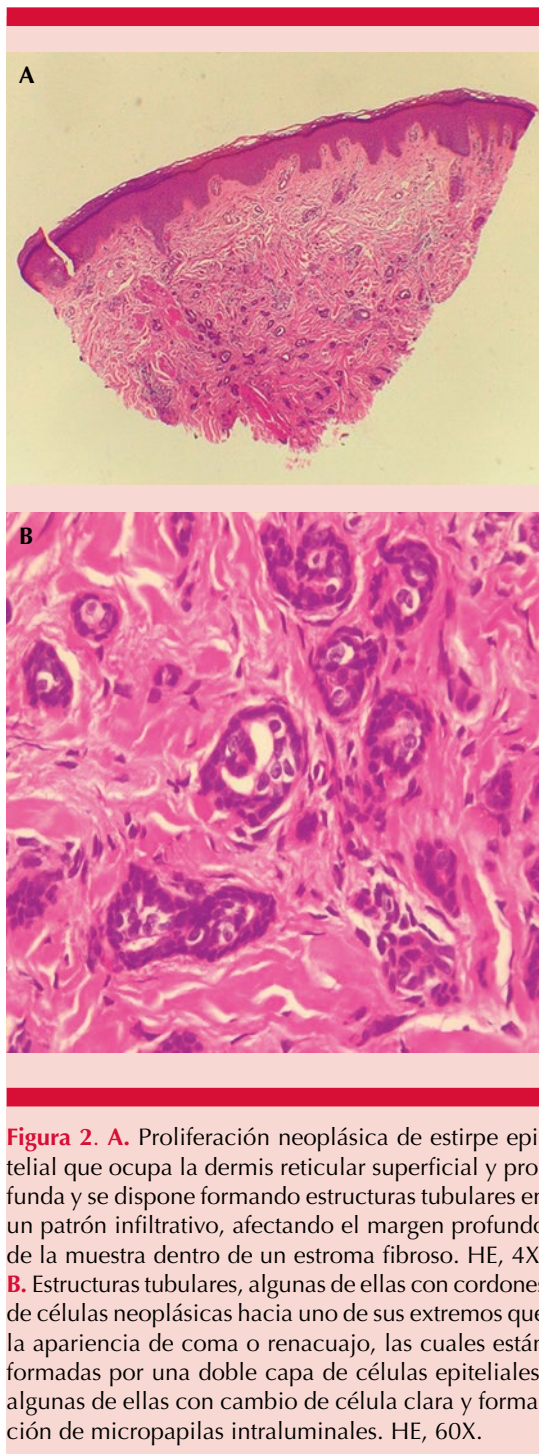
Al estudio histopatológico se evidenció la proliferación neoplásica dérmica de estructuras tubulares, algunas de ellas con cordones de células hacia uno de sus extremos que daba la apariencia de coma o renacuajo, formadas por una doble capa de células epiteliales, con cambio a célula clara y formación de micropapilas intraluminales. Se encontró estroma tumoral fibroso. **Figura 2**

La inmunohistoquímica fue positiva para CK (AE1/AE3), CK5/6, CK7, CK19, CK17, CK14, EMA, ACE policlonal, CA 19.9, S100 y Ki67 con índice de proliferación celular del 20% (**Figura 3**). Con los hallazgos anteriores se consideró



**Figura 1. A.** Tumor con cicatriz central de biopsia en el antebrazo izquierdo con una placa infiltrada eritematosa residual. **B.** Resección local amplia con márgenes de 1 cm.

inicialmente lesión cutánea por adenocarcinoma metastásico de posible origen biliar o pancreático, por lo que se le solicitó una resonancia



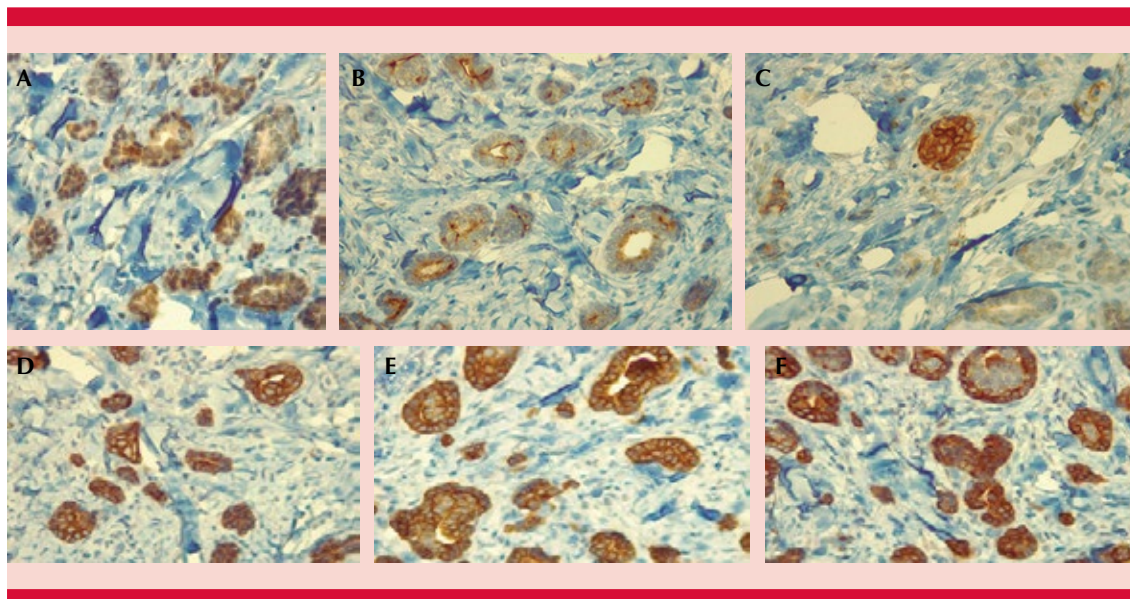
magnética nuclear de abdomen contrastada y tomografía computada por emisión de positrones que descartaron afectación neoplásica en el hígado, las vías biliares y el páncreas y metástasis a distancia, respectivamente. Con estos hallazgos se consideró una lesión compatible con carcinoma ecino siringoide, por lo que se hizo una resección local amplia de la lesión con márgenes de 1 cm que resultaron negativos y se hizo reconstrucción con injerto de piel total obtenido de la región inguinal con lo que el paciente tuvo adecuada evolución, con seguimiento a 2 y 6 meses, sin evidencia de recaída tumoral.

## DISCUSIÓN

El carcinoma ecino siringoide, también llamado tumor de células basales con diferenciación ecina, siringoma maligno o carcinoma de glándulas sudoríparas con características siringomatosas,<sup>1,2</sup> es un tumor anexial maligno, localmente agresivo, e infrecuente que representa menos del 0.01% de los carcinomas anexiales.<sup>1,2,3</sup> El nombre del carcinoma ecino siringoide se debe a su diferenciación ecina, es decir, su derivación de las glándulas sudoríparas y las características histológicas que comparte con un siringoma.<sup>1,2,3</sup>

Se caracteriza por ser más prevalente entre la cuarta y séptima década de la vida, sin predilección por el sexo y su incidencia y prevalencia se desconocen.<sup>4</sup>

Su clínica es inespecífica, pero generalmente se manifiesta como una placa o nódulo rosado de crecimiento lento, indolente, mal definido, predominantemente en la cabeza y el cuello, pero se ha descrito también en las mamas, los muslos, las plantas y ahora, por primera vez, en el antebrazo. Tiene un curso clínico indolente, pero localmente agresivo con invasión perineural y de tejidos profundos, así como tendencia



**Figura 3.** Inmunohistoquímica. **A.** Proteína S-100. Positividad nuclear y citoplasmática focal. **B.** EMA. Positividad luminal en las estructuras tubulares neoplásicas. **C.** ACEp. Positividad focal. **D, E y F.** CK7, CK19 y CK 5/6. Positividad fuerte, difusa, en el citoplasma de las células neoplásicas.

a la recurrencia después de la resección total; aunque las metástasis a distancia son raras pueden ocurrir predominantemente a los ganglios linfáticos regionales y posteriormente al hueso. Debido a su baja incidencia, datos clínicos inespecíficos y en su mayor parte asintomáticos, suelen pasar inadvertidos.<sup>2,5</sup>

El diagnóstico de los tumores anexiales puede establecerse con base en la coloración de hematoxilina y eosina de una biopsia adecuada y paneles de inmunohistoquímica. En términos histológicos, recuerda a un siringoma al mostrar estructuras ductales, quísticas y en forma de renacuajo; sin embargo, se diferencia de este mismo porque muestra un estroma desmoplásico, mayor atipia celular, mitosis e invasión perineural, además de un comportamiento infiltrante. El inmunofenotipo de carcinoma ecrino siringoide es inespecífico; sin embargo, la expresión de citoqueratinas y el antígeno carcinoembrionario (ACE) son generalmente positivos

en células tumorales, también se han reportado otros antígenos, como el antígeno epitelial de membrana (EMA), S100, Ber-EP4, receptores de estrógeno y progesterona en el carcinoma ecrino siringoide;<sup>4,5</sup> los primeros cuatro fueron positivos en el caso.

Entre los diagnósticos diferenciales a considerar está el carcinoma basocelular, que carece de diferenciación ductal y muestra ACE negativo;<sup>6</sup> el carcinoma quístico adenoide cutáneo primario, que muestra nidos de células basaloides, crecimiento cribiforme característico en forma de tamiz y producción de mucina; sin embargo, el inmunofenotipo es similar al del carcinoma ecrino siringoide;<sup>7</sup> el carcinoma anexial microquístico, que muestra diferenciación ecrina y folicular, con células basaloides que forman quistes llenos de queratina, que no están presentes en el carcinoma ecrino siringoide o, como en el caso comunicado, el adenocarcinoma visceral con metástasis cutánea, que tiene un perfil de

inmunohistoquímica bastante parecido al del carcinoma ecrico siringoide, pero en los estudios de extensión existe metástasis a distancia, a diferencia de lo que ocurre en el carcinoma ecrico siringoide.

Por lo anterior, aunque la distinción entre una neoplasia anexial cutánea primaria y una metástasis cutánea es difícil, siempre se debe propender a descartarla, porque tiene profundas implicaciones para el pronóstico del paciente y la terapia posterior. De tal suerte que debe considerarse siempre esta opción como un riesgo latente y, por consiguiente, practicar estudios de extensión completos, acompañados de estudios histológicos y paneles de inmunohistoquímica correlacionados con la clínica del paciente que descarten este diagnóstico diferencial.<sup>5,8,9,10</sup>

El tratamiento consiste principalmente en la escisión quirúrgica mediante cirugía de Mohs o resección local amplia con márgenes entre 0.5 y 1 cm, basados en los criterios del carcinoma escamocelular usados también en los tumores anexiales, seguida de una reparación con colgajo o injerto de piel para corregir el defecto de la herida.<sup>1,2,5</sup> La tasa de recurrencia al seguimiento de uno o dos años es baja según lo reportado en la bibliografía. La quimioterapia y la radioterapia se han prescrito para tratar las lesiones metastásicas.<sup>5</sup>

## CONCLUSIONES

El carcinoma ecrico siringoide es un tumor anexial maligno infrecuente, derivado de las glándulas sudoríparas y localmente agresivo. Se caracteriza por un curso indolente y con tendencia a la recurrencia, pero las metástasis a distancia son poco frecuentes. El diagnóstico se basa en los hallazgos histopatológicos asociados con la inmunohistoquímica característica y estudios de extensión para descartar metástasis localregionales o a distancia. Al ser clínicamente

parecido a otros tumores cutáneos, existe una variedad de diagnósticos diferenciales a considerar; sin embargo, el adenocarcinoma visceral con metástasis cutánea es de vital importancia porque tiene profundas implicaciones para el pronóstico del paciente y la terapia posterior. La resección local amplia con márgenes de seguridad es el tratamiento de elección con bajas tasas de recurrencia al seguimiento.

## REFERENCIAS

1. Zhang J, Liu X, Zheng M, Yin J, Xing W. Case report: Dermoscopic, high-frequency ultrasound, contrast-enhanced ultrasound appearances and special treatment of a patient with syringoid eccrine carcinoma on the chest. *Front Oncol* 2021; 11: 717581. <https://doi.org/10.3389/fonc.2021.717581>
2. Pereira MA, Pantaleão L, Rochael M. Syringoid eccrine carcinoma in the abdominal wall: a rare case report and literature review. *Am J Case Reports* 2019; 20: 1896-1901. <https://doi.org/10.12659/AJCR.919444>
3. Kaseb H, Babiker HM. Eccrine carcinoma. In: *StatPearls*. Treasure Island (FL): StatPearls Publishing; 2022.
4. Won YY, Suh DW, Lew BL, Sim WY. Syringoid eccrine carcinoma of the thigh. *Ann Dermatol* 2017; 29 (6): 786-789. doi:10.5021/ad.2017.29.6.786
5. Sidiropoulos M, Sade S, Al-Habeeb A, Ghazarian D. Syringoid eccrine carcinoma: a clinicopathological and immunohistochemical study of four cases. *J Clin Pathol* 2011; 64 (9): 788-792. <https://doi.org/10.1136/jclinpath-2011-200069>
6. Ohnishi T, Kaneko S, Egi M, et al. Syringoid eccrine carcinoma: report of a case with immunohistochemical analysis of cytokeratin expression. *Am J Dermatopathol* 2002; 24 (5): 409-413. <https://doi.org/10.1097/00000372-200210000-00007>
7. Hoang MP, Dresser KA, Kapur P, High WA, et al. Microcystic adnexal carcinoma: an immunohistochemical reappraisal. *Mod Pathol* 2008; 21 (2): 178-185. <https://doi.org/10.1038/modpathol.3801000>
8. Wach F, Hein R, Kuhn A, Landthaler M, Krieg T, Eckert F. Immunohistochemical demonstration of myoepithelial cells in sweat gland carcinomas. *Br J Dermatol* 1994; 130 (4): 432-437. <https://doi.org/10.1111/j.1365-2133.1994.tb03374>
9. Cotton D, Abenzoza P, Ackerman AB. Neoplasms with eccrine differentiation. Lea & Febiger, Philadelphia. *J Pathol* 1991; 164 (1): 89-91. <https://doi.org/10.1002/path.1711640116>
10. Danialan R, Mutyambizi K, Aung P, Prieto VG, Ivan D. Challenges in the diagnosis of cutaneous adnexal tumours. *J Clin Pathol* 2015; 68 (12): 992-1002. <https://doi.org/10.1136/jclinpath-2015-203228>