

<https://doi.org/10.24245/drm/bmu.v68i1.9471>

Crioterapia como terapia coadyuvante al vismodegib en carcinoma basocelular localmente avanzado

Cryotherapy as adjuvant therapy to vismodegib in locally advanced basal cell carcinoma.

Sara Muñoz Ordoñez, Samanta J Suárez García, Carolina Campos Figueredo, Jesús D Fierro Lozada, David A Castillo Molina

Resumen

OBJETIVO: Describir la respuesta a vismodegib en combinación con crioterapia como coadyuvante en el manejo del carcinoma basocelular localmente avanzado.

MATERIALES Y MÉTODOS: Estudio observacional descriptivo, en el que se evaluó la respuesta clínica de pacientes con carcinoma basocelular localmente avanzado tratados con la terapia combinada: vismodegib más crioterapia. Las variables descritas fueron: sexo, edad, tiempo de evolución de la lesión maligna, subtipo histológico, localización de la lesión y aparición de eventos adversos.

RESULTADOS: De 12 pacientes, 6 eran mujeres. Dos de los 19 tumores mostraron patrón morfeiforme, los restantes tuvieron patrón nodular y mixto. Siete pacientes mostraron mejoría clínica completa y tres mejoría clínica parcial. La media de duración del tratamiento fue de 3.93 meses y la media del número de sesiones de crioterapia fue de 5.61. Cuatro pacientes tuvieron efectos secundarios.

CONCLUSIONES: Éste es uno de los primeros acercamientos que muestra resultados favorables y seguros con el tratamiento combinado de vismodegib y crioterapia en población latinoamericana. Es necesario evaluar los probables factores de respuesta a la terapia con pequeñas moléculas, el costo-efectividad y el riesgo-beneficio de esta opción terapéutica en una muestra de mayor tamaño.

PALABRAS CLAVE: Neoplasias cutáneas; carcinoma basocelular; Colombia; crioterapia; vismodegib; vía Hedgehog.

Abstract

OBJECTIVE: To describe the response to vismodegib in combination with cryotherapy as adjuvant in the treatment of locally advanced basal cell carcinoma.

MATERIALS AND METHODS: A descriptive observational study was carried out, in which the clinical response of patients with locally advanced basal cell carcinoma treated with combination therapy (vismodegib with cryotherapy) was evaluated. Sex, age, time of evolution of the malignant lesion, histological subtype, lesion location and development of adverse events are described.

RESULTS: Of 12 patients, 6 were women. Two of the 19 tumors presented a morpheiform pattern, the remaining presented a nodular and mixed pattern. Seven patients had complete clinical improvement and three had partial clinical improvement. The mean duration of treatment was 3.93 months and the mean number of cryotherapy sessions was 5.61. Four patients presented side effects.

Fundación para la Investigación en Dermatología (FUNINDERMA), Colombia.

Recibido: marzo 2023

Aceptado: julio 2023

Correspondencia

Jesús Daniel Fierro Lozada
jesusdfierro90@gmail.com

Este artículo debe citarse como:

Muñoz-Ordoñez S, Suárez-García SJ, Campos-Figueredo C, Fierro-Lozada JD, Castillo-Molina DA. Crioterapia como terapia coadyuvante al vismodegib en carcinoma basocelular localmente avanzado. Dermatol Rev Mex 2024; 68 (1): 13-20.

CONCLUSIONS: *This is one of the first approaches showing favorable and safe results with the combined treatment of vismodegib and cryotherapy in a Latin American population. It is necessary to evaluate the probable response factors to small molecule therapy, the cost-effectiveness and the risk-benefit of this therapeutic option in a larger sample size.*

KEYWORDS: *Skin neoplasms; Basal cell carcinoma; Colombia; Cryotherapy; Vismodegib; Hedgehog pathway.*

ANTECEDENTES

El carcinoma basocelular es el cáncer más frecuente en todo el mundo y su diagnóstico y tratamiento oportunos suelen conferir buen pronóstico.¹ El factor de riesgo más importante para aparición es la exposición a radiación ultravioleta (RUV).¹ Sin embargo, también se han reconocido factores de riesgo genéticos, como las mutaciones en la proteína parcheada (PTCH) y la proteína oncogénica aislada, ambas relacionadas con la vía Hedgehog, cuya disregulación juega un papel fundamental en la patogénesis del carcinoma basocelular.¹

En Colombia, debido a su ubicación geográfica y las actividades socioeconómicas de la población, se estimó una incidencia de 102 casos nuevos de carcinoma basocelular por cada 100,000 habitantes en 2020.²

Para el manejo del carcinoma basocelular localmente avanzado y el carcinoma basocelular metastásico están aprobadas dos moléculas: vismodegib y sonidegib. Vismodegib es la primera molécula de su clase y actúa inhibiendo directamente la proteína oncogénica aislada a través de la sustitución de PTCH, lo que resulta en la inhibición de la vía Hedgehog.³ La res-

puesta a estos medicamentos ha sido variable, reportándose una mejoría completa de hasta el 68.5% y parcial de, incluso, el 60%.⁴

Además, entre las terapias de destrucción local del carcinoma basocelular está la crioterapia, la cual tiene dos mecanismos de acción. El primero relacionado con el daño físico a la membrana celular debido al choque osmótico y la formación de hielo intracelular y el segundo producido por la necrosis avascular y la liberación de antígenos celulares patológicos.⁵ En este estudio, se utilizó nitrógeno líquido en las sesiones de crioterapia, al ser considerado seguro tanto en su manipulación como en su aplicación. Otros criógenos descritos, como el gas nitrógeno, gas dióxido de carbono y otros gases orgánicos comprimidos, tienen puntos de ebullición más bajos y se recomiendan para tratar lesiones benignas.⁶

Hay una limitada cantidad de informes sobre experiencias clínicas que combinan vismodegib con otras terapias teniendo en cuenta el uso relativamente reciente de este inhibidor de la vía Hedgehog. Este estudio busca describir la respuesta de este medicamento en combinación con crioterapia como coadyuvante en el manejo del carcinoma basocelular localmente avanzado.

MATERIALES Y MÉTODOS

Estudio observacional descriptivo realizado entre agosto de 2019 y octubre de 2021. Se incluyeron pacientes con diagnóstico clínico e histológico del carcinoma basocelular localmente avanzado atendidos en un centro dermatológico en la ciudad de Bogotá, Colombia. Se administró vismodegib en dosis diarias de 150 mg durante un periodo de 3 a 13 meses. Las sesiones de crioterapia se realizaron cada cuatro semanas utilizando nitrógeno líquido. Se usó la técnica central abierta de rocío con el cono de punta B del equipo Cry-AC®. En cada sesión se llevaron a cabo dos ciclos de congelación de 20 segundos seguidos de 20 segundos de descongelación entre ciclos. No se utilizó monitoreo térmico con aguja durante este procedimiento.

Los datos de cada paciente se obtuvieron de las historias clínicas, informes de biopsias y lecturas histopatológicas externas.

Todos los pacientes dieron su consentimiento para participar en este estudio.

RESULTADOS

Se incluyeron 12 pacientes, de los que 6 eran mujeres. Las características demográficas, histológicas y clínicas de los tumores, así como los tratamientos administrados, su duración y las respuestas obtenidas se enumeran en el **Cuadro 1**. De los 12 pacientes estudiados, siete experimentaron mejoría clínica completa, mientras que 3 tuvieron mejoría clínica parcial. Dos pacientes experimentaron una recaída tumoral después de suspender el tratamiento. Cuatro pacientes experimentaron efectos secundarios por vismodegib, que incluyeron pérdida de peso en tres pacientes, alteración del gusto en tres pacientes, cefalea en un paciente, espasmos musculares y parestesias en un paciente. Cuatro pacientes manifestaron tumores en la región periocular, solamente dos de ellos tuvieron efectos adversos; el apego

al tratamiento fue del 100% (n = 12). Los 12 pacientes mostraron cicatrización atrófica en el sitio de aplicación de la crioterapia. La duración media del tratamiento con vismodegib fue de 3.93 meses y el número medio de sesiones de crioterapia fue de 5.61. **Figuras 1 a 7**

DISCUSIÓN

La incidencia del carcinoma basocelular ha mostrado un aumento notable en las últimas décadas, representando hasta el 80% de todos los casos de cáncer de piel no melanoma.⁷ Como se ha descrito, el tratamiento del carcinoma basocelular localmente avanzado y el carcinoma basocelular metastásico requiere enfoques terapéuticos diseñados para ser eficaces considerando los aspectos de funcionalidad del tejido y los aspectos estéticos.²

Respecto a las terapias de destrucción local algunos estudios reportan tasas de curación de hasta el 98.7% en el tratamiento del carcinoma basocelular con crioterapia en monoterapia, además de mostrar resultados favorables respecto a la recurrencia del mismo hasta en el 94% de los carcinomas basocelulares tratados con esta técnica a 36 meses.^{8,9,10} Sin embargo, no puede realizarse la verificación de la curación histológica y el tiempo del tratamiento puede ser más largo.^{8,9,10} La crioterapia no se considera apropiada para tratar los tumores con bordes mal definidos o invasión perineural ni los subtipos morfeiforme, infiltrante o recurrente.^{6,11}

Entre las ventajas de recurrir a esta terapia destaca su bajo costo, la posibilidad de tratar simultáneamente múltiples carcinomas basocelulares en una sola sesión, el ahorro de tejido, además de ser seguro para pacientes anticoagulados.⁵ Por último, las estructuras dérmicas como los nervios, los vasos sanguíneos, el hueso y el cartílago no son susceptibles a la crionecrosis, lo que la convierte en una excelente técnica para tratar lesiones malignas localizadas sobre la nariz, los párpados, el aparato lagrimal o la oreja.⁹

Cuadro 1. Descripción de casos clínicos: datos demográficos, tiempo de evolución del carcinoma basocelular a tratar, localización, subtipo histológico, subtipo histológico, tiempo de tratamiento con vismodegib, número de sesiones de crioterapia, respuesta clínica subjetiva y efectos secundarios

Datos demográficos	Tiempo de evolución de la lesión	Subtipo histológico	Localización	Tratamiento recibido	Respuesta clínica y efectos secundarios
Femenina 77 años	3 años	Nodular, micronodular, trabecular	Ala nasal	Radioterapia 10 sesiones Vismodegib: 13 meses Crioterapia: 9 sesiones	Respuesta clínica parcial EA: ninguno
Femenina 84 años	2 años	Nodular	Párpado	Vismodegib: 2 meses Crioterapia: 4 sesiones	Respuesta clínica completa EA: ninguno
Femenina 79 años	2 años	Nodular	Comisura labial hasta el surco nasolabial	Vismodegib: 3 meses Crioterapia: 3 sesiones	Respuesta clínica completa EA: ninguno
Masculino 69 años	2 años	Nodular, superficial	Dorso nasal hasta el canto interno	Vismodegib: 9 meses Crioterapia: 11 sesiones	Respuesta clínica completa EA: pérdida de peso, hipogeusia, cefalea
Masculino 61 años	2 años	Nodular	Canto interno del ojo	Vismodegib: 3 meses Crioterapia: 3 sesiones	Respuesta clínica completa EA: ninguno
Masculino 53 años	1 año	Nodular, micronodular	Canto interno del ojo	Vismodegib: 2 meses Crioterapia: 6 sesiones	Respuesta clínica completa EA: ninguno
Masculino 56 años	2 años	Nodular	Párpado inferior	Vismodegib: 6 meses Crioterapia: 6 sesiones	Respuesta clínica completa EA: ninguno
Masculino 62 años	3 años	Nodular, micronodular	Párpado superior	Vismodegib: 6 meses Crioterapia: 5 sesiones	Recaída al suspender vismodegib EA: ninguno
Femenina 88 años	5 años	Nodular Morfeiforme Morfeiforme	Ala nasal Concha auricular Concha auricular	Vismodegib: 3 meses Crioterapia: 6 sesiones	Respuesta clínica parcial EA: ninguno
Femenina 88 años	15 años	Nodular Nodular, trabecular Nodular, trabecular	Hélice Cigomática hasta el párpado Vertiente nasal	Vismodegib: 2 meses Crioterapia: 6 sesiones	Respuesta clínica parcial EA: agueusia y pérdida de peso
Masculino 74 años	2 meses	Nodular Nodular Nodular	Retroauricular Ala nasal Preauricular	Vismodegib: 5 meses Crioterapia: 7 sesiones	Respuesta clínica completa EA: hiporexia, calambres en los miembros inferiores
Femenina 51 años	8 meses	Nodular, trabecular	Preauricular Canto interno del ojo	Vismodegib 3 meses Crioterapia: 6 sesiones	Recaída posterior a la suspensión EA: parestesias, disgeusia leve

EA: efectos adversos.

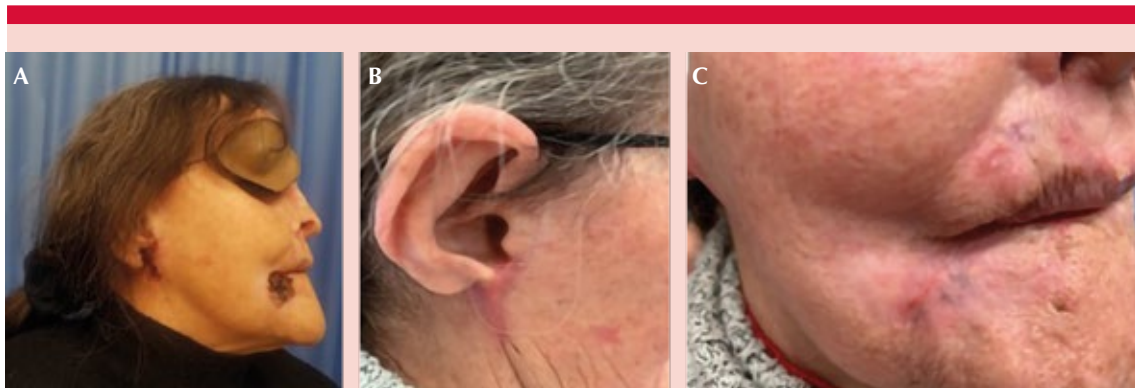


Figura 1. A. Paciente femenina de 79 años con dos carcinomas basocelulares localmente avanzados: comisura labial derecha hasta el surco nasogeniano ipsilateral y en lóbulo de oreja derecha. **B y C.** Resultados después de tres meses de vismodegib y tres sesiones de crioterapia.

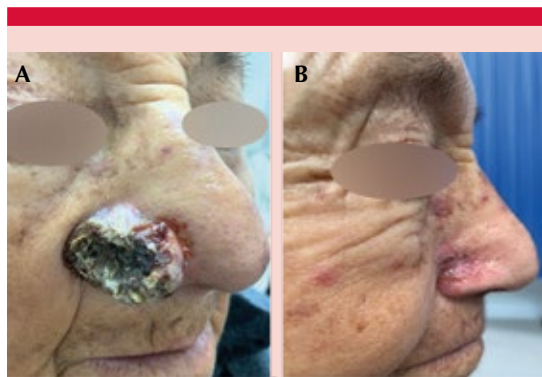

Figura 2. A. Paciente femenina de 88 años con carcinoma basocelular localmente avanzado en el ala nasal de cinco años de evolución. Adicionalmente se encontraron otros cuatro tumores, no visibles en la imagen, en concha y la hélice auricular. **B.** Resultado después de tres meses de vismodegib y seis sesiones de crioterapia.

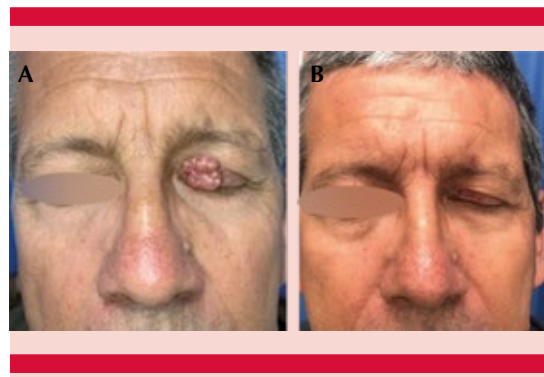


Figura 3. A. Paciente masculino de 62 años con carcinoma basocelular localmente avanzado en el párpado superior izquierdo de tres años de evolución. **B.** Resultado después de seis meses de vismodegib y cinco sesiones de crioterapia.

Los efectos secundarios esperados de la crioterapia son dolor, eritema, habones, edema asociado con vesículas con contenido seroso o hemorrágico, hipo o hiperpigmentación.¹² En nuestra muestra encontramos efectos similares a los reportados más comúnmente en la biblio-

grafía: la cicatrización atrófica ocurrió en todos los pacientes, no se evidenciaron discromías en la zona tratada a diferencia de lo esperado por el proceso de cicatrización y para reducir el riesgo de éstas se reforzó la educación al paciente acerca de las medidas de fotoprotección.^{9,13} Tampoco hubo ulceración ni hipoestesia. Para aliviar el dolor y el eritema se indicó el uso de agua termal cada seis horas, lo que resultó en

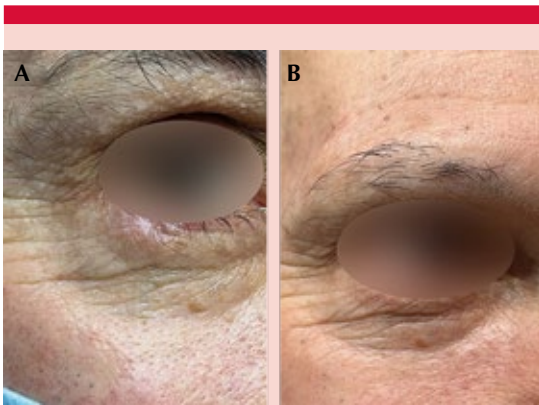


Figura 4. A. Paciente masculino de 56 años con carcinoma basocelular nodular en el párpado inferior derecho. **B.** Evolución después de seis meses de vismodegib y seis sesiones de crioterapia.

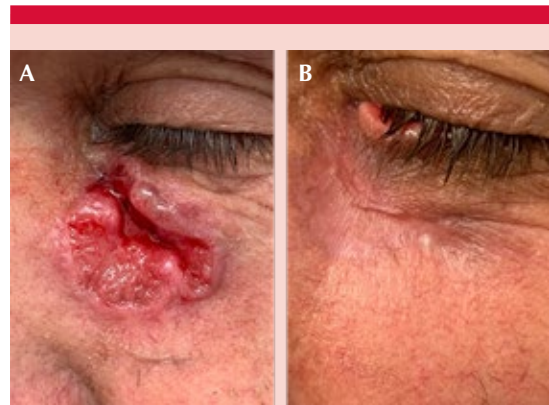

Figura 6. A. Paciente masculino de 61 años con carcinoma basocelular localmente avanzado en el canto interno del ojo de dos años de evolución. **B.** Resultados después de tres meses de vismodegib y tres sesiones de crioterapia.

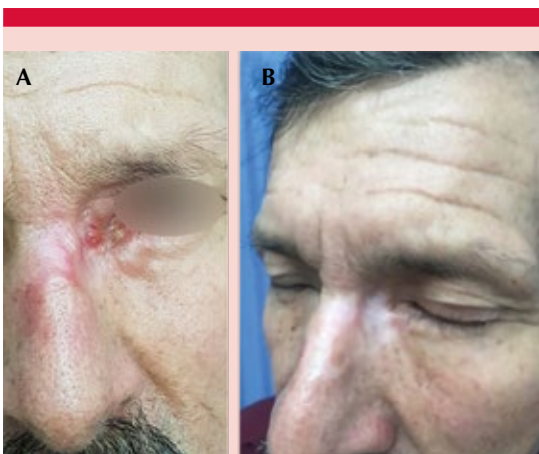

Figura 5. A. Paciente masculino de 69 años con carcinoma basocelular localmente avanzado de dos años de evolución sobre el dorso nasal que afecta el canto interno izquierdo. **B.** Evolución después de nueve meses de vismodegib y 11 sesiones de crioterapia.

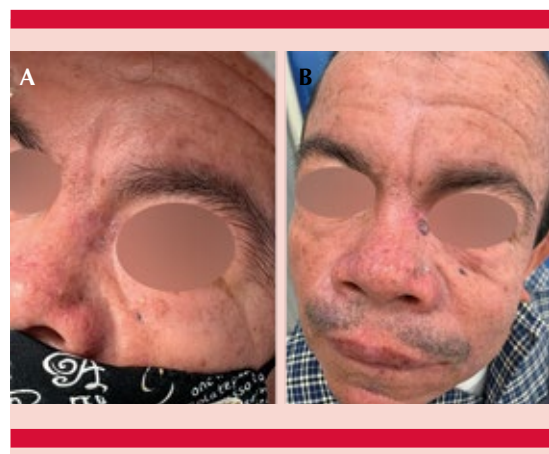

Figura 7. A. Paciente de 53 años con carcinoma basocelular en el canto interno del ojo izquierdo de un año de evolución. **B.** Evolución después de dos meses de vismodegib y seis sesiones de crioterapia.

disminución de la sensación de ardor en todos los pacientes.

Por otro lado, en cuanto a la administración de vismodegib, la posología prescrita con más frecuencia ha sido de 150 mg al día durante ocho meses [6/12]. Nuestros pacientes recibieron una dosis de 150 mg al día en un promedio de 3.93 meses, junto con una sesión mensual de crioterapia. En algunos casos, debido a las barreras del sistema de salud para acceder al medicamento o al procedimiento, no fue posible realizar el mismo esquema terapéutico en todos los sujetos. A pesar de lo anterior y a diferencia de lo reportado en la bibliografía, nuestros pacientes requirieron menor tiempo de uso de vismodegib con una efectividad similar a la publicada hasta el momento.¹³

Oliphant y colaboradores evaluaron el uso de vismodegib en carcinoma basocelular periocular durante un promedio de siete meses, mostrando eventos adversos en el 85% de los pacientes; sin embargo, el 90% tuvo apego al tratamiento.⁴ Se observó una respuesta completa en el 38% de los pacientes y una respuesta parcial en el 62%.⁴ En nuestra experiencia, en pacientes con tumores en la región periocular se evidenció una mejoría clínica favorable, menor tiempo de administración de vismodegib, menores efectos adversos y buen apego.

Entre los efectos adversos más comunes con la administración de vismodegib destacan los siguientes: espasmos musculares (66%), alopecia (62%), disgeusia (55%), disminución de peso (41%), disminución del apetito (25%) y astenia (24%).¹ Otros efectos secundarios reportados incluyen flatulencias y hepatotoxicidad.⁴ Las tasas más altas de estos efectos se observaron durante los primeros 12 meses y suelen aliviarse en los 12 meses siguientes a la suspensión del tratamiento.¹³ Se observaron hallazgos similares en esta muestra, aunque la frecuencia fue menor que la publicada habitualmente y en su mayor

parte hubo alteraciones del gusto y pérdida de peso. Es importante destacar que ninguno de los individuos en este estudio suspendió el tratamiento debido a estos efectos adversos.

Por otro lado, hasta el 13.5% de los pacientes pueden no responder al tratamiento.¹⁴ Entre los factores asociados con la falta de respuesta a vismodegib está el daño muscular por el tumor, el subtipo morfeiforme, la administración intermitente de vismodegib, la radioterapia y la quimioterapia sistémica previa.¹⁴ En nuestra serie de casos sólo se observaron dos tumores de subtipo morfeiforme, en ambos se obtuvo una respuesta clínica parcial, mientras que todos los pacientes con tumores de subtipo nodular mostraron una respuesta clínica completa.

Con la crioterapia como coadyuvante se logró reducir el tiempo de administración de vismodegib a una mediana de tres meses (intervalo: 2-13) en comparación con el estudio STEVIE en el que se reportó una mediana de duración de 86 meses (intervalo: 0-44).¹³ Con la disminución del tiempo de exposición al vismodegib, nuestros pacientes tuvieron apego del 100% y menor frecuencia de aparición de efectos adversos. Estos efectos se deben probablemente a una activación mantenida de la respuesta inmunitaria del huésped a los antígenos de las células malignas muertas como resultado de la crioterapia.¹⁵ Aunque no existe un consenso de la cantidad de sesiones/meses que debe durar el tratamiento con crioterapia como monoterapia, consideramos, según la experiencia de esta serie de casos, que la duración del tratamiento combinado debe ser entre tres y seis meses. Sin embargo, el esquema de tratamiento debe individualizarse según el subtipo histológico del carcinoma basocelular.

Como limitaciones destacamos la incapacidad para realizar estudios histológicos que respalden la respuesta clínica. Además, no se llevó a cabo un monitoreo térmico con aguja subdérmica o

digital durante las sesiones de crioterapia. Por otro lado, no fue posible seguir el mismo protocolo terapéutico en todos los pacientes debido a barreras administrativas de los proveedores de salud, diferencias en el subtipo histológico y la localización del tumor.

CONCLUSIONES

Consideramos que los resultados de nuestro estudio respaldan el uso de la crioterapia como coadyuvante a medicamentos inhibidores de la vía Hedgehog, gracias a la reducción del tiempo de administración del vismodegib y, en consecuencia, de los costos para el sistema de salud o el paciente en conjunto con la disminución del riesgo de efectos adversos asociados con la terapia. Sin embargo, es importante resaltar que el éxito de la criocirugía depende del operador, subtipo y método utilizado.

Éste es uno de los primeros estudios que muestra el uso de la terapia con vismodegib y crioterapia como coadyuvante en pacientes con carcinoma basocelular localmente avanzado. Se obtuvieron resultados favorables, resaltando una mejor respuesta en pacientes con subtipo histológico nodular en comparación con otros subtipos. Se necesitan nuevos estudios controlados que evalúen los posibles factores de respuesta a esta terapia, métodos para comprobar la remisión histológica, su relación costo-efectividad, la frecuencia, el tiempo de recidiva y de recaída, con el fin de considerar posible la administración de este esquema terapéutico en un futuro.

REFERENCIAS

1. Sekulic A, Migden MR, Basset-Seguín N, et al. Long-term safety and efficacy of vismodegib in patients with advanced basal cell carcinoma: final update of the pivotal ERIVANCE BCC study. *BMC Cancer* 2017; 17 (1): 332. doi: 10.1186/s12885-017-3286-5.
2. Pozzobon FC, Acosta Álvaro E, Castillo JS. Cáncer de piel en Colombia: cifras del Instituto Nacional de Cancerología. *Rev Asoc Colomb Dermatol Cir Dermatol* 2018; 26 (1): 12-7.
3. Frampton JE, Basset-Séguin N. Vismodegib: A review in advanced basal cell carcinoma. *Drugs* 2018; 78 (11): 1145-1156. doi: 10.1007/s40265-018-0948-9.
4. Oliphant H, Laybourne J, Chan K, Haridas A, et al. Vismodegib for periocular basal cell carcinoma: an international multicentre case series. *Eye (Lond)* 2020; 34 (11): 2076-2081. doi: 10.1038/s41433-020-0778-3.
5. Mpourazanis G, Mpourazanis P, Stogiannidis G, Ntrisots G. The effectiveness of photodynamic therapy and cryotherapy on patients with basal cell carcinoma: A systematic review and meta-analysis. *Dermatol Ther* 2020; 33 (6): e13881. doi: 10.1111/dth.13881.
6. Bologna J, Cerroni L, Schaffer JV. *Dermatology*. Capítulo 138. Philadelphia: Elsevier; 2018.
7. Verkouteren BJA, Wakkee M, Reyners AKL, Nelemans P, et al. Eight years of experience with vismodegib for advanced and multiple basal cell carcinoma patients in the Netherlands: a retrospective cohort study. *Br J Cancer* 2021; 124 (7): 1199-1206. doi: 10.1038/s41416-020-01220-w.
8. Wang I, Bendsoe N, Klinteberg CA, Enejider AM, et al. Photodynamic therapy vs. cryosurgery of basal cell carcinomas: results of a phase III clinical trial. *Br J Dermatol* 2001; 144 (4): 832-40. doi: 10.1046/j.1365-2133.2001.04141.x.
9. Buckley D, Marczuk C, Kennedy T. Cryosurgery for basal cell carcinoma treated in primary care. *Ir J Med Sci* 2020; 189 (4): 1183-1187. doi: 10.1007/s11845-020-02188-5.
10. Telfer NR, Colver GB, Morton CA; British Association of Dermatologists. Guidelines for the management of basal cell carcinoma. *Br J Dermatol* 2008; 159 (1): 35-48. doi: 10.1111/j.1365-2133.2008.08666.x.
11. Dinulos J. *Clinical Dermatology*. Capítulo 21. Premalignant and Malignant Nonmelanoma Skin Tumors. Elsevier; 2021.
12. Arisi M, Guasco Pisani E, Calzavara-Pinton P, Zane C. Cryotherapy for actinic keratosis: basic principles and literature review. *Clin Cosmet Investig Dermatol* 2022; 15: 357-365. doi: 10.2147/CCID.S267190.
13. Basset-Séguin N, Hauschild A, Kunstfeld R, Grob J, et al. Vismodegib in patients with advanced basal cell carcinoma: Primary analysis of STEVIE, an international, open-label trial. *Eur J Cancer* 2017; 86: 334-348. doi: 10.1016/j.ejca.2017.08.022.
14. Marescassier H, Dousset L, Beylot-Barry M, Célérier P, et al. Predictive factors of non-response to vismodegib in locally advanced basal-cell carcinoma. *Dermatology* 2021; 237 (6): 1023-1028. doi: 10.1159/000512889.
15. Prohaska J, Jan AH. Cryotherapy. [Actualizado 2022 Jul 25]. En: StatPearls. Treasure Island (FL): StatPearls Publishing; 2023 Jan-. <https://www.ncbi.nlm.nih.gov/books/NBK482319/>