

<https://doi.org/10.24245/drm/bmu.v67i6.9321>

Manifestaciones cutáneas como clave diagnóstica en amiloidosis sistémica asociada con mieloma múltiple

Cutaneous manifestations as a diagnostic key in systemic amyloidosis associated with multiple myeloma.

Lina Vanessa Gómez Gómez,¹ Andrea Carolina Cadavid López,² María Camila Vélez Peláez,⁴ Ana Cristina Ruiz Suárez³

Resumen

ANTECEDENTES: La amiloidosis sistémica pertenece a un grupo de enfermedades raras debida al depósito extracelular de amiloide. Puede clasificarse en primaria, secundaria o hereditaria. Existen múltiples manifestaciones clínicas según el órgano afectado por depósito amiloide incluyendo el corazón, los riñones, el aparato gastrointestinal, el sistema músculo-esquelético, el sistema nervioso y la piel.

CASO CLÍNICO: Paciente femenina de 48 años, sin antecedentes patológicos conocidos. Consultó a urgencias por padecer un cuadro de un año de evolución de parestesias en las extremidades superiores e inferiores acompañado de sensación de debilidad, alteración en la marcha, pérdida de peso, deposiciones líquidas, macroglosia, edema periorbitario y lesiones nodulares en el abdomen. Con la biopsia de piel se documentó presencia de amiloide. Se confirmó el diagnóstico de amiloidosis sistémica asociada con mieloma múltiple tras encontrar proteína de Bence-Jones y daño monoclonal de cadenas ligeras lambda. La paciente recibió tratamiento con quimioterapia culminado satisfactoriamente.

CONCLUSIONES: La amiloidosis sistémica es una enfermedad poco frecuente que implica un reto diagnóstico. El daño en la piel permite la sospecha clínica de la enfermedad para establecer el diagnóstico oportuno y tener un enfoque multidisciplinario, evitando complicaciones asociadas con el depósito de amiloide en otros órganos.

PALABRAS CLAVE: Amiloidosis sistémica; manifestaciones cutáneas; mieloma múltiple; macroglosia.

Abstract

BACKGROUND: Systemic amyloidosis belongs to a group of rare diseases due to extracellular amyloid deposition; it can be classified as primary, secondary or hereditary and there are multiple clinical manifestations depending on the organ affected by amyloid deposition, including heart, kidneys, gastrointestinal tract, musculoskeletal system, nervous system and skin.

CLINICAL CASE: A 48-year-old female patient, with no known pathological history, consulted the emergency room due to a one-year history of paresthesias in the upper and lower extremities accompanied by a feeling of weakness, gait disturbance, weight loss, liquid stools, macroglossia, periorbital edema and nodular lesions in the abdomen. The skin biopsy showed the presence of amyloid, which was supported by the positivity of Congo red stain, confirming the diagnosis of systemic amyloidosis and finding an association with multiple myeloma after documenting the Bence-Jones protein and monoclonal involvement of lambda light chains. Chemotherapy was started and treatment was successfully completed.

¹ Dermatóloga.

² Médica general.

³ Dermatopatóloga.

Hospital Pablo Tobón Uribe, Medellín, Colombia.

⁴ Residente de Dermatología, Universidad Pontificia Bolivariana, Medellín, Colombia.

Recibido: septiembre 2022

Aceptado: octubre 2022

Correspondencia

Andrea Carolina Cadavid López
carolina9326@gmail.com

Este artículo debe citarse como: Gómez-Gómez LV, Cadavid-López AC, Vélez-Peláez MC, Ruiz-Suárez AC. Manifestaciones cutáneas como clave diagnóstica en amiloidosis sistémica asociada con mieloma múltiple. Dermatol Rev Mex 2023; 67 (6): 865-872.

CONCLUSIONS: Systemic amyloidosis is a rare disease that implies a diagnostic challenge. Skin involvement allows clinical suspicion of the disease to make a timely diagnosis and multidisciplinary approach, avoiding complications associated with the amyloid deposition in other organs.

KEYWORDS: Systemic amyloidosis; Skin manifestations; Multiple myeloma; Macroglossia.

ANTECEDENTES

La amiloidosis sistémica constituye un grupo heterogéneo de enfermedades que se caracterizan por el depósito extracelular de amiloide. El término “amiloide” fue descrito inicialmente por Rudolf Virchow en 1854 como una sustancia patológica relacionada con celulosa o el almidón; sin embargo, en la actualidad se define como un material proteico fibrilar compuesto por protofibrilamentos unidos entre sí a través de sus cadenas laterales.¹ Su presencia en los tejidos lleva a la pérdida de la estructura normal y alteración funcional de los órganos afectados. A medida que avanza la enfermedad y aumentan los depósitos, éstos pueden detectarse en la histología mediante la tinción específica de rojo Congo.²

Existen al menos 18 tipos de amiloidosis sistémica, entre los cuales los principales son: AL o primaria, derivada de fragmentos de cadenas ligeras de inmunoglobulina y asociada con discrasias de células plasmáticas; ATTR, cuya proteína precursora es la transtirretina, asociada con cardiomiopatía, neuropatía familiar o ambas; AA, presente de forma secundaria a enfermedades crónicas en las que hay elevación de la proteína amiloide sérica tipo A como reactante de fase aguda.¹

La amiloidosis sistémica es una enfermedad rara con leve predominio en hombres que afecta

fundamentalmente pacientes de edad avanzada, siendo excepcional antes de los 40 años.³ Los síntomas iniciales suelen ser inespecíficos, pero las manifestaciones mucocutáneas pueden ser uno de los signos iniciales que ayudan al diagnóstico rápido y oportuno. Otros órganos afectados con frecuencia son el corazón, el riñón, el tubo gastrointestinal, el sistema músculo-esquelético y el sistema nervioso.

La prevalencia de amiloidosis asociada con mieloma múltiple varía del 13 al 26% y la existencia de lesiones mucocutáneas y asociación con mieloma múltiple varía del 29 a 40%.⁴

Se comunica el caso de una mujer de 48 años con macroglosia, nódulos subcutáneos abdominales y lesiones periorbitarias en el contexto de síndrome constitucional en que se confirmó depósito de amiloide en las lesiones cutáneas mediante coloración de rojo Congo y en los estudios de extensión la existencia de mieloma múltiple, con lo que se estableció el diagnóstico de amiloidosis sistémica tipo AL.

CASO CLÍNICO

Paciente femenina de 48 años, sin antecedentes patológicos, que ingresó al servicio de urgencias por padecer un cuadro de un año de evolución de parestesias en las extremidades superiores e

inferiores desde hacía dos meses, asociado con debilidad en los miembros inferiores que limitaba la marcha, pérdida de aproximadamente 20 kg de peso y deposiciones diarreas.

Al examen físico se encontró a la paciente en regulares condiciones generales, con bajo peso. Tenía en la cara edema bipalpebral, discreta equimosis en la región interna de ambos párpados superiores (**Figura 1**) y macroglosia (**Figura 2**).

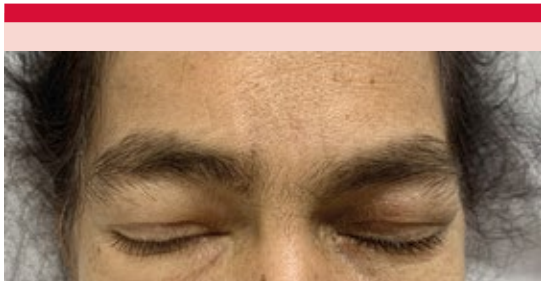


Figura 1. Edema bipalpebral y discreta equimosis en la cara interna de los párpados superiores.

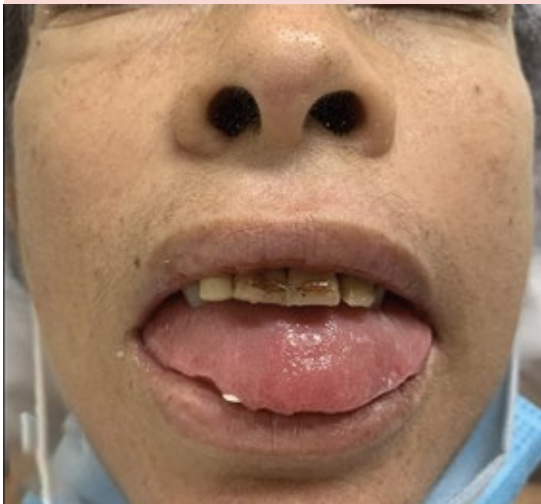

Figura 2. Acercamiento de la macroglosia; se observa la indentación de los bordes de la lengua.

En el abdomen se observaron múltiples pápulas subcutáneas redondeadas, de bordes definidos, regulares, sin cambio epidérmico asociado, con tamaños variables entre 5 y 10 mm. **Figura 3**

Asimismo, tenía cuadriparesia flácida, fuerza motora 4/5. ROT: +/++++ globales y simétricos, sensibilidad superficial disminuida en patrón de guantes y botas, sin alteraciones en la marcha ni en la respuesta plantar flexora.

Ante la sospecha de AS se solicitaron estudios de extensión en los que se documentó polineuropatía sensitivo-motora predominantemente axonal dependiente de longitud y cardiopatía infiltrativa. Se tomó biopsia de piel y tejido celular subcutáneo de dos de las pápulas abdominales observándose en la histopatología depósito de material eosinófilo globular en la dermis, especialmente a nivel pericrino e intersticial y en el panículo adiposo alrededor de los adipocitos, adquiriendo aspecto en anillo (**Figura 4A y B**). Con la tinción de rojo Congo se apreció birrefringencia verde manzana con la luz polarizada. **Figura 4C**

Con estos hallazgos se confirmó el diagnóstico de amiloidosis sistémica y se ampliaron los estudios en búsqueda de la causa subyacente, encontrando en la electroforesis de proteínas hipoalbuminemia, IgG kappa y proteína de

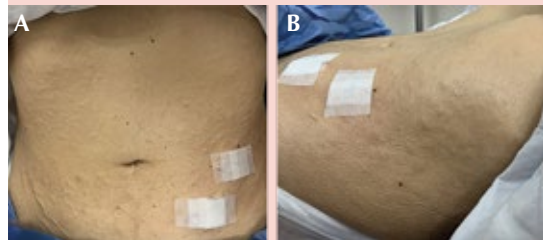

Figura 3. Pápulas subcutáneas en el abdomen. **A.** Cara anterior. **B.** Vista lateral.

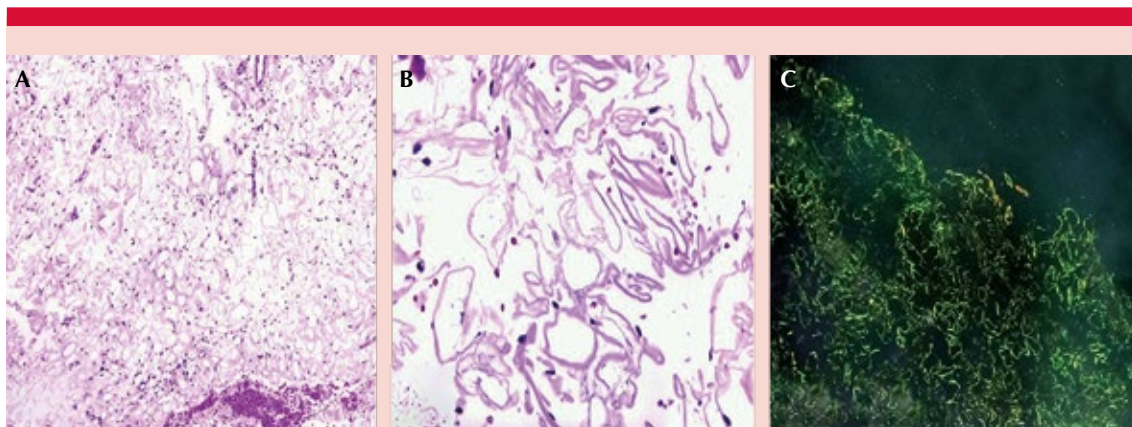


Figura 4. **A.** HE-10x. **B.** HE-40x. Depósito de material eosinófilo alrededor de los adipocitos, adquiriendo aspecto en anillo. **C.** Coloración rojo Congo-10x. Birrefringencia verde manzana con la luz polarizada alrededor de los adipocitos.

Bence-Jones en la inmunofijación en suero y un 15% de plasmocitos en el aspirado de médula ósea, lo que confirmó el diagnóstico de mieloma múltiple. Por lo anterior, el servicio de hematología inició quimioterapia con bortezomib y ciclofosfamida con adecuada tolerancia y evolución.

DISCUSIÓN

La amiloidosis sistémica es una enfermedad infrecuente; en promedio ocurren anualmente ocho casos por millón de habitantes y la incidencia local se desconoce.⁵ En Estados Unidos la incidencia anual estimada es de 3000 casos, la edad de aparición varía entre la cuarta y la séptima década de la vida y predomina en hombres.⁶ En los países en vía de desarrollo, donde se registra mayor prevalencia de enfermedades infecciosas insuficientemente tratadas, es probable que la incidencia de la amiloidosis AA sea elevada; sin embargo, existen datos escasos en América Latina acerca de la incidencia.⁷

Entre las amiloidosis sistémicas, la amiloidosis AL es la forma más común, siendo responsable

de hasta el 55% de los casos, con incidencia reportada de 0.3 a 0.5 casos por 100,000 habitantes.⁸ Ésta se asocia con discrasias de células plasmáticas que van desde gammapatía monoclonal de significancia incierta, la cual tiene un comportamiento benigno y es la forma más común, hasta una proliferación francamente maligna, como el mieloma múltiple en el 10 a 15% de los casos.⁹

Su fisiopatología se caracteriza por el depósito extracelular de proteínas fibrilares (amiloide), que lleva a daño secundario a interferencia mecánica; además, su acumulación en la matriz extracelular de los vasos tiene como consecuencia la apoptosis y daño isquémico.⁶ Estos depósitos pueden localizarse en diferentes órganos, típicamente en la lengua, el corazón, el tubo gastrointestinal, el esqueleto, el músculo liso, los ligamentos del carpo, los nervios y la piel; los síntomas iniciales son inespecíficos y es difícil el diagnóstico en esta fase.³

Se ha descrito que el daño mucocutáneo ocurre en aproximadamente el 21-40% de los casos y puede ser el primer signo de la enfermedad.¹⁰

Este daño es muy sugerente de la amiloidosis AL, especialmente cuando se agregan macroglosia y púrpura periorbitaria, que es muy específica pero poco frecuente, pues ocurre en menos de un tercio de los casos.⁹

La amiloidosis sistémica es la principal causa de macroglosia en adultos, en general este signo está presente hasta en el 32% de los pacientes con esta afección¹⁰ y específicamente en el 15 al 40 % de los pacientes con mieloma múltiple.¹¹ La manifestación puede ser nodular o difusa y se describe, además del aumento de tamaño, induración, úlceras, fisuras, máculas hemorrágicas e indentaciones en los bordes laterales de la lengua;¹¹ el cuadro puede llegar a generar dificultad para la masticación, deglución y fonación,⁴ razón por la cual es prioritaria su identificación oportuna.

La púrpura, petequias y equimosis son manifestaciones cutáneas habituales, que ocurren de manera secundaria a la fragilidad capilar que ocasiona el amiloide depositado en la pared de los vasos. Se producen de forma espontánea o más frecuentemente favorecidas por mínimos traumatismos o maniobras de Valsalva y se localizan principalmente en los párpados y la región periorbitaria (ojos de mapache), seguidos por las axilas, el ombligo, el área genital, las ingles, la región submamaria y el cuello.³

También se describen con frecuencia pápulas, placas y nódulos de localización predominantemente centofacial en los párpados, los labios y también en la región retroauricular, el cuello y perianal. Clásicamente son lesiones normocrómicas, amarillentas o purpúricas de superficie lisa y aspecto céreo o translúcido que pueden ocurrir de forma aislada o con tendencia a confluir, de tamaño variable y habitualmente asintomáticas.¹²

Se han descrito manifestaciones menos comunes, como ampollas, alopecia, daño ungular,

esclerodermia, cutis laxa, coloración azulada palmar y úlceras cutáneas.¹³

Las formas ampollosas se han reportado en algunos casos de amiloidosis sistémica y su existencia se ha asociado con amiloidosis AL en el contexto de mieloma múltiple.¹⁴ Pueden observarse ampollas hemorrágicas frágiles ubicadas principalmente en áreas intertriginosas, como las axilas, las ingles y el pliegue inframamario, aunque hay casos descritos en los muslos, el abdomen y la cara.¹⁵ La interrupción de la unión de los queratinocitos a la membrana basal por eliminación transepidérmica de amiloide dérmico asociada con la fragilidad vascular se ha propuesto como mecanismo fisiopatológico de esta forma de manifestación.¹⁶

Algunos casos de amiloidosis sistémica que simulan esclerosis sistémica se han reportado desde inicios del siglo XX, momento en el que se denominaba esta afección como *scleroderma amyloidosum*.^{17,18} Desde entonces se han documentado casos en los que se observan signos y síntomas de esclerosis sistémica en pacientes con amiloidosis sistémica y mieloma múltiple, aunque en esos casos por lo general existen otros hallazgos más típicos de amiloidosis sistémica al examen físico que orientan el diagnóstico.^{19,20}

En cuanto a la afectación de anexos, la alopecia se ha reseñado en algunos casos de amiloidosis sistémica, manifestándose de forma parcheada, difusa e incluso como alopecia universal.²¹ En la tricoscopia se distingue el daño no cicatricial con pelos distróficos, puntos negros y rotos, que se han correlacionado con la histopatología con hallazgos de depósito perifolicular y folicular de amiloide que llevan a la compresión mecánica del folículo y finalmente a la detención de la fase anágena.²²

El daño ungular es raro, con menos de 30 casos reportados en la bibliografía, y puede ser la manifestación inicial de la enfermedad. En

general, se manifiesta como un cuadro de larga data de distrofia y fragilidad ungular de grados variables que puede ir desde la onicorrexis hasta la anoniquia.²¹

En cuanto a la existencia de nódulos subcutáneos sin cambio epidérmico, como ocurrió en nuestra paciente, ésta es una manifestación poco común de la amiloidosis sistémica y se encontraron pocos casos en la bibliografía con este hallazgo. Dos pacientes con amiloidosis sistémica asociada con diálisis mostraron nódulos a nivel sacro y en los glúteos;^{23,24} un paciente con amiloidosis AL inició con un nódulo subcutáneo en la piel cabelluda que simulaba un quiste pilonidal y otra paciente con mieloma múltiple manifestó un cuadro clínico que simulaba artritis reumatoide en la que se observaron lesiones nodulares extensas que afectaban la región frontal, las caras extensoras de los codos, las piernas, los dedos y la parte superior e inferior de la espalda.²⁵

El diagnóstico de amiloidosis sistémica se basa en sospecha clínica y confirmación histológica; la biopsia del órgano afectado suele ser el patrón de referencia para el diagnóstico tras encontrar el depósito amiloide;²⁶ sin embargo, su realización constituye un procedimiento invasivo con posibilidad de complicaciones asociadas, por lo que la biopsia de recto y de grasa abdominal suelen realizarse para la detección de la amiloidosis sistémica en pacientes con signos y síntomas de la enfermedad.²⁶

El método patrón de referencia para el diagnóstico de amiloidosis sistémica es la detección de depósito de amiloide en el tejido de cualquier órgano afectado o de sitios no afectados clínicamente. La biopsia del órgano afectado lleva al diagnóstico correcto en el 90% de los casos; sin embargo, estas biopsias son invasivas y asociadas con mayor morbilidad.²⁷

Existen varios métodos diagnósticos menos invasivos, como la biopsia rectal, de la glándula

salivar menor, aspiración de grasa de pared abdominal o biopsia de piel de pared abdominal.²⁷ La sensibilidad de la biopsia grasa es variable y puede modificarse según la población de estudio, tiempo de evolución, gravedad de la enfermedad, técnica de recolección y visualización de la muestra.²⁸

En cuanto al pronóstico, los pacientes con amiloidosis sistémica tienen supervivencia media de tres años, pero ésta puede verse reducida en los pacientes con daño cardíaco, la complicación más grave de esta enfermedad. La afectación a este nivel puede asociarse hasta en un 15% con mieloma múltiple y en menor porcentaje con linfomas y macroglobulinemia.²⁹

Describimos un caso clínico de amiloidosis AL asociada con mieloma múltiple en una mujer en la quinta década de la vida que tuvo dos de las manifestaciones cutáneas más asociadas con esta enfermedad: macroglosia y equimosis periorbitarias. Además, la paciente tenía extenso daño de la pared abdominal por nódulos subcutáneos, lo que es una forma poco descrita de esta enfermedad. La biopsia de piel es una forma poco invasiva de identificar depósitos de amiloide en el tejido y en este caso fue fundamental para el enfoque diagnóstico.

CONCLUSIONES

La amiloidosis sistémica es una enfermedad poco común caracterizada por depósito amiloide en la que pueden ocurrir múltiples manifestaciones sistémicas. Aunque no son el hallazgo más frecuente, las manifestaciones cutáneas pueden constituir uno de los signos iniciales de la enfermedad, por lo que conocerlas es de importancia para realizar un enfoque adecuado.

Los estudios complementarios para la detección de afecciones subyacentes son necesarios para establecer el diagnóstico y manejo oportuno que repercuta en el pronóstico de la enfermedad.

CONSIDERACIONES ÉTICAS

Se obtuvo consentimiento informado de la paciente para la publicación de este reporte.

REFERENCIAS

- Benson MD, Buxbaum JN, Eisenberg DS, Merlini G, Saraiva MJM, Sekijima Y, et al. Amyloid nomenclature 2020: update and recommendations by the International Society of Amyloidosis (ISA) nomenclature committee. *Amyloid* 2020; 27 (4): 217-22. DOI: 10.1080/13506129.2020.1835263.
- Fich S F, Chahuán Y M, Farías N MM, Cárdenas D C, Abarzúa A Á, Araya C G, et al. Manifestaciones cutáneas de amiloidosis sistémica como clave diagnóstica: Caso clínico. *Revista Médica Chile* 2012; 140 (4): 499-502. DOI: 10.4067/S0034-98872012000400011.
- Álvarez-Ruiz SB, García-Río I, Daudén E. Amiloidosis sistémicas. *Actas Dermo-Sifiliográficas* 2005; 96 (2): 69-82. DOI: 10.1016/S0001-7310(05)73042-8.
- Figuroa Ramos G, Álvarez Rivero V, Gudiño Santos EF. Manifestaciones dermatológicas en amiloidosis secundaria a mieloma múltiple. *Acta médica Grupo Ángeles* 2021; 19 (1): 101-7. DOI: 10.35366/98578.
- Olaya-Villarreal G, Mendivil-Silva C, Pretelt-Mendoza J, Redondo-Bermúdez C. A propósito de un caso de amiloidosis nodular cutánea. *Revista Ciencias Biomédicas* 2016; 7 (1): 123-7. DOI:10.32997/rcb-2016-2939.
- Sandoval CL, Acosta BJ, Contreras O, Vargas J. Multiple myeloma and light chain amyloidosis: a rare presentation. *Case Reports* 2018; 4 (2): 99-110. DOI: 10.15446/crv4n2.69047.
- Carretero M, Aguirre MA, Villanueva E, Nucifora E, Posadas-Martínez ML, Carretero M, et al. Características y evolución de los pacientes con amiloidosis sistémica y compromiso cardíaco. *Archivos Cardiología México* 2022; 92 (1): 60-7. DOI:10.24875/ACM.21000011.
- Ravichandran S, Lachmann HJ, Wechalekar AD. Epidemiologic and survival trends in amyloidosis, 1987-2019. *N Engl J Med* 2020; 382 (16): 1567-8. DOI: 10.1056/NEJMc1917321.
- Wechalekar AD, Gillmore JD, Hawkins PN. Systemic amyloidosis. *Lancet* 2016; 387 (10038): 2641-54. [https://doi.org/10.1016/S0140-6736\(15\)01274-X](https://doi.org/10.1016/S0140-6736(15)01274-X).
- Plata NM, Ruiz AC, Pinto LF, Ochoa LAV, Ossa MIA. Manifestaciones cutáneas de amiloidosis sistémica en tres pacientes. *Medicina UPB* 2013; 32 (2): 178-82.
- Pérez-Ríos DP, Méndez-Landín CC, Cruz-Ortíz H, García-Benítez SV, Aguilar-Martínez E, Peñaloza-Ramírez R. Macroglosia nodular por amiloidosis asociada a mieloma múltiple. Reporte de un caso. *Revista Médica Hospital General de México* 2014; 77 (1): 43-6.
- Piette Warren W. Chapter 21. In: Callen JP, Jorizzo JL, Zone JJ, Piette Warren W, Rosenbach MA, Vleugels RAnn, editors. *Dysproteinemias, plasma cell disorders, and amyloidosis, dermatological signs of systemic disease*. 5th ed. 2017: 171-182. DOI: 10.1016/B978-1-4160-6111-3.00022-7.
- Campbell M, Rosenthal A, Kundranda M, Pickert A, Dicaudo D, Dogan A, et al. The blue man: a novel cutaneous manifestation of systemic amyloidosis. *Amyloid* 2011; 18 (3): 156-9. <https://doi.org/10.3109/13506129.2011.571318>.
- Andrei M, Wang JC. Cutaneous light chain amyloidosis with multiple myeloma: A concise review. *Hematol Oncol Stem Cell Ther* 2019; 12 (2): 71-81. DOI:10.1016/j.hemonc.2018.09.003.
- Incel Uysal P, Akdogan N, Bozdogan O, Ozhamam E, Cakmak S, Yalcin B. Amyloid light-chain amyloidosis with haemorrhagic bullous eruption disclosing multiple myeloma. *Int Wound J* 2019; 17 (2): 510-3. DOI:10.1111/iwj.13284.
- Wang XD, Shen H, Liu ZH. Diffuse haemorrhagic bullous amyloidosis with multiple myeloma. *Clin Exper Dermatol* 2008; 33 (1): 94-6. <https://doi.org/10.1111/j.1365-2230.2007.02616.x>
- Sabadini L, Pipitone N, Marcolongo R. A case of amyloidosis due to multiple myeloma that resembled systemic sclerosis. *J Rheumatol* 1997; 24 (5): 1018.
- Casper C, Scharffetter-Kochanek K, Bohlen H, Linke RP, Krieg T, Hunzelmann N. Light chain multiple myeloma with peripheral leucocytosis presenting as scleroderma amyloidosis of the Alambda-type. *Br J Dermatol* 1999; 140 (6): 1172-4.
- Sun L, Zhang L, Hu W, Li T-F, Liu S. Case report. *Medicine* 2017; 96 (50): e8771.
- Reyes CMC, Rudinskaya A, Kloss R, Girardi M, Lazova R. Scleroderma-like illness as a presenting feature of multiple myeloma and amyloidosis. *J Clin Rheumatol* 2008; 14 (3): 161-5. doi: 10.1097/RHU.0b013e3181775a15.
- Renker T, Haneke E, Röcken C, Borradori L. Systemic light-chain amyloidosis revealed by progressive nail involvement, diffuse alopecia and sicca syndrome: report of an unusual case with a review of the literature. *Dermatology* 2014; 228 (2): 97-102. DOI: 10.1159/000354262.
- Miteva M, Wei E, Milikowski C, Tosti A. Alopecia in systemic amyloidosis: Trichoscopic-pathologic correlation. *Int J Trichol* 2015; 7 (4): 176. DOI: 10.4103/0974-7753.171585.
- Hattori Y, Miyazaki T, Seishima M. Subcutaneous nodule at the sacral region as a rare skin manifestation of dialysis-related amyloidosis. *Ther Apher Dial* 2018. doi: 10.1111/1744-9987.12717.
- Shimizu S, Yasui C, Yasukawa K, Nakamura H, Shimizu H, Tsuchiya K. Subcutaneous nodules on the buttocks as a manifestation of dialysis-related amyloidosis: a clinicopathological entity? *Br J Dermatol* 2003; 149 (2): 400-4. doi: 10.1046/j.1365-2133.2003.05466.x.
- Tadros J, Goodman S, Tkaczyk E. Subcutaneous scalp nodule as the presenting symptom of systemic light-chain amyloidosis. *Dermatol Pract Concept* 2018; 8 (3): 184-7. DOI: 10.5826/dpc.0803a07.

26. Gameraen IIV, Hazenberg BPC, Bijzet J, Rijswijk MHV. Diagnostic accuracy of subcutaneous abdominal fat tissue aspiration for detecting systemic amyloidosis and its utility in clinical practice. *Arthr Rheuma* 2006; 54 (6): 2015-21. DOI: 10.1002/art.21902.
27. Wu B, Pak DM, Smith KD, Shinohara MM. Utility of abdominal skin punch biopsy for detecting systemic amyloidosis. *J Cutan Pathol* 2021; 48 (11): 1342-6. DOI: 10.1111/cup.14070.
28. Cadiñanos J, Costa R, Trujillo D, Real de Asúa D. [Systemic secondary AA amyloidosis]. *Med Clin (Barcelona)* 2015; 144 (7): 324-30. doi: 10.1016/j.medcli.2014.05.024.
29. Sandoval CL, Acosta BJ, Contreras O, Vargas J. Multiple myeloma and light chain amyloidosis: a rare presentation. *Case Reports* 2018; 4 (2): 99-110. DOI: 10.15446/cr.v4n2.69047.

Dermatología Comunitaria México AC

Comunica con mucho agrado a todos los interesados, la apertura de su página web que pone a su disposición en la dirección: dermatologiacomunitaria.org.mx

Nuestro objetivo es dar a conocer: quiénes somos, nuestra historia desde los inicios, las etapas por las que hemos atravesado, quiénes han participado en nuestras actividades, las instituciones que nos han apoyado. Cuál es nuestra visión y razón de ser, entre lo que destaca la atención dermatológica a los grupos marginados, la enseñanza constante de la dermatología básica al personal de salud del primer nivel de atención en las áreas remotas y la investigación. Aunque los problemas dermatológicos no son prioritarios por su letalidad, sí lo son por su enorme frecuencia y la severa afectación en la calidad de vida de los que los padecen.

Les mostramos la estructura de nuestros cursos y cómo los llevamos a cabo.

La sección de noticias comparte con los interesados nuestro quehacer mes con mes y el programa anual tiene como objetivo invitarlos a participar en nuestras actividades.

Desde enero de este año está funcionando el Centro Dermatológico Ramón Ruiz Maldonado para personas de escasos recursos y para recibir a los pacientes afectados por las así llamadas enfermedades descuidadas *neglectas*, que nos envía el personal de salud que trabaja en las áreas remotas. Se encuentra ubicado temporalmente en el Fraccionamiento Costa Azul del puerto de Acapulco.

Con un profundo sentido de amistad y reconocimiento le hemos dado este nombre para honrar la memoria de quien fuera uno de los dermatólogos más brillantes de nuestro país, que alcanzó reconocimiento nacional e internacional. Además de haber alentado nuestras actividades participó, acompañado de su familia, en muchas de nuestras jornadas en las comunidades.

Contacto con las doctoras Guadalupe Chávez López y Guadalupe Estrada Chávez.