

<https://doi.org/10.24245/drm/bmu.v67i6.9318>

Hamartoma mesenquimal rabdomiomatoso en un lactante

Rhabdomyomatous mesenchymal hamartoma in an infant.

Miguel Ángel Cardona Hernández,¹ Alberto Ramos Garibay,² Bianca Eunice López Zenteno³

Resumen

ANTECEDENTES: El hamartoma mesenquimal rabdomiomatoso lo describieron en 1986 Hendrick y colaboradores. Hasta el día de hoy se han reportado menos de cien casos en la bibliografía mundial. Son causados por la migración anómala de tejido mesodérmico durante la embriogénesis. El diagnóstico se establece mediante estudio histopatológico con tinciones especiales para denotar las estructuras musculares. Entre los diagnósticos diferenciales más frecuentes se encuentran numerosas neoformaciones benignas de estirpe fibrosa. El tratamiento preferido es quirúrgico.

CASO CLÍNICO: Paciente masculino de dos meses de edad, con neoformación en la extremidad inferior derecha, de la cual afectaba el pie en su borde interno en el tercio anterior, constituida por una neoformación exofítica de 0.3 mm, polipoide del color de la piel, superficie lisa y brillante, base pediculada, bordes bien delimitados y no fijo a planos profundos con estudio histológico y tinción especial confirmatorios para el diagnóstico de hamartoma mesenquimal rabdomiomatoso. La valoración pediátrica descartó cualquier enfermedad o síndrome asociado.

CONCLUSIONES: El hamartoma mesenquimal rabdomiomatoso es una neoformación extremadamente rara; la manifestación en las extremidades es inusual. La relación de esta neoformación con diversos síndromes y malformaciones es común, por lo que se sugiere realizar un estudio extensivo y seguimiento estrecho para diagnosticar oportunamente alteraciones congénitas.

PALABRAS CLAVE: Hamartoma mesenquimal rabdomiomatoso; embriogénesis; neoplasias musculares; defectos congénitos.

Abstract

BACKGROUND: *Rhabdomyomatous mesenchymal hamartoma* was first described in 1986 by Hendrick et al. Less than one hundred cases have been reported in the world literature. They are caused by the anomalous migration of mesodermal tissue during embryogenesis. The diagnosis is made by histopathological confirmation, sometimes the use of special stains is recommended to denote the muscular structures. Among the most frequent differential diagnoses are numerous benign neoformations. Treatment is surgical, curative by excision of the lesion.

CLINICAL CASE: A 2-month-year male infant who presented a neoformation in the lower right extremity, it affected the foot in its internal border, constituted by an exophytic and polypoid neoformation of 0.3 mm, of the skin color, smooth and shiny surface, and not fixed to deep planes, which was surgically removed. The histopathological study showed the presence of muscle fibers by Masson staining and the diagnosis was *rhabdomyomatous mesenchymal hamartoma*.

CONCLUSIONS: *The rhabdomyomatous mesenchymal hamartoma* is an extremely rare neoformation, the presentation in extremities is unusual, most of the time it goes

¹ Dermato-oncólogo adscrito.

² Dermatopatólogo adscrito.

³ Residente de cuarto año en dermatología, Universidad Nacional Autónoma de México.

Centro Dermatológico Dr. Ladislao de la Pascua, Ciudad de México.

Recibido: mayo 2022

Aceptado: septiembre 2022

Correspondencia

Miguel Ángel Cardona Hernández
drmiguelcardona08@gmail.com

Este artículo debe citarse como: Cardona-Hernández MA, Ramos-Garibay A, López-Zenteno BE. Hamartoma mesenquimal rabdomiomatoso en un lactante. *Dermatol Rev Mex* 2023; 67 (6): 853-856.

unnoticed over the years, or it is removed without confirming the diagnosis. The relationship with various syndromes and malformations is common. It is suggested to carry out an extensive study and follow-up by pediatricians to diagnose congenital alterations in a timely manner.

KEYWORDS: Rhabdomyomatous mesenchymal hamartoma; Embryogenesis; Neoplasms, muscle tissue; Congenital abnormalities.

ANTECEDENTES

El hamartoma mesenquimal rabdomiomatoso se describió por primera vez en 1986 por Hendrick y colaboradores. Se han reportado menos de 100 casos en la bibliografía mundial.^{1,2}

En relación con su epidemiología no existen datos exactos. Afecta principalmente al sexo masculino y muestra dos picos de incidencia: en niños menores de tres años y adultos entre la cuarta y quinta décadas de la vida; no existe relación con factores ambientales o medicamentos.^{2,3}

Son lesiones asociadas con la migración anómala de tejido mesodérmico durante la embriogénesis, mayormente de músculo estriado derivado del segundo arco branquial. Se ha relacionado con numerosas anomalías congénitas, alteraciones en el conducto tirogloso y alteraciones oftálmicas, como colobomas o quistes orbitales.^{4,5}

Los hamartomas rabdomiomatosos afectan principalmente la cabeza y el cuello sobre la línea media, con afectación de áreas que muestran fibras de músculo estriado de forma superficial. La morfología clásica es una neoformación exóftica solitaria de aspecto cupuliforme o polipoide, de

base pediculada; en casos con daño del tejido nervioso puede haber dolor a la palpación.^{5,6}

El diagnóstico es histológico, se aprecia dermis que contiene haces desorganizados de fibras de músculo estriado. Con frecuencia las fibras de músculo estriado se alinean de forma perpendicular a la epidermis conforme se acercan a ella; pueden encontrarse cantidades variables de estructuras anexiales, adipocitos, vasos sanguíneos, fibras elásticas de colágeno y en algunos casos se han reportado fibras nerviosas.^{7,8} La tinción con tricrómico de Masson es muy útil para demostrar las fibras musculares; adicionalmente puede realizarse inmunohistoquímica con actina sarcomérica. Los diagnósticos diferenciales clínicos más frecuentes son: acrocordones, nevo lipomatoso, tumor de Tritón y otros hamartomas. El tratamiento es quirúrgico, curativo mediante la escisión de la lesión.^{9,10}

CASO CLÍNICO

Paciente masculino de dos meses de edad quien acudió a consulta con sus padres, que negaron antecedentes patológicos, alergias e intervenciones quirúrgicas. Previamente fue valorado por pediatría, descartando cualquier enfermedad o síndrome asociado. Manifestaba una dermatosis

localizada en la extremidad inferior derecha de la cual afectaba el pie en su borde interno en el tercio anterior, conformada por una neoformación exofítica de 0.3 mm, polipoide del color de la piel, superficie lisa y brillante, base pediculada, bordes bien delimitados y no fijo a planos profundos (**Figura 1**). Se realizó biopsia por escisión de la lesión. El reporte histopatológico mostró una neoformación exofítica con hiperqueratosis ortoqueratósica. En el espesor de la dermis se observaron numerosas fibras musculares, las cuales se confirmaron con la tinción de tricrómico de Masson, además de la existencia de glándulas sudoríparas ecrinas y vasos dilatados (**Figura 2**). Con los hallazgos descritos se estableció el diagnóstico de hamartoma mesenquimal rabdomiomatoso.

DISCUSIÓN

El objetivo de este caso clínico es analizar la manifestación inusual de esta tumoración en un paciente pediátrico; hasta el día de hoy se han reportado únicamente tres casos clínicos con esta topografía; los casos previamente reportados se muestran mayormente en la cabeza, el cuello y el tronco, con predominio de la línea media. Posterior al estudio clínico, histológico e inmunohistoquímico se recomienda buscar

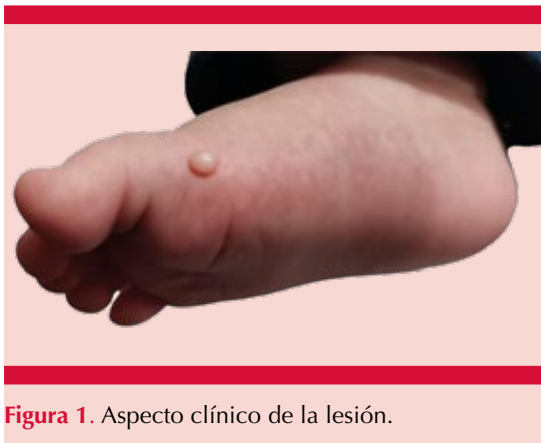

Figura 1. Aspecto clínico de la lesión.

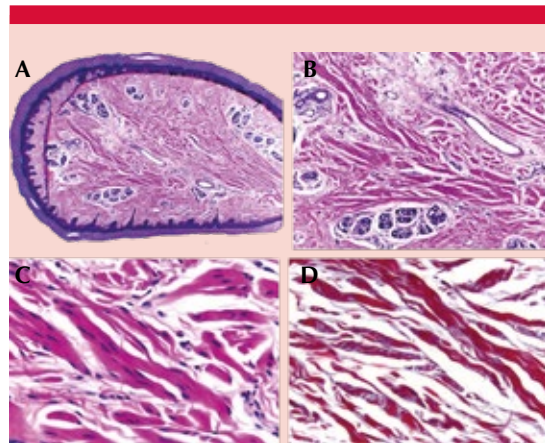


Figura 2. **A.** H-E 4X: neoformación exofítica con hiperqueratosis ortoqueratósica y acantosis irregular moderada. **B.** H-E 10X: en la porción central se observan haces con células fusiformes. **C.** H-E 40X: fibras musculares. **D.** Tricrómico de Masson: fibras positivas con la tinción para músculo.

anomalías congénitas asociadas. Es de suma importancia realizar un diagnóstico diferencial y evaluar de forma minuciosa al paciente antes de dar un diagnóstico definitivo a los padres. Adicionalmente, pese a que hay reportes de remisión espontánea, se recomienda el tratamiento quirúrgico con estudio histopatológico para confirmación diagnóstica.

CONCLUSIONES

El hamartoma mesenquimal rabdomiomatoso es una neoformación benigna asociada en algunos casos con otros síndromes y malformaciones. Su manifestación es rara; sin embargo, es sumamente importante establecer el diagnóstico y confirmar la neoformación mediante estudio histopatológico, sobre todo ante la manifestación en topografías poco usuales.

REFERENCIAS

- Bernal-Mañas CM, Isaac-Montero MA, Vargas-Uribe MC, Ruiz-Pruneda R, Hernández-Bermejo JP. Hamartoma mesenquimal rabdomyomatoso [Rhabdomyomatous mesenchymal hamartoma]. *An Pediatr (Barc)* 2013; 78 (4): 260-262.
- Hansen T, Katenkamp D. Rhabdomyoma of the head and neck: morphology and differential diagnosis. *Virchows Arch* 2005; 447 (5): 849-854. doi:10.1007/s00428-005-0038-8.
- Brinster NK, Farmer ER. Rhabdomyomatous mesenchymal hamartoma presenting on a digit. *J Cutan Pathol* 2009; 36 (1): 61-63. doi:10.1111/j.1600-0560.2008.01003.x.
- Orozco-Covarrubias L, Carrasco-Daza D, Diaz-Noriega A, Lara-Mendoza L, Ruiz-Maldonado R. Rhabdomyomatous mesenchymal hamartoma: A deep subcutaneous lesion in the sternoclavicular area. *Pediatr Dermatol* 2016; 33 (1): e36-e37. doi:10.1111/pde.12731.
- Díaz-Pérez JA, García-Ramírez CA, García-Vera JA, Melo-Uribe MA, Uribe CJ. Hamartoma mesenquimal rabdomyomatoso [Rhabdomyomatous mesenchymal hamartoma]. *Actas Dermosifiliogr* 2008; 99 (6): 474-476.
- Marinelli LM, Wohltmann WE, Myers KD, Sasaki GT. Rhabdomyomatous mesenchymal hamartoma presenting as a chin nodule in a 15-year-old male. *J Cutan Pathol* 2021; 48 (2): 322-324. doi:10.1111/cup.13839.
- Rosenberg AS, Kirk J, Morgan MB. Rhabdomyomatous mesenchymal hamartoma: an unusual dermal entity with a report of two cases and a review of the literature. *J Cutan Pathol* 2002; 29 (4): 238-243. doi:10.1034/j.1600-0560.2002.290407.x.
- Elgart G, Patterson J. Congenital Midline Hamartoma: Case Report with Histochemical and Immunohistochemical Findings. *Pediatr Dermatol* 1990; 7: 199-201.
- Hao J, Diao QC, Wang SP, Liang CP, Shi BJ. Rhabdomyomatous mesenchymal hamartoma: case report and literature review. *Int J Dermatol* 2015; 54 (10): 1183-1185. doi:10.1111/ijd.12076.
- Mazza JM, Linnell E, Votava HJ, Wisoff JH, Silverberg NB. Biopsy-proven spontaneous regression of a rhabdomyomatous mesenchymal hamartoma. *Pediatr Dermatol* 2015; 32 (2): 256-262. doi:10.1111/pde.12331.

Fundación para la Dermatitis Atópica (FDA) en México

Siendo la Dermatitis Atópica uno de los padecimientos más prevalentes, crónicos en niños, y que requiere de explicaciones precisas y apoyo a la investigación, para todo eso se creó la Fundación México. Tiene como sede el prestigiado Servicio de Dermatología del Instituto Nacional de Pediatría, y lo lidera la Dra. Carola Durán McKinster, y está conformado por su selecto grupo de especialistas. Sus objetivos son claros y precisos: afiliación de pacientes, dar información, conducir talleres, ayuda directa a los pacientes. Su página web es: <http://www.fundacion-dermatitis-atopica.com.mx/>

Misión y Visión de la FDA

“Su misión. Poner al alcance de los niños mexicanos con Dermatitis Atópica y sus familiares información clara, precisa y profesional sobre qué es, cómo tratar y cómo superar la enfermedad, basados en un enfoque no sólo de salud clínica sino psicológica y social.”

“Su visión. Convertir a la Fundación para la Dermatitis Atópica en la entidad de referencia más relevante del país, para dirigir y orientar tanto a pacientes y familiares, como a otras entidades clínicas y sociales que puedan identificar esta enfermedad en su entorno, a fin de brindar los cuidados clínicos y emocionales de más niños con Dermatitis Atópica, para devolverles una mejor calidad de vida que redunde en una mejor integración y un mejor desempeño de estos pequeños en su entorno social.”