

<https://doi.org/10.24245/drm/bmu.v67i5.9148>

Manifestación clásica del liquen plano simple

Classic presentation of lichen planus simplex.

Nathalya Bermúdez Barrios,¹ Darlyn Mariani Hernández Pérez,¹ Sandra Carlina Vivas Toro²

ANTECEDENTES

El liquen plano o liquen ruber plano es una dermatosis inflamatoria y crónica, de causa desconocida y patogenia autoinmunitaria que afecta la piel, las membranas mucosas, el pelo y las uñas. En términos clínicos, se caracteriza por pápulas violáceas de superficie plana y morfología poligonal, pruriginosas, distribuidas sobre todo de forma bilateral en las superficies flexoras de las muñecas, los tobillos, el área lumbar y los muslos.¹ El diagnóstico por lo general es clínico y se confirma con la biopsia cutánea, especialmente en caso atípicos.²

En el liquen plano se describen muchas variantes clínicas clasificadas según la disposición de las lesiones, el aspecto morfológico y el lugar afectado.¹ A continuación comunicamos un caso de liquen plano de larga evolución, cuya confirmación histopatológica determinó un tratamiento oportuno y satisfactorio para el paciente.

CASO CLÍNICO

Paciente masculino de 47 años de edad, natural y procedente de Valencia, estado Carabobo, Venezuela, sin antecedentes de importancia, quien acudió a consulta por padecer lesiones muy pruriginosas de meses de evolución, inicialmente localizadas en el dorso de los pies que progresaron y se generalizaron.

A la exploración física se observó una dermatosis generalizada bilateral y simétrica, caracterizada por pápulas purpúricas, poligonales, de

¹ Médico residente de primer año de posgrado de dermatología.

² Internista-Dermatóloga. Universidad de Carabobo, Ciudad Hospitalaria Dr. Enrique Tejera, Valencia, Venezuela.

Recibido: noviembre 2022

Aceptado: diciembre 2022

Correspondencia

Nathalya Bermúdez Barrios
Nathalyabb91@gmail.com

Este artículo debe citarse como:
Bermúdez-Barrios N, Hernández-Pérez DM, Vivas-Toro SC. Manifestación clásica del liquen plano simple. Dermatol Rev Mex 2023; 67 (5): 770-773.

superficie plana (**Figura 1**), algunas conflúan formando placas de bordes regulares, bien definidos muy pruriginosas no dolorosas de años de evolución (**Figura 2**). A la dermatoscopia se evidenció una placa eritematoviolácea de bordes regulares bien definidos; se apreciaban vasos lineales, de disposición regular; asimismo, se evidenciaron áreas difusas sin estructuras en su interior y estrías de Wickham. **Figura 3**

En la biopsia el reporte histopatológico mostró hiperqueratosis leve, acantosis e hiperplasia epidérmica, con crestas en dientes de sierra, e infiltrado linfocitario en banda, liquenoide (**Figura 4**), con lo que se estableció el diagnóstico definitivo de liquen plano.

El tratamiento de las lesiones cutáneas incluyó corticosteroides por vía tópica con clobetasol al 0.1% una vez al día durante 21 días. Por vía oral se indicó metronidazol 500 mg cada 8 horas durante 7 días con descenso de 500 mg cada 12 horas durante 7 días y finalmente 500 mg una

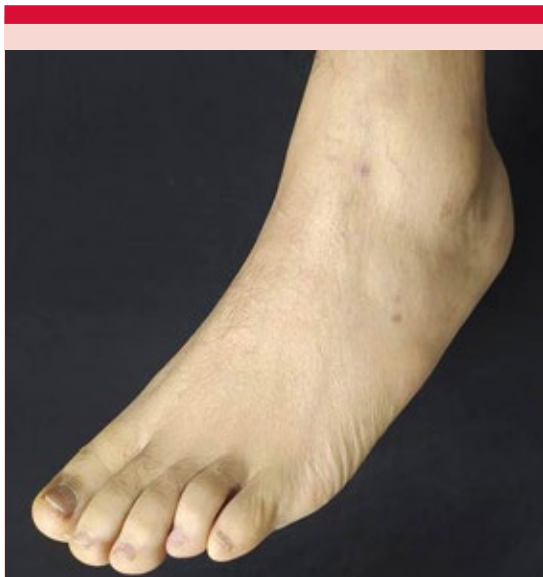


Figura 1. Pápulas purpúricas, poligonales, de superficie plana.

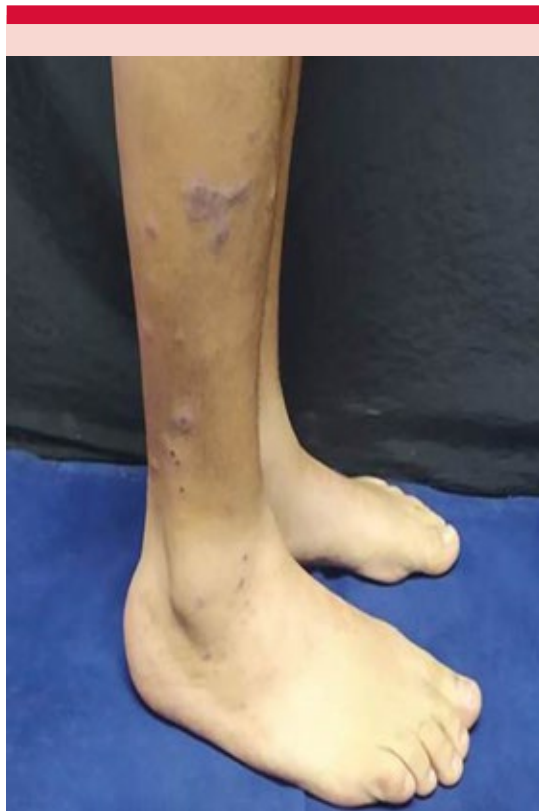

Figura 2. Placas de bordes regulares, bien definidos, muy pruriginosas, no dolorosas, de años de evolución.

vez al día durante 7 días. Para el tratamiento sintomático del prurito se indicó antihistamínico oral (10 mg de desloratadina una vez al día durante 14 días).

DISCUSIÓN

El liquen plano (del griego *leichen*, musgo de árbol, y del latín *planus*, plano)² es una enfermedad inflamatoria que afecta la piel, las mucosas, el pelo o las uñas.³ Recibe su nombre por la semejanza que tiene con la vegetación simbiótica conocida como liquen.⁴ El liquen plano es de distribución mundial, su prevalencia se desconoce, pero se estima del 0.22 al 1% de

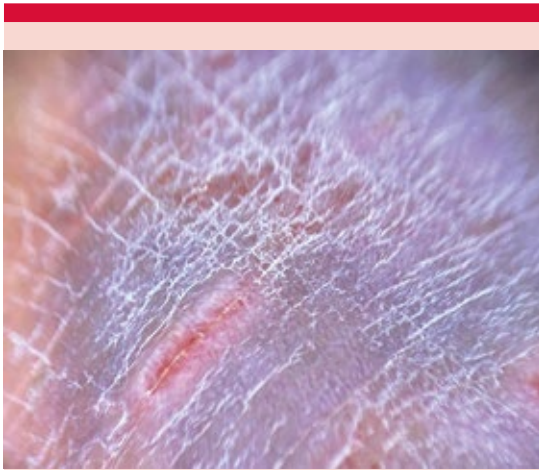


Figura 3. Dermatoscopia: placa eritematoviolácea de bordes regulares bien definidos, se aprecian vasos lineales, de disposición regular, así como áreas difusas sin estructuras en su interior y estrías de Wickham.

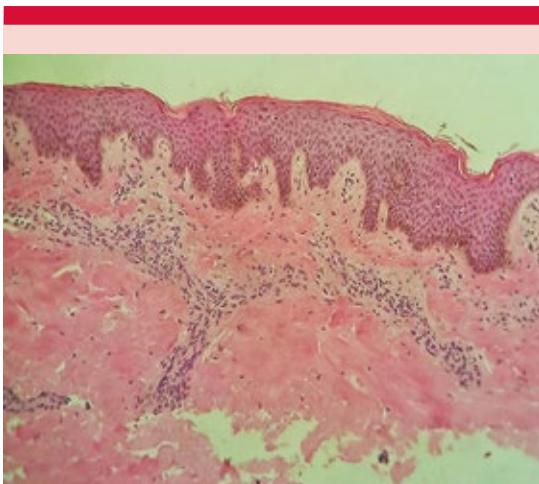


Figura 4. En la biopsia el reporte histopatológico mostró hiperqueratosis e hiperplasia epidérmica, con crestas en dientes de sierra, e infiltrado linfocitario en banda, liquenoide.

la población adulta en todo el mundo. Esta afección parece ser más frecuente en mujeres hasta en un 65% de los casos entre 50 y 60 años. Los varones manifiestan la enfermedad en edades

más tempranas, alrededor de 30-60 años, edad que concuerda con el caso comunicado. En los niños el liquen plano es raro, se estima que del 2 al 3% de los pacientes son pediátricos.² La causa del liquen plano permanece desconocida, mientras que en la patogénesis están implicados ciertos factores, como medicamentos, virus, tumores, aloinjertos, que producirán fenómenos de carácter inmunológico. Como consecuencia de la acción de dichos factores endógenos o exógenos se desencadenaría una reacción de hipersensibilidad retardada mediada por células con dos fases: 1) inducción y proliferación; 2) evolutiva y efectora.^{2,5}

El liquen plano clásico se caracteriza por las 4 «P»: pápulas pruriginosas poligonales y púrpuras (violáceas). Sobre la superficie de las pápulas aparece una red de finas líneas blancas, conocidas como las estrías de Wickham. Estas lesiones se distribuyen de forma simétrica y bilateral, afectando preferentemente las superficies de flexión de las muñecas y los antebrazos, las piernas, el dorso de las manos y los pies, el cuello y la región lumbosacra. En una semana las lesiones de liquen plano pueden generalizarse.^{6,7}

El liquen plano muestra con frecuencia el fenómeno isomórfico de Koebner, que consiste en la aparición de lesiones típicas de una determinada dermatosis en áreas de piel sana que han sido previamente estimuladas mediante diversas clases de traumatismos, en este caso el más común es el rascado.^{2,5}

El principal método diagnóstico es clínico. Por medio de la dermatoscopia, que es una herramienta útil y de fácil manejo, pueden evidenciarse vasos lineales de disposición regular, áreas difusas sin estructuras en su interior, puntos azul-gris y estrías de Wickham. Otro método es la biopsia.⁷

Los hallazgos histopatológicos característicos son hiperqueratosis, acantosis irregular (en

dientes de sierra), engrosamiento focal de la capa granulosa, degeneración hidrópica de las células basales y de la membrana basal, junto con un infiltrado linfocítico en banda, subepidérmico,³ el cual confirma el diagnóstico.

El tratamiento clásico del liquen plano cutáneo depende de la ubicación y gravedad de las lesiones. La primera línea de tratamiento son los corticosteroides tópicos. Las terapias de segunda línea incluyen inhibidores de la calcineurina tópicos, retinoides, esteroides sistémicos, ciclosporina, metronidazol y griseofulvina. Estos últimos se administran en caso de no haber respuesta satisfactoria con el tratamiento tópico con esteroides.^{7,8}

CONCLUSIONES

El liquen plano es una dermatosis inflamatoria que afecta la piel, las mucosas y los anexos en la mayoría de los casos. Tiene muchas variantes de manifestación, por lo que es de suma importancia el buen estudio de las mismas.

El liquen plano ocurre con mayor incidencia en mujeres, en la quinta década de la vida; sin embargo, se plantea que en el hombre ocurre en edades más tempranas, alrededor de la ter-

cera década de la vida, lo que concuerda con nuestro paciente.

El liquen plano puede implicar dificultad diagnóstica; la dermatoscopia y la biopsia de una de las lesiones en manifestaciones atípicas permiten el diagnóstico, con un buen pronóstico y curación.

REFERENCIAS

1. Casabella YE, Sánchez BM, Paz CN de, López DL. Liquen plano, a propósito de un caso poco frecuente. *Rev Española Podol* 2016; 27 (2): 78-81.
2. Sanchez L, Cabanillas J, Ponce M, Salluca A. Liquen plano. *Dermatología Peru* 2011; 21 (1): 27-44.
3. Palmero Callejas C, Alonso Pacheco ML, Zambrano Centeno B. Liquen plano. *Semergen* 2000; 26: 275-7. DOI: 10.1016/S1138-3593(00)73585-4.
4. Tenorio A, Tamayo L, Rodrigo R. Liquen plano. *Rev Asoc Colomb Dermatol Cir Dermatol* 2005; 36: 87-100.
5. Ayan Kusari MA, Jusleen Ahluwalia MD. Lichen planus. *N Engl J Med* 2018; 379: 567. DOI: 10.1056/NEJ-Micm1802078.
6. Casimiro LM, Corell JV. Liquen plano. *Med Cutan Iber Lat Am* 2008; 36 (5): 223-31.
7. Gupta MK, Lipner SR. Review of nail lichen planus: Epidemiology, pathogenesis, diagnosis, and treatment. *Dermatol Clin* 2021; 39 (2): 221-30. <https://doi.org/10.1016/j.det.2020.12.002>.
8. Rodríguez Acar M, Carbajal Pruneda P. Liquen plano. Revisión de la literatura. *Rev Cent Dermatol Pascua* 2006; 15: 203-8.