

<https://doi.org/10.24245/dermatolrevmex.v67i1.8565>

Actinomicetoma de causa poco frecuente en México: la histopatología como herramienta clave para normar una terapéutica adecuada

Actinomycetoma of rare etiology in Mexico: Histopathology as a key tool to determine the appropriate therapy.

Francisco Javier Galindo-Talamantes,¹ Jorge Ernesto Valdez-García,² Omar Galaviz-Chaparro,³ María Alejandra Chacón-Ruiz,⁴ Andrea del Mar Terronez-Girón,⁴ Griselda Montes de Oca-Sánchez,⁴ Alexandro Bonifaz⁴

Estimados editores:

El micetoma es una infección subcutánea crónica caracterizada por lesiones de aspecto nodular, cicatrices, abscesos y fístulas que drenan exudado seropurulento. Puede ser causado por hongos filamentosos, que se conoce como eumicetoma, o por bacterias filamentosas aerobias, que recibe el nombre de actinomicetoma.¹ Ocurre con mayor frecuencia en regiones con climas tropicales y subtropicales, que se distribuyen característicamente entre las latitudes 15° sur y 30° norte alrededor del Trópico de Cáncer,² conformando el "cinturón de micetoma", llegando a ser un problema importante de Salud Pública en países como Sudán, Somalia, Senegal, Yemen, India, México y Venezuela.^{3,4} En el grupo de actinomicetomas, las especies más comunes son *Streptomyces somaliensis*, *Actinomadura madurae*, *Actinomadura pelletieri*, *Nocardia brasiliensis* y *Nocardia asteroides*.⁵ En México, el 92% de los casos son causados por actinomicetoma, principalmente *Nocardia* spp (78%) y *Actinomadura madurae* (7%), mientras que *S. somaliensis* representa menos del 1% de los casos, ya que es una especie que predomina en

¹ Dermatólogo, Hospital General de Zona núm. 3, Instituto Mexicano del Seguro Social, Navojoa, Sonora, México.

² Patólogo. Práctica privada.

³ Residente de Medicina Interna, Unidad Médica de Alta Especialidad, Instituto Mexicano del Seguro Social, Ciudad Obregón, Sonora, México.

⁴ Servicio de Dermatología, Hospital General de México Dr. Eduardo Liceaga, Ciudad de México.

Recibido: diciembre 2022

Aceptado: diciembre 2022

Correspondencia

Francisco Javier Galindo Talamantes
fcjaviergt88@live.com.mx

Este artículo debe citarse como: Galindo-Talamantes FJ, Valdez-García JE, Galaviz-Chaparro O, Chacón-Ruiz MA, Terronez-Girón AM, Montes de Oca-Sánchez G, Bonifaz A. Actinomicetoma de causa poco frecuente en México: la histopatología como herramienta clave para normar una terapéutica adecuada. Dermatol Rev Mex 2023; 67 (1): 133-138.

la parte oriental de África, Sudán, Libia, Egipto, Etiopía, Mauritania central y, en general, en todos los países saharianos. El cuadro clínico resulta de la inoculación por traumatismo directo de la piel por fuentes externas y típicamente se manifiesta en las extremidades inferiores con la tríada de tumefacción, drenaje a través de trayectos sinusales y secreción de granos. El patrón de referencia para el diagnóstico es el aislamiento del agente patógeno en medio de cultivo agar de infusión cerebro corazón (BHI por sus siglas en inglés), extracto de levadura agar y Lowenstein-Jensen a 37°C, las colonias se desarrollan entre 20 y 30 días; sin embargo, pese a que se utilice el medio de cultivo adecuado, *S. somaliensis* y *A. madurae* tienen un índice de crecimiento bajo. No obstante, las características histológicas del grano y los hallazgos en estudios de imagen radiológica representan dos herramientas útiles para establecer el diagnóstico. Histológicamente encontramos granos grandes, compactos y duros, que producen un efecto “vibrado” cuando son cortados por el microtomo, sin embargo, debemos tener en cuenta que puede ocurrir un “falso vibrado” por dos razones: la primera es por insuficiente filo en el microtomo, y la segunda debido a que el microtomo no está bien ajustado al equipo. Los cambios radiográficos se deben a la capacidad osteofílica del micetoma, y se ven con mayor frecuencia en actinomicetomas. Es importante llevar a cabo el abordaje clínico correcto, realizar los estudios diagnósticos clave para establecerlo de forma certera e iniciar de manera temprana el manejo terapéutico, que consiste en la administración de antimicrobianos.^{4,6}

Se comunica el caso de un hombre de 52 años, originario y residente de Navojoa, Sonora, México, electricista, con antecedente de hipertensión arterial sistémica. Su dermatosis inició hacía 6 años posterior a una contusión en el dorso del pie izquierdo durante la manipulación de maderos, con lesiones de aspecto

nodular en el sitio traumatizado que mostraban salida de exudado seropurulento. Seis meses después, cursó con aumento de volumen y tumefacción que condicionaron deformidad del pie. Fue tratado con múltiples esquemas antimicrobianos que incluyeron penicilinas, cefalosporinas y aminoglucósidos, así como corticosteroides sistémicos, intralesionales y tópicos, sin respuesta clínica. A la exploración física se encontró una dermatosis localizada a la extremidad inferior izquierda a nivel del dorso y cara medial del pie, constituida por aumento de volumen, múltiples neoformaciones de aspecto nodular de 5 a 10 mm de diámetro, algunas eritematosas y otras hiperpigmentadas color marrón oscuro, confluentes que formaban lesiones de mayor tamaño y trayectos fistulosos con salida de exudado seropurulento, así como algunas cicatrices retráctiles (**Figura 1**). El estudio radiográfico simple del pie izquierdo en proyecciones anteroposterior y oblicua evidenció lesiones milimétricas radiolúcidas y osteolíticas en los metatarsos y falanges (**Figura 2**). El estudio histopatológico de la biopsia de piel mostró abundantes microabscesos situados en la dermis profunda, intercomunicados por fístulas. Asimismo, destacó la existencia de una zona central con granos grandes basófilos, con microfilamentos en la periferia y el efecto “vibrado” dado por el microtomo al cortar un grano compacto y duro (**Figura 3**). Ante los hallazgos descritos, se estableció el diagnóstico de actinomicetoma probablemente por *S. somaliensis*.

Streptomyces somaliensis es un actinomiceto grampositivo, aeróbico y filamentoso.⁷ Brumpt y Bouffard reportaron el primer caso de actinomicetoma por *S. somaliensis* en 1961, y era de Somalia, de ahí el nombre de la especie. En México se han reportado aproximadamente 10 casos en un periodo de 61 años (1961 a 2022). El primer caso reportado precedía del estado de Guerrero (Latapí, Mariat, Lavallo y Ortiz en 1961). Posteriormente se reportaron dos casos

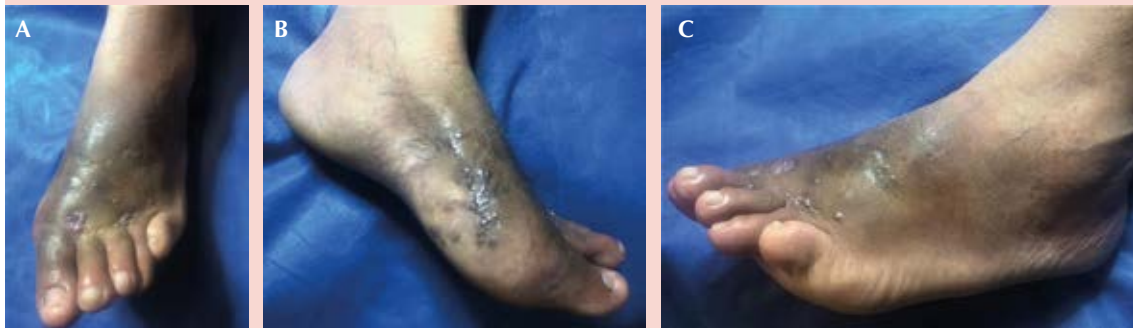

Figura 1. Actinomicetoma vista panorámica (A) y vista lateral (B y C).

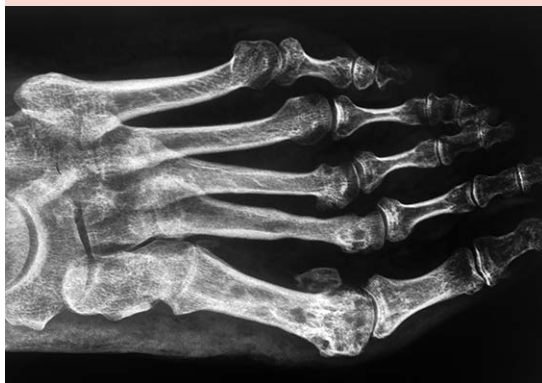

Figura 2. Radiografía en proyecciones anteroposterior, en la que se observa actividad osteofílica de actinomicetoma con formación de geodos.

en el estado de Guanajuato (Lavalle, 1966), uno en Sonora, uno en Jalisco, uno en Puebla y otro de Chihuahua.⁸ En 2014, Bonifaz y colaboradores⁴ reportaron 3 casos más. Afecta con mayor frecuencia a hombres (relación hombre a mujer de 3 a 1), lo que se cree puede estar relacionado con factores ocupacionales y hormonales. Suele ocurrir entre la tercera y cuarta décadas de vida, rara vez afecta a menores de 15 años (4.5%).^{3,4,9}

La enfermedad ocurre meses o años después de la inoculación traumática de tierra, detritus vegetal, madera y diversas plantas; el periodo de incubación se desconoce. El tamaño del inóculo, el estado inmunitario del huésped y la adaptación hormonal son los principales factores asociados con la patogenia de la enfermedad.^{4,10}

Los aspectos clínicos de los micetomas se caracterizan por la tríada de tumefacción, drenaje a través de trayectos sinusales y secreción de granos. Afecta los miembros inferiores, principalmente los pies, seguidos del tronco y la espalda.^{5,11} En términos morfológicos, inicia con nódulos subcutáneos que supuran y drenan a través de trayectos sinusales. En etapas posteriores puede propagarse a estructuras más profundas, como tejidos blandos, vísceras y huesos, ocasionando osteomielitis.¹² Los casos de micetoma por *S. somaliensis* son más invasivos y osteófilos, dando pequeños geodos y a veces osteofitos e hipercondensación ósea. En raras ocasiones se localizan fuera del miembro inferior y, en comparación con otras cepas, son menos inflamatorios, con menos fístulas y más fibrosos.^{8,13}

Las características de imagen radiológica incluyen granuloma de tejidos blandos, daño cortical,

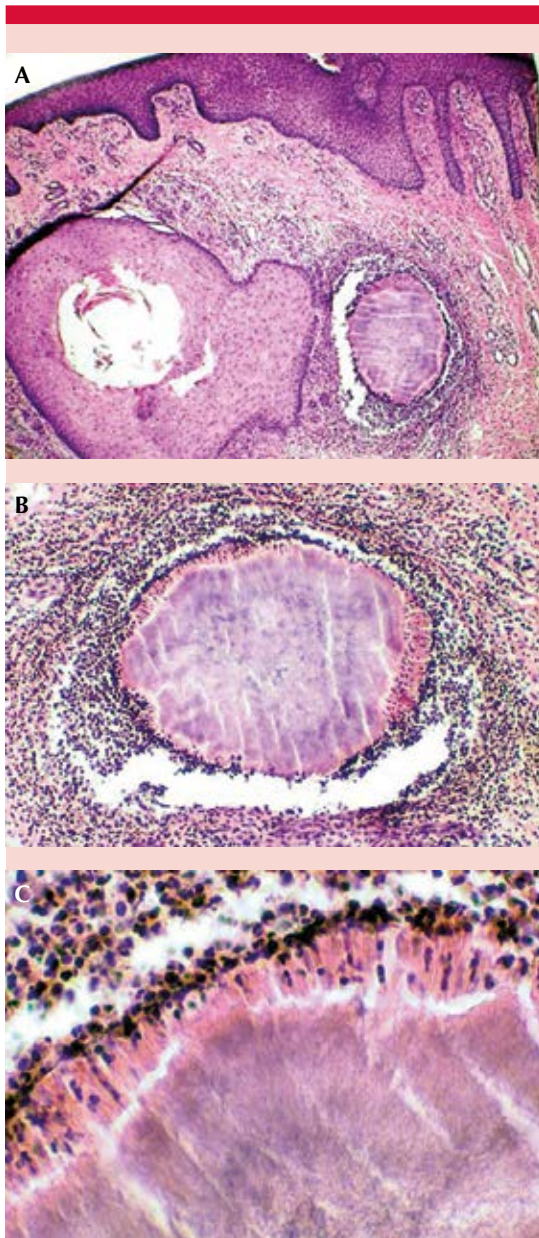


Figura 3. A. Biopsia panorámica donde se observa el grano de probable *S. somaliensis* "vibrado" (tinción de H-E, 10x). B. Acercamiento del grano de probable *S. somaliensis* (tinción H-E 40x). C. Acercamiento del grano con conformación filamentos microscopada (60x).

reacción perióstica y formación de cavidades a lo largo de la densidad ósea normal (producido por invasión y reemplazo del tejido óseo por los granos y su reacción inflamatoria circundante). El tamaño de la cavidad depende del tamaño del grano, *S. somaliensis* forma cavidades de tamaño mediano. Las fracturas patológicas son raras, en la actualidad sólo hay 13 casos reportados de fracturas patológicas inducidas por micetoma.¹³ Czechowski y colaboradores¹⁴ informaron una tasa de sensibilidad radiológica del 50% en una serie de 20 pacientes.

Desde el punto de vista histopatológico, los granos de *S. somaliensis* son microsifonados, miden entre 0.5 y 1 mm, tienen forma redonda u oval, de borde neto, sin clavos y los filamentos no captan la hematoxilina. La consistencia es dura, ya que contienen un cemento que aglutina al micelio, por lo que al cortarlos muestran estrías transversales ocasionadas por la cuchilla del microtomo. En ocasiones, el grano está rodeado de una reacción inflamatoria que forma granulomas de cuerpo extraño con células gigantes multinucleadas que engloban porciones del grano.^{15,16}

En el examen microscópico directo con solución de Lugol se observan microfilamentos con un ancho de 0.5 a 1 μm . Otros recursos diagnósticos disponibles son el cultivo de bacterias, la tinción de Gram, estudios moleculares y estudios de imagen (radiografía simple, ecografía, tomografía computada y resonancia magnética).^{11,17}

El tratamiento consiste en la administración de diversos agentes antimicrobianos; el régimen actual recomendado es la combinación de estreptomina (1 g diario) y trimetoprim-sulfametoxazol (80/400-160/800 mg al día) o dapsona (100-200 mg al día). La dosis total de la estreptomina no debe exceder 50 g. El tratamiento quirúrgico está contraindicado, ya

que puede ocasionar propagación de la infección, a menos de que el micetoma se encuentre en forma quística. Los fármacos que se han prescrito en casos resistentes son amikacina, carbapenémicos (imipenem y meropenem), amoxicilina-ácido clavulánico, clindamicina y quinolonas.^{10,12,17}

Como se observa, este caso clínico reviste importancia, ya que los casos de actinomicetoma por *S. somaliensis* en México son poco frecuentes, representando menos del 1% de los casos. En general ocurren en regiones como África e India, que tienen un clima más tropical-senegalés, con límites de temperatura de 20 a 45°C.^{2,4,18} El paciente tenía el factor de riesgo ocupacional, debido a que es electricista y manipula diversos materiales mediante los cuales pudo haber contraído la enfermedad. En este caso, el cuadro clínico sobrevino posterior a un traumatismo con maderos mientras se encontraba trabajando. El paciente tuvo la tríada típica de micetoma, que incluye tumefacción, drenaje a través de trayectos sinusales y secreción de granos, datos clínicos clave que orientan al diagnóstico.¹⁹ *S. somaliensis* tiene predilección por invadir tejido óseo llegando a formar pequeños geodos, osteofitosis e hipercondensación ósea, lo que concuerda con las lesiones osteolíticas documentadas en los estudios de imagen del paciente.^{8,13,20}

En este caso en particular el diagnóstico se estableció con la biopsia y no con el aislamiento en cultivo. A la histología los granos son grandes, duros y resistentes a la presión por la presencia de “cemento” en su interior; al ser cortados muestran un efecto “vibrado”, dato clave para establecer el diagnóstico histopatológico de actinomicetoma por *S. somaliensis*. Los pacientes suelen ser resistentes a la mayor parte de los agentes antimicrobianos, por lo que el tratamiento consiste en la combinación de diversos fármacos, incluidos estreptomycin, trimetoprim-sulfametoxazol, dapsona y amikacina.^{6,10,21}

CONCLUSIONES

El actinomicetoma por *S. somaliensis* representa menos del 1% de los casos de micetoma en México; desde 1961 a la actualidad se han reportado aproximadamente 10 casos. El paciente manifestó el cuadro clínico clásico. Pese a que el patrón de referencia para el diagnóstico es el aislamiento del agente patógeno en medio de cultivo, en este caso el diagnóstico se estableció mediante los hallazgos radiográficos e histológicos, por tanto, es importante considerarlos herramientas útiles al momento del abordaje diagnóstico. Los antimicrobianos son la piedra angular del tratamiento; los mejores resultados se han obtenido con la combinación de estreptomycin, trimetoprim-sulfametoxazol y dapsona.

REFERENCIAS

1. Bonifaz A, De Hoog S, McGinnis MR, Saúl A, et al. Eumycetoma caused by *Cladophialophora bantiana* successfully treated with itraconazole. *Med Mycol* 2009; 47 (1): 111-114. doi:10.1080/13693780802430639.
2. Fahal AH. Mycetoma: a thorn in the flesh. *Trans R Soc Trop Med Hyg* 2004; 98 (1): 3-11. doi: 10.1016/s0035-9203(03)00009-9.
3. Agarwal P, Jagati A, Rathod SP, Kalra K, Patel S, Chaudhari M. Clinical features of mycetoma and the appropriate treatment options. *Res Rep Trop Med* 2021; 12: 173-179. doi:10.2147/RRTM.S282266.
4. Bonifaz A, Tirado-Sánchez A, Calderón L, Saúl A, et al. Mycetoma: experience of 482 cases in a single center in Mexico. *PLoS Negl Trop Dis* 2014; 8 (8): e3102. doi:10.1371/journal.pntd.0003102.
5. Verma P, Jha A. Mycetoma: reviewing a neglected disease. *Clin Exp Dermatol* 2019; 44 (2): 123-129. doi:10.1111/ced.13642.
6. Bonifaz A, Vázquez-González D, Perusquía-Ortiz AM. Subcutaneous mycoses: chromoblastomycosis, sporotrichosis and mycetoma. *J Dtsch Dermatol Ges* 2010; 8 (8): 619-628. doi:10.1111/j.1610-0387.2010.07453.x.
7. Kirby R, Sangal V, Tucker NP, Zakrzewska-Czerwinska J, et al. Draft genome sequence of the human pathogen *Streptomyces somaliensis*, a significant cause of actinomicetoma. *J Bacteriol* 2012; 194 (13): 3544-3545. doi:10.1128/JB.00534-12.
8. Lavalle P. Los micetomas por *Streptomyces* en America. *Dermatol Ibero-Lat Am* 1972; 14: 379-389.

9. Bonifaz A, Ibarra G, Saúl A, Paredes-Solís V, Carrasco-Gerard E, Fierro-Arias L. Mycetoma in children: experience with 15 cases. *Pediatr Infect Dis J* 2007; 26 (1): 50-52. doi:10.1097/01.inf.0000247108.86199.64.
10. Peralta A, Vázquez D. Capítulo 38: Antimicóticos. En: Bonifaz A: *Micología Médica*. 6ª ed. México. McGraw-Hill; 2020: 189-213.
11. Bonifaz A, González-Silva A, Albrandt-Salmerón A, Padilla Mdel C, Saúl A, Ponce RM. Utility of helical computed tomography to evaluate the invasion of actinomycetoma; a report of 21 cases. *Br J Dermatol* 2008; 158 (4): 698-704. doi:10.1111/j.1365-2133.2008.08435.x.
12. Ameen M, Arenas R. Developments in the management of mycetomas. *Clin Exp Dermatol* 2009; 34 (1): 1-7. doi:10.1111/j.1365-2230.2008.03028.x.
13. Bahar ME, Bakheet OELH, Fahal AH. Mycetoma imaging: the best practice. *Trans R Soc Trop Med Hyg* 2021; 115 (4): 387-396. doi:10.1093/trstmh/traa178.
14. Czechowski J, Nork M, Haas D, Lestringant G, Ekelund L. MR and other imaging methods in the investigation of mycetomas. *Acta Radiol* 2001; 42 (1): 24-26. doi:10.1080/028418501127346413.
15. Novales J. Contribucion de la dermatopatologia al conocimiento de los micetomas. *Med Cut ILA*. 1995; 23: 248-252.
16. Alam K, Maheshwari V, Bhargava S, Jain A, Fatima U, Haq EU. Histological diagnosis of madura foot (mycetoma): a must for definitive treatment. *J Glob Infect Dis* 2009; 1 (1): 64-67. doi:10.4103/0974-777X.52985.
17. Hao X, Cognetti M, Burch-Smith R, Mejia EO, Mirkin G. Mycetoma: Development of diagnosis and treatment. *J Fungi (Basel)* 2022; 8 (7): 743. doi:10.3390/jof8070743.
18. Bonifaz A, Flores P, Saúl A, Carrasco-Gerard E, Ponce RM. Treatment of actinomycetoma due to *Nocardia* spp. with amoxicillin-clavulanate. *Br J Dermatol* 2007; 156 (2): 308-311. doi:10.1111/j.1365-2133.2006.07557.x.
19. Ajello L, Basom WC. A Mexican case of mycetoma caused by *Streptomyces somaliensis*. *Int J Dermatol* 1968; 7 (1): 17-22.
20. el Hassan AM, Fahal AH, Ahmed AO, Ismail A, Veress B. The immunopathology of actinomycetoma lesions caused by *Streptomyces somaliensis*. *Trans R Soc Trop Med Hyg* 2001; 95 (1): 89-92. doi:10.1016/s0035-9203(01)90346-3.
21. Bonifaz A, Tirado-Sánchez A, Vazquez-Gonzalez D, Araiza J, Hernández-Castro R. Actinomycetoma by *Actinomadura madurae*: Clinical characteristics and treatment of 47 cases. *Indian Dermatol Online J* 2021; 12 (2): 285-289. doi:10.4103/idoj.IDOJ_474_20.

AVISO IMPORTANTE

Ahora puede descargar la aplicación de **Dermatología Revista Mexicana**. Para consultar el texto completo de los artículos deberá registrarse una sola vez con su correo electrónico, crear una contraseña, indicar su nombre completo y especialidad. Esta información es indispensable para saber qué consulta y cuáles son sus intereses y poder en el futuro inmediato satisfacer sus necesidades de información.

La aplicación está disponible para Android o iPhone.

