

<https://doi.org/10.24245/drm/bmu.v67i3.8860>

Alopecia triangular temporal y sus hallazgos a la tricoscopia

Temporal triangular alopecia and associated trichoscopic findings.

Cristina Vélez-Arroyave, Sneider Torres S, Lucía Piedrahíta V, Ana María Mejía G

Resumen

ANTECEDENTES: La alopecia temporal triangular es un tipo de alopecia no cicatricial que inicia en la infancia y persiste en la adultez. Se manifiesta como un parche alopecico no cicatricial y recibe su nombre por su localización típica en el área frontotemporal. Puede tener forma ovalada o de un triángulo de ángulos romos. Existen pocos reportes de caso de este tipo de alopecia y poco conocimiento sobre ella, por lo que puede confundirse con otros tipos de alopecia, especialmente en la edad adulta. Tiene hallazgos tricoscópicos específicos descritos como aperturas foliculares normales, vellos, anisotricosis y pelos blancos, que son útiles para diferenciarla de otros trastornos más comunes como la alopecia areata. Generalmente las características clínicas y tricoscópicas son suficientes para establecer el diagnóstico y no se requiere toma de biopsia. El tratamiento va dirigido hacia mejorar la apariencia estética y pocas terapias tópicas han mostrado ser efectivas.

CASOS CLÍNICOS: Comunicamos dos casos de alopecia temporal triangular, uno en un recién nacido y otro en un adulto joven, en ambos casos el uso de la tricoscopia fue muy útil para establecer su diagnóstico y descartar otros diferenciales.

CONCLUSIONES: La importancia de estos casos radica en considerar a la alopecia temporal triangular parte del enfoque de las alopecias no cicatriciales, pues un diagnóstico equivocado podría llevar a costos innecesarios para el paciente y debe explicarse desde el inicio el carácter resistente y permanente de esta enfermedad.

PALABRAS CLAVE: Alopecia; subdiagnosticada; pelos blancos.

Abstract

BACKGROUND: Temporal triangular alopecia is a type of non-scarring alopecia that begins in childhood and persists into adulthood. It is a benign condition that causes alopecia and does not progress over time. It presents as a non-scarring alopecic patch and receives its name from its typical location in the frontotemporal area. It can be oval in shape or appear as a triangle with blunt angles. There are few case reports of this type of alopecia, which is why it can be misdiagnosed with other types of alopecia, it occurs especially in adulthood. Temporal triangular alopecia has specific trichoscopic findings, such as normal follicular openings, villi, anisotrichosis, and white hairs. Trichoscopy is a useful tool to differentiate it from other more common disorders such as alopecia areata. Generally, the clinical and trichoscopic characteristics are sufficient to establish the diagnosis and biopsy is not required. Treatment is directed toward improving cosmetic appearance, and few topical therapies have been shown to be effective.

CLINICAL CASES: This paper reports two cases of temporal triangular alopecia, one in a newborn and the other in a young adult. In both cases, the use of trichoscopy was very useful to make the diagnosis and rule out other differentials.

CONCLUSIONS: The importance of these cases lies in considering temporal triangular alopecia part of the approach to non-scarring alopecia, since a wrong diagnosis could lead to unnecessary costs. And it is important to explain the patients the resistant and permanent course of this disease.

KEYWORDS: Alopecia; Misdiagnosed; White hairs.

Servicio de Dermatología, Hospital General de Medellín Luz Castro de Gutiérrez, Universidad CES, Medellín, Colombia.

Recibido: abril 2022

Aceptado: junio 2022

Correspondencia

Cristina Vélez Arroyave
cristinaveleza@gmail.com

Este artículo debe citarse como: Vélez-Arroyave C, Torres SS, Piedrahíta VL, Mejía GAM. Alopecia triangular temporal y sus hallazgos a la tricoscopia. Dermatol Rev Mex 2023; 67 (3): 422-426.

ANTECEDENTES

La alopecia infantil es una preocupación para los padres, existen muchas causas de alopecias infantiles y para hacer un enfoque diagnóstico más ordenado es útil dividir las según si son localizadas o difusas y si son cicatriciales o no cicatriciales.^{1,2} Entre las causas de alopecias localizadas no cicatriciales de aparición temprana está la alopecia triangular temporal. Existen pocos reportes de caso de este tipo de alopecia y la falta de conocimiento lleva a que sea una afección subdiagnosticada y muchas veces confundida con otras alopecias. La tricoscopia es una herramienta cada vez más útil para refinar el diagnóstico de las alopecias y particularmente en los casos comunicados fue de gran ayuda.

CASO CLÍNICOS

Caso 1

Paciente de 19 días de nacido, sin antecedentes prenatales de importancia. Se solicitó valoración por parte del servicio de Dermatología porque la madre refirió que desde el nacimiento el paciente tenía una zona alopécica en la piel cabelluda.

Al examen físico se evidenciaba un parche alopécico ovalado de 1.5 x 2 cm localizado en la región frontotemporal derecha, la piel cabelluda se observaba sana, con vellos en el interior (**Figura 1**). A la tricoscopia se evidenciaba, en el centro de la lesión, vellos y anisotricosis. Además, se observaban algunas estructuras vasculares arboriformes. **Figura 2**

Al tomar en cuenta las causas de alopecias localizadas no cicatriciales de la infancia, la localización de la lesión y los hallazgos a la tricoscopia se estableció el diagnóstico de alopecia temporal triangular. Se explicó a la madre la naturaleza crónica y estable de la enfermedad y se decidió no dar ningún tipo de tratamiento.

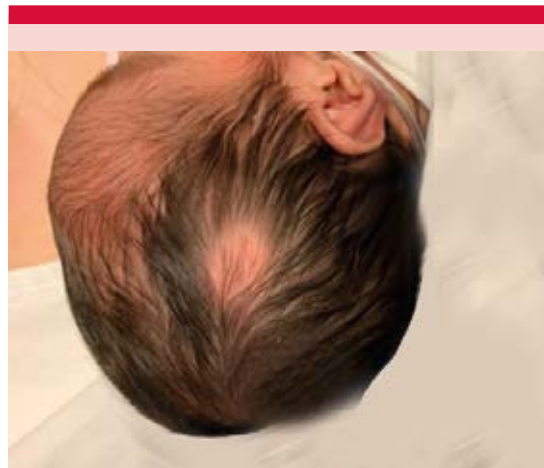

Figura 1. Placa alopécica bien definida de 1.5 x 2 cm, localizada en la región frontotemporal derecha.

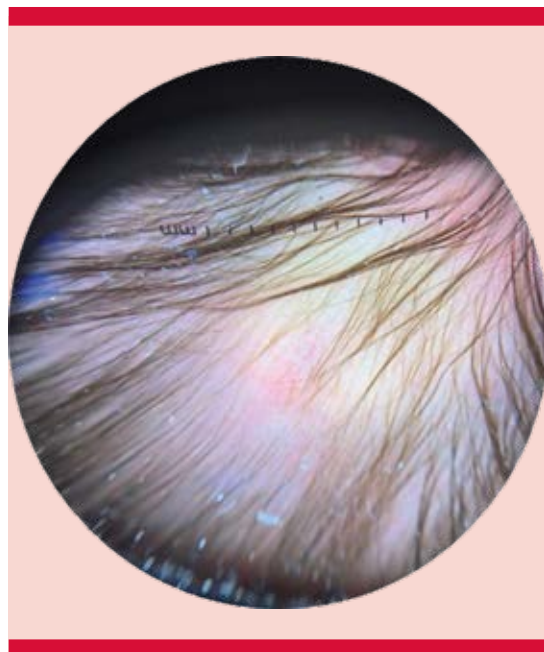


Figura 2. Tricoscopia del caso 1: tricoscopia con vellos, anisotricosis y estructuras vasculares arboriformes.

Caso 2

Paciente masculino de 35 años que consultó al servicio de Dermatología por tener un parche

alopécico ubicado en la región temporal derecha de piel cabelluda. La placa inició desde la infancia y fue previamente diagnosticada y tratada como alopecia areata con esteroides tópicos y múltiples infiltraciones con triamcinolona, sin mejoría. Los hallazgos a la tricoscopia se muestran en la **Figura 3**.

DISCUSIÓN

La alopecia temporal triangular, también llamada nevus de Brauer, fue descrita por primera vez por Sabouraud en 1905 y recibe el nombre por su localización típica en el área frontotemporal y por tener una forma triangular en la mayoría de los casos. Es una condición benigna que causa una alopecia que no progresa en el tiempo. Existen pocos reportes de caso de este tipo de

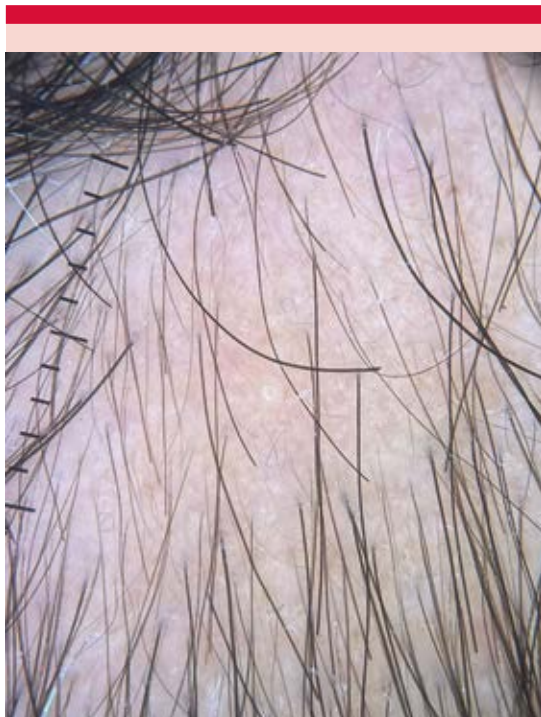

Figura 3. Tricoscopia del caso 2: se observan vellos, pelos blancos y anisotricosis. Ausencia de puntos negros y amarillos.

alopecia y se piensa que muchas veces es subdiagnosticada y se confunde con otras alopecias no cicatriciales, como la alopecia areata.³

La alopecia temporal triangular representa apenas el 0.11% de las consultas dermatológicas y existen menos de 100 casos reportados.⁴ Se cree que hay muchos casos que son subdiagnosticados. Afecta todas las razas, pero tiene predilección por la raza blanca. No tiene predilección por el sexo, pero las mujeres consultan más. No se ha encontrado asociada con un componente genético, sino que se trata de una afección esporádica pues no hay casos reportados asociados con antecedente familiar.³ La edad de aparición es una característica curiosa de la enfermedad porque si bien en la bibliografía se incluye entre las causas de alopecias en la infancia temprana, generalmente se hace evidente a los 9 años; incluso, hay casos reportados en la edad adulta.²

Su patogenia se desconoce, se cree que hay un proceso de miniaturización localizado en los folículos pilosos que lleva a una regresión hacia folículos de tipo vellos. Aún se desconoce el estímulo para que esto ocurra.³

Se manifiesta normalmente como un parche alopécico no cicatricial, asintomático, en el que la piel cabelluda es sana y no muestra signos inflamatorios. Puede tener forma ovalada o manifestarse como un triángulo de ángulos romos.⁵ Casi siempre aparece de un solo lado en la región frontotemporal, al interior de la lesión se logra ver la ausencia de pelos terminales que han sido reemplazados por finos vellos.² En un estudio observacional multicéntrico conducido en España, donde se evaluaron 31 niños con alopecia temporal triangular se encontró asociación con comorbilidades en un 16%; de ellas destacaron la prematuridad, el síndrome de Down y el asma. Sin embargo, ninguna asociación ha mostrado correlación causal con la alopecia.^{6,7}

Lo que se espera encontrar en la tricoscopia de la alopecia temporal triangular son aperturas foliculares normales, vellos, anisotricosis (es decir, diversidad en el diámetro de los pelos) y pelos blancos que no son clínicamente evidentes.⁸ En un ensayo conducido en Turquía se estudiaron 9 pacientes con alopecia temporal triangular y se encontró que el hallazgo de vellos es sensible pero poco específico, que la anisotricosis es característica y que la existencia de pelos blancos que sólo sean evidentes con el tricoscopio es algo que ayuda a diferenciarla de la alopecia areata. También se describió en otro estudio que más de la mitad de los pacientes tenían folículos vacíos con puntos blancos. En un 21% se encontró un patrón vascular arboriforme.⁵ Es importante recalcar que los signos tricoscópicos clásicos de la alopecia areata, como los puntos amarillos y negros y pelos en signo de exclamación, estuvieron presentes en la minoría de los pacientes con alopecia temporal triangular.⁹

Las características clínicas y tricoscópicas son suficientes para establecer el diagnóstico. Generalmente no se requiere toma de biopsia y, en caso de tomarse, ésta debe obtenerse del borde de la lesión para lograr evidenciar la transición de pelos terminales en el borde a vellos en el centro.³ En el estudio histológico se ven folículos

hipoplásicos, sin infiltrado inflamatorio, el número de folículos es normal, pero son de carácter velloso. Los demás anexos, como las glándulas sebáceas, son normales.⁹

Debe establecerse el diagnóstico diferencial con otras alopecias localizadas no cicatriciales, incluyendo las que se manifiestan más tardíamente porque a veces se establece el diagnóstico en el contexto de un paciente adulto.² El principal diagnóstico diferencial para tener en cuenta es la alopecia areata. **Cuadro 1**

Es fundamental explicar a los padres que la alopecia temporal triangular es una enfermedad benigna, que no progresa en el tiempo, pero que es de carácter permanente. El tratamiento va dirigido hacia mejorar la apariencia estética y pocas terapias tópicas han mostrado ser efectivas.¹⁰ Los procedimientos quirúrgicos se recomiendan en lesiones pequeñas; sin embargo, pueden llevar a cicatriz y a daño de los folículos adyacentes. El trasplante capilar y los microinjertos se reservan para los pacientes adultos.^{11,12} En cuanto a los tratamientos médicos, los esteroides tópicos no han demostrado ser efectivos.¹³ Se comprobó la efectividad del minoxidil al 5% en loción aplicado cada 12 horas para el tratamiento de la alopecia temporal triangular en un adolescente

Cuadro 1. Comparación entre alopecia temporal triangular y alopecia areata

Característica	Alopecia temporal triangular	Alopecia areata
Afectación de cejas, pestañas y barba	No afecta	Afecta
Afectación de uñas	No afecta	El 20% de los pacientes muestran pitting, traquioniquia, onicorrexis, onicólisis y onicomadesis
Evolución	Estable	Recaídas frecuentes
Respuesta a esteroides tópicos	Sin respuesta	Responden
Hallazgos a la tricoscopia		
Puntos negros y amarillos a la tricoscopia	Ausentes	Presentes
Pelos rotos y en signo de exclamación	Ausentes	Presentes
Vellos	Presentes	Presentes
Pelos blancos	Evidentes en la tricoscopia únicamente	Evidentes clínicamente

de 16 años en el que luego de un mes de tratamiento hubo recrecimiento de pelo terminal en el parche alopécico.¹⁴

CONCLUSIONES

Comunicamos dos casos de alopecia temporal triangular, uno en un niño y otro en un adulto. Queremos resaltar la importancia del diagnóstico oportuno de este tipo de alopecia para evitar tratamientos innecesarios y para considerar a este padecimiento dentro del enfoque clínico de los adultos con alopecia. En ambos casos, la tricoscopia fue la herramienta clave para establecer el diagnóstico.

REFERENCIAS

1. Ferrando J. Alopecias. Guía de diagnóstico y tratamiento. 2ª ed. Madrid. Editorial Aula Médica; 2007.
2. Legal K, Plantin P. Alopecia en el niño. EMC - Pediatría 2020; 55 (4): 1-14.
3. León-Muñoz E, González-Vilas D, Rodríguez-Pazos L, Monteagudo B. Alopecia triangular temporal. An Pediatr 2015; 83 (4): 287-8. doi: 10.1016/j.anpedi.2015.03.008.
4. Karadağ Köse Ö, Güleç AT. Temporal triangular alopecia: significance of trichoscopy in differential diagnosis. J Eur Acad Dermatol Venereol 2015; 29 (8): 1621-5. doi: 10.1111/jdv.12656.
5. Azaña JM. Alteraciones del pelo y las uñas. En: Torrelo A, ed. Dermatología en pediatría General. Madrid. Aula Médica Ediciones; 2007: 383-406.
6. Fernández-Crehuet P, Vaño-Galván S, Martorell-Calatayud A, Arias-Santiago S, Grimalt R, Camacho-Martínez FM. Clinical and trichoscopic characteristics of temporal triangular alopecia: A multicenter study. J Am Acad Dermatol 2016; 75 (3): 634-7. doi: 10.1016/j.jaad.2016.04.053.
7. Yamazaki M, Irisawa R, Tsuboi R. Temporal triangular alopecia and a review of 52 past cases. J Dermatol 2010; 37 (4): 360-2. DOI: 10.1111/j.1346-8138.2010.00817.x.
8. Strazzulla LC, Wang EHC, Avila L, Lo Sicco K, Brinster N, Christiano AM, et al. Alopecia areata: Disease characteristics, clinical evaluation, and new perspectives on pathogenesis. J Am Acad Dermatol 2018; 78 (1): 1-12. DOI: 10.1016/j.jaad.2017.04.1141.
9. Kelati A, Baybay H, Mernissi FZ. Temporal triangular alopecia in children: The same clinical feature for two distinct entities. Skin Appendage Disord 2017; 3 (2): 64-6. doi: 10.1159/000452976.
10. Moneva VG, Sebastian FV. Alopecia en la infancia. An de Pediatría Contin 2014; 12 (4): 210-5. doi: 10.1157/13077468.
11. Goldust M, Rahmatpour Rokni G, Sadr S, Mirabi A, Rezaee E, Goren A, et al. Anterior, frontal congenital triangular alopecia, redundancy in therapy without improvement. Dermatol Ther 2018; 31 (6): e12698. doi: 10.1111/dth.12698.
12. Chung J, Sim JH, Gye J, Namkoong S, Hong SP, Kim MH, et al. Successful hair transplantation for treatment of acquired temporal triangular alopecia. Dermatol Surg 2012; 38 (8): 1404-6. DOI: 10.1111/j.1524-4725.2012.02442.x.
13. Yin Li V, Yesudian P. Congenital triangular alopecia. Int J Trichol 2015; 7 (2): 48. DOI: 10.4103/0974-7753.160089.
14. Pathania YS. Rapid response of topical minoxidil in congenital triangular alopecia. Dermatol Ther 2020. doi: DOI: 10.1111/dth.13371.