

<https://doi.org/10.24245/dermatolrevmex.v69i1.10317>

Síndrome de superposición lupus eritematoso cutáneo-liquen plano: un desafío clínico

Cutaneous lupus erythematosus/lichen planus overlap syndrome: A clinical challenge.

Joel Alejandro Ramírez Sánchez,¹ Ricardo Torres Delgadillo,¹ María Elena Reyes Moreno,² María de las Mercedes Hernández Torres³

Resumen

ANTECEDENTES: El síndrome de superposición lupus eritematoso cutáneo-liquen plano es un trastorno infrecuente que carece de criterios diagnósticos precisos. La mayor parte de lo publicado corresponde a reportes de caso que refieren que las características clínicas, histológicas y serológicas coexistentes o superpuestas de lupus eritematoso cutáneo y liquen plano son necesarias para establecer el diagnóstico.

CASO CLÍNICO: Paciente masculino de 73 años, que siete meses antes notó la aparición de “manchitas” oscuras en la cara y el tórax; no refirió tratamientos previos. A la exploración se observó una dermatosis en la cara y el área supraesternal izquierda, diseminada y simétrica, con múltiples pápulas poligonales eritemato-violáceas agrupadas en placas irregulares, varias dimensiones, estrias blanquecinas, escamas, bordes definidos y evolución crónica. El estudio histopatológico evidenció características de lupus eritematoso discoide, así como de liquen plano; ANAs con títulos > 1:160, por lo que se estableció el diagnóstico de síndrome de superposición lupus eritematoso cutáneo-liquen plano. Se inició tratamiento con clobetasol en crema y fotoprotección durante un mes. El paciente mostro mejoría del 50%, por lo que se continuó el mismo tratamiento un mes más. El paciente no regresó a seguimiento.

CONCLUSIONES: El síndrome de superposición lupus eritematoso cutáneo-liquen plano es un padecimiento infrecuente del que existe poca información y queda en duda su clasificación, ya sea como un trastorno autónomo o como una variante de lupus eritematoso cutáneo.

PALABRAS CLAVE: Lupus eritematoso cutáneo; liquen plano; clobetasol.

Abstract

BACKGROUND: *Cutaneous lupus erythematosus/lichen planus overlap syndrome is an uncommon disorder lacking precise diagnostic criteria. Most of what has been published corresponds to case reports referring that coexisting and/or overlapping clinical, histologic and serologic features of cutaneous lupus erythematosus/lichen planus are necessary to complete the diagnosis.*

CLINICAL CASE: *A 73-year-old male patient, who 7 months ago noticed the appearance of dark “spots” on the face and thorax, no previous treatments were reported. With a dermatosis on the face and left suprasternal area, disseminated and symmetrical, with multiple erythematous-violaceous polygonal papules grouped in irregular plaques, various dimensions, whitish striae, scales, defined borders, and chronic evolution. Histopathological study was performed showing characteristics of discoid lupus erythematosus, as well as lichen planus. ANAs with titers > 1:160. Therefore, the diagnosis of cutaneous lupus erythematosus/lichen planus overlap syndrome was established. The treatment included clobetasol cream and photoprotection for one month. The patient*

¹ Médico residente de tercer año.

² Médico adscrito al Servicio de Dermatología.

³ Médico adscrito al Servicio de Dermatopatología.

Instituto Dermatológico de Jalisco Dr. José Barba Rubio, Servicios de Salud Jalisco, Secretaría de Salud Jalisco, Zapopan, Jalisco, México.

Recibido: junio 2023

Aceptado: junio 2023

Correspondencia

Joel Alejandro Ramírez Sánchez
joel.a.ramirezsanchez@gmail.com

Este artículo debe citarse como: Ramírez-Sánchez JA, Torres-Delgadillo R, Reyes-Moreno ME, Hernández-Torres MM. Síndrome de superposición lupus eritematoso cutáneo-liquen plano: un desafío clínico. *Dermatol Rev Mex* 2025; 69 (1): 89-93.

showed a 50% improvement; thus the same treatment was continued for another month. The patient did not return for follow-up.

CONCLUSIONS: Cutaneous lupus erythematosus/lichen planus overlap syndrome represents an uncommon entity of which there is little information and its classification as either an autonomous disorder or as a variant of cutaneous lupus erythematosus remains in doubt.

KEYWORDS: Cutaneous lupus erythematosus; Lichen planus; Clobetasol.

ANTECEDENTES

El lupus eritematoso cutáneo y el liquen plano son padecimientos clínicos de afectación en la piel; cada uno muestra características clínicas, evolución y pronóstico diferentes. Sin embargo, el síndrome de superposición lupus eritematoso cutáneo-liquen plano es un trastorno infrecuente reportado desde hace varias décadas que carece de criterios diagnósticos precisos.¹ La mayor parte de lo publicado corresponde a reportes de caso en los que las características clínicas, histológicas y serológicas coexistentes o superpuestas de lupus eritematoso cutáneo y liquen plano son necesarias para establecer el diagnóstico.^{1,2} Se comunica un caso clínico representativo de esta afección rara y polémica respecto a su clasificación, así como una revisión y actualización del tema.

CASO CLÍNICO

Paciente masculino de 73 años, plomero, originario de Zacatecas y residente de Guadalajara. Refirió padecer diabetes mellitus tipo 2 de 10 años de evolución en tratamiento con metformina a dosis de 750 mg cada 12 horas e hipertensión arterial sistémica de reciente diagnóstico sin especificar tratamiento; negó tabaquismo y otras toxicomanías. Acudió a consulta por padecer,

desde hacía 7 meses, “manchitas” oscuras en la cara y el tórax, en ocasiones pruriginosas; no refirió tratamientos previos.

A la valoración se encontró una dermatosis en la región temporal izquierda y la mejilla derecha de la cara y el área supraesternal izquierda del tórax, diseminada y simétrica, con múltiples pápulas poligonales eritemato-violáceas agrupadas en placas irregulares, con dimensiones de 0.5 x 0.3 x 0.1 cm hasta 2 x 2 x 0.1 cm, con estrías blanquecinas en la superficie, escamas finas en algunas placas, bordes definidos y evolución aparentemente crónica. **Figuras 1 y 2**

Se estableció el diagnóstico clínico de liquen plano y el estudio histopatológico reportó características de lupus eritematoso discoide, así como de liquen plano (**Figuras 3, 4 y 5**). Se solicitaron anticuerpos antinucleares (ANAs) con resultados de títulos > 1:160.

Por lo anterior, se estableció el diagnóstico de síndrome de superposición lupus eritematoso cutáneo-liquen plano y se inició tratamiento con clobetasol crema al 0.05% cada 12 horas durante un mes, protector solar con factor de protección solar mayor de 50 con horario, además de medidas físicas de fotoprotección. Un mes después el paciente refirió mejoría parcial

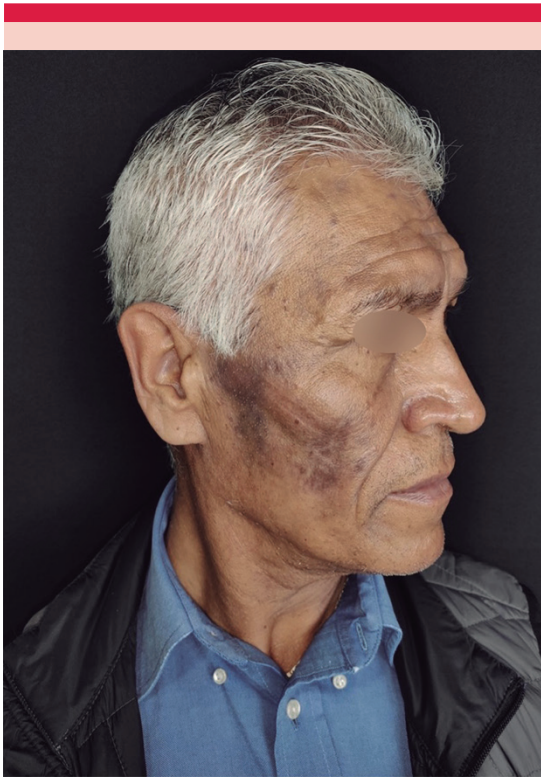

Figura 1. Lesión en la cara.

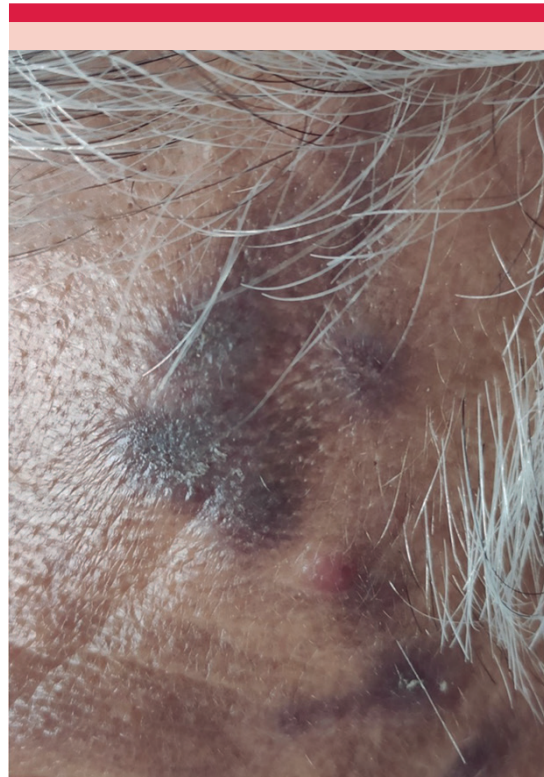

Figura 2. Acercamiento a una de las placas en la cara.

del 50%, por lo que se continuó el mismo tratamiento durante un mes más, pero el paciente no regresó a seguimiento.

DISCUSIÓN

El lupus eritematoso cutáneo y el liquen plano infrecuentemente pueden ocurrir como un síndrome superpuesto.^{1,3} Fue descrito por Piamphongsant y colaboradores en 1978 con el reporte de dos pacientes: una mujer de 57 años y un hombre de 50 años, con lupus eritematoso sistémico con placas hipertróficas ulceradas en los labios, el tronco, las manos y los pies. A la histopatología reportaron características de lupus eritematoso cutáneo y liquen plano.⁴ En la actualidad no existen

criterios establecidos del diagnóstico de este síndrome, se acepta que la combinación de características clínicas, histopatológicas o inmunopatológicas de ambas enfermedades en el mismo sujeto son suficientes para establecer el diagnóstico.^{1,2,3,5}

Este síndrome es tan infrecuente que sus datos se limitan a reportes de casos clínicos publicados, principalmente en mujeres entre 25 y 45 años, afectando con frecuencia la porción distal de los brazos, las piernas, la cara y el tronco, de predominio en el área palmoplantar, con pápulas y placas eritemato-violáceas bien delimitadas, posible atrofia central, en ocasiones con escama. Puede haber prurito y la fotosensibilidad suele estar ausente.^{1,2,3}

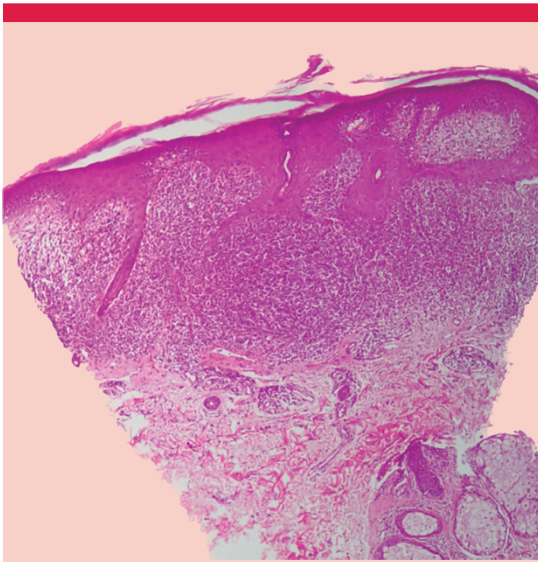


Figura 3. Hallazgos histopatológicos sugerentes de liquen plano.

En el estudio histopatológico se encuentran características de liquen plano (hiperqueratosis con ortoqueratosis, hipergranulosis en forma de cuña, acantosis irregular en dientes de sierra, vacuolización de la capa de células basales, incontinencia pigmentaria y cuerpos coloides), con o sin características de lupus eritematoso cutáneo (hiperqueratosis con taponamiento folicular, vacuolización de la capa de células basales, infiltrado dérmico irregular con linfocitos y células plasmáticas perivascular y perianexial, edema, mucina intersticial y engrosamiento de la membrana basal).^{1,2} En los estudios serológicos se menciona cualquiera de las siguientes pruebas positivas: ANA con títulos $\geq 1:80$ en células HEp-2, anticuerpos ENA (Ro, La, Sm, RNP), anticuerpos anti-dsDNA o anticuerpos antifosfolípidicos.¹ La inmunofluorescencia directa es de utilidad, pero no necesaria para el diagnóstico; muestra depósitos granulares de inmunoglobulina (IgG, IgA o IgM) y complemento a lo largo de la unión dermoepidérmica y alrededor de folículos pilosos.^{1,2,5}

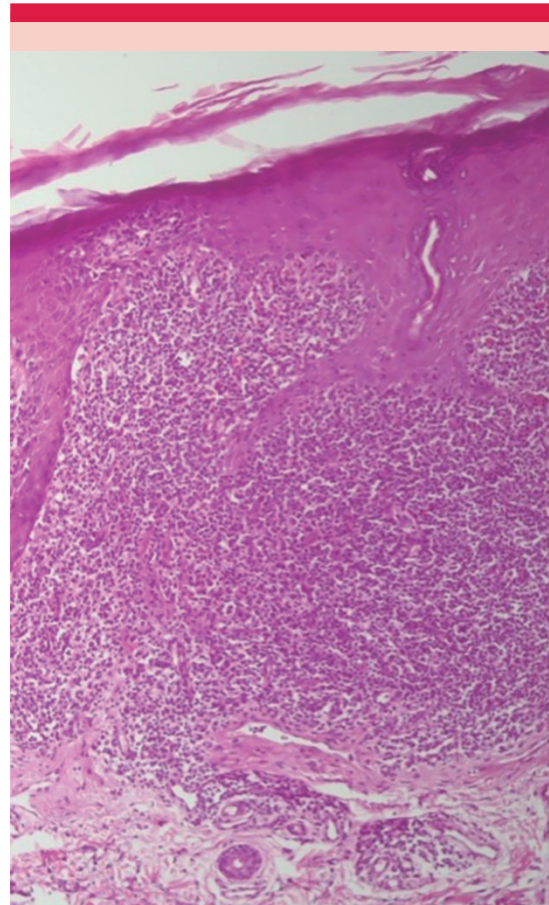


Figura 4. Hiperqueratosis con paraqueratosis, hipergranulosis e infiltrado linfocitario en banda.

En 2021 Jicha y su grupo propusieron utilizar la siguiente clasificación y criterios:

- Síndrome de superposición lupus eritematoso cutáneo-liquen plano clásico para los cuadros que integren las características clínicas e histológicas de lupus eritematoso cutáneo y liquen plano, y resultados serológicos positivos.
- Síndrome de superposición lupus eritematoso cutáneo-liquen plano posible para los cuadros con características clínicas e histológicas de lupus eritematoso cutáneo

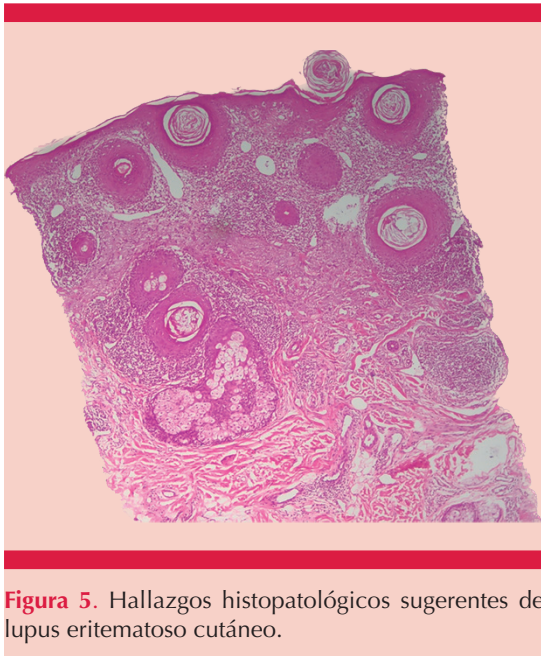


Figura 5. Hallazgos histopatológicos sugerentes de lupus eritematoso cutáneo.

y liquen plano, pero con resultados serológicos negativos.

Para la realización de esta clasificación los autores llevaron a cabo una revisión de la bibliografía existente mediante una búsqueda en PubMed. Encontraron 34 publicaciones de las que sólo 16 fueron de utilidad, englobando un total de 38 casos: 12 identificados como “clásicos”, 21 como “posibles” y 5 como incompletos acorde con los criterios propuestos, con la finalidad de facilitar la identificación de este raro padecimiento y beneficiar futuras investigaciones. En sus limitantes comentan que varias de las características clínicas e histológicas del lupus eritematoso cutáneo y liquen plano se superponen intrínsecamente, lo que puede ocasionar que casos puramente de lupus eritematoso cutáneo se identifiquen como síndrome de superposición; igualmente destacan que la mayoría de los casos de lupus eritematoso cutáneo crónico son seronegativos, por lo que siempre serían catalogados como “posibles”, por lo que invitan a practicar más estudios de esta afección.¹

Respecto del tratamiento, se comenta la administración de esteroides tópicos de alta potencia, inhibidores de la calcineurina tópicos, retinoides sistémicos y ciclosporina, con respuestas variables.^{3,5} Se recomienda el seguimiento de los pacientes por la evolución crónica del cuadro y el riesgo de conversión a lupus eritematoso sistémico del 5 al 10%.^{1,3} Aún está en discusión si este padecimiento es un trastorno autónomo o una variante del lupus eritematoso cutáneo con características que se asemejan al liquen plano.⁵

CONCLUSIONES

El síndrome de superposición lupus eritematoso cutáneo-liquen plano es un padecimiento infrecuente del que existe poca información y queda en duda su clasificación ya sea como un trastorno autónomo o como una variante de lupus eritematoso cutáneo. Para establecer su diagnóstico deben integrarse las características clínicas, histopatológicas o inmunopatológicas del lupus eritematoso cutáneo y del liquen plano simultáneamente en un paciente. Hace poco se propuso una nueva clasificación, pero no está validada, por lo que se abren líneas de investigación al respecto.

REFERENCIAS

1. Jicha KI, Wang DM, Miedema JR, Diaz LA. Cutaneous lupus erythematosus/lichen planus overlap syndrome. *JAAD Case Rep* 2021; 17: 130-151. doi: 10.1016/j.jdcr.2021.09.031
2. Abreu-Velez AM, Brown VM, Howard MS. Antibodies to piloerector muscle in a patient with lupus-lichen planus overlap syndrome. *N Am J Med Sci* 2010; 2 (6): 276-280.
3. Tukenmez Demirci G, Altunay IK, Sarikaya S, Sakiz D. Lupus erythematosus and lichen planus overlap syndrome: a case report with a rapid response to topical corticosteroid therapy. *Dermatol Reports* 2011; 3 (3): e48. doi: 10.4081/dr.2011.e48
4. Piamphongsant T, Sawannapreecha S, Gritiyaranson P, Sawchome Y, Kullavanijaya P. Mixed lichen planus-lupus erythematosus disease. *J Cutan Pathol* 1978; 5 (4): 209-215. doi: 10.1111/j.1600-0560.1978.tb00958.x
5. Lospinoso D, Fernelius C, Edhegard K, Finger D, Arora N. Lupus erythematosus/lichen planus overlap syndrome: successful treatment with acitretin. *Lupus* 2013; 22 (8): 851-854. doi: 10.1177/0961203313492243