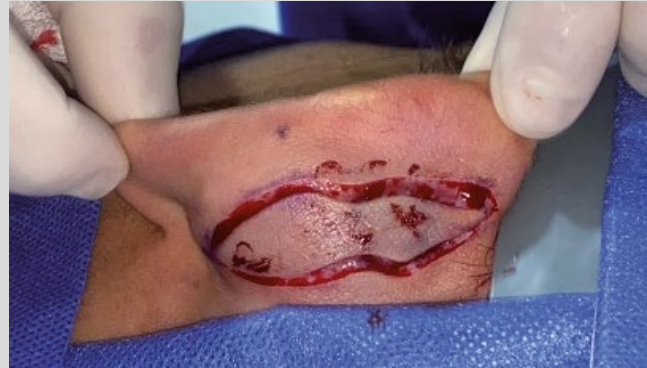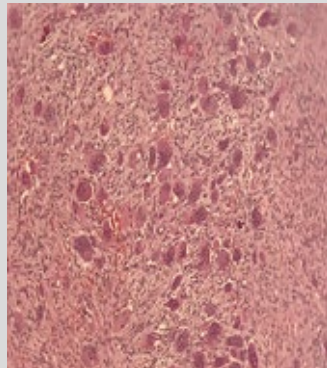
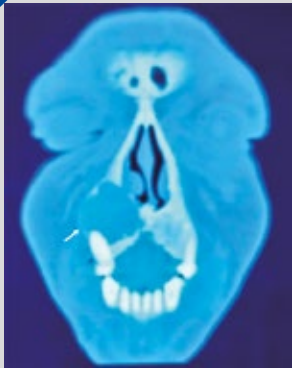
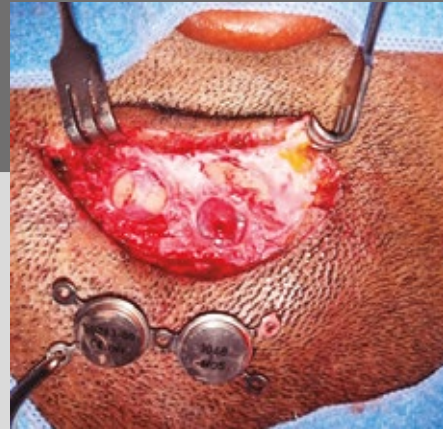


ISSN 1665-5672 Volumen 69, Núm. 2 abril-junio 2024

# Anales de Otorrinolaringología Mexicana



Sociedad Mexicana de Otorrinolaringología y Cirugía de Cabeza y Cuello, AC.

<https://www.smorlccc.org>

<https://nietoeditores.com.mx>

<https://otorrino.org.mx>



# Revista Anales de Otorrinolaringología Mexicana

Órgano de difusión de:  
Sociedad Mexicana de Otorrinolaringología y Cirugía de Cabeza y Cuello  
Asociación Mexicana de Comunicación, Audiología, Otoneurología y Foniatría  
Asociación Panamericana de Otorrinolaringología y Cirugía de Cabeza y Cuello

## Director-Editor

Luz Arcelia Campos Navarro  
anorlmex20@gmail.com

## Editores en Jefe

Edgard Novelo Guerra  
Mauricio Morales Cadena

## Editores asociados

**Otorrinolaringología general:** Dr. Alejandro Vargas Aguayo  
**Cirugía plástica facial:** Dr. Jaime Fandiño Izundegui  
**Cirugía de cabeza y cuello:** Dr. Héctor Prado Calleros  
**Base de cráneo:** Dr. Benjamín García Enríquez  
**Trauma facial:** Dr. Marcos Antonio Rodríguez Perales  
**Laringología:** Dr. Mario Antonio Barrón Soto  
**Otología:** Dr. Gonzalo Corvera Behar  
**Neurotología:** Dr. Carlo Pane Pianese  
**ORL pediátrica:** Dr. Enrique Azuara Pliego  
**Nariz y senos paranasales:** Dr. Luis Fernando Macías Valle  
**Imagenología:** Dr. Fernando Martín Biasotti  
**Especialidades afines:** Dr. Miguel Ángel Collado Corona  
**Casos clínicos:** Dr. Germán Fajardo Dolci

## Consejo Editorial

Astorga del Toro Rigoberto, Guad., Jal.  
Azuara Pliego Enrique, Ciudad de México  
Barrón Soto Mario Antonio, Ciudad de México  
Chavolla Magaña Rogelio, Ciudad de México  
Collado Corona Miguel Ángel, Ciudad de México  
Corvera Behar Gonzalo, Ciudad de México  
De la Garza Hesles Héctor, Ciudad de México  
Fajardo Dolci Germán, Ciudad de México  
Fandiño Izundegui Jaime, Ciudad de México  
García Enríquez Benjamín, Toluca, Estado de México

García Lara León Felipe, Ciudad de México  
García Palmer Rafael, Ciudad de México  
Gerson Cwilich Raquel, Ciudad de México  
González Romero Armando, Guad., Jal.  
Guinto Balanzar Martha Patricia, Ciudad de México  
Gutiérrez Marcos José Ángel, Ciudad de México  
Hernández Palestina Mario, Ciudad de México  
Labra Herrera Alberto, Ciudad de México  
Lugo Saldaña Rodolfo, Mty., NL  
Martín Biasotti Fernando, Ciudad de México  
Morales Cadena Mauricio, Ciudad de México

Pane Pianese Carlo, Ciudad de México  
Prado Calleros Héctor, Ciudad de México  
Ramírez Oropeza Fernando, Puebla, Pue.  
Rivera Pesquera Francisco, Querétaro, Qro.  
Rodríguez Perales Marcos Antonio, Ciudad de México  
Schimelmitz Idi José, Ciudad de México  
Soda Merhy Antonio, Ciudad de México  
Toledo de Coutinho Heloisa, Ciudad de México  
Vargas Aguayo Alejandro, Ciudad de México  
Vargas Jiménez José Luis, Ciudad de México  
Zubiaur Gomar Fermín M, Ciudad de México

## Consejo Editorial Extranjero

Angeli Simon I, Miami, FL.  
Bhatt Nikhil J, Chicago, Illinois  
Casiano Roy R, Miami, FL.  
Cobo Sefair Roxana, Bogotá, Colombia  
Draf Wolfgang Fulda, Alemania

Gullane Patrick J, Toronto, Canadá  
Koltai Meter J, Stanford, CA.  
Lee KJ, Boston, MA.  
Lusk Rodney P, Omaha, Nebraska  
Myers Eugene, Pittsburgh, MA.  
Paparella Michael, Minneapolis, MN.

Papel Ira, Washington, DC.  
Rosenfeld Richard M, Nueva York, NY.  
Ruíz Héctor E, Rosario, Argentina  
Villagra Siles Erick, Bolivia  
Wei William I, Hong Kong

## Consejeros al Comité Editorial

Dr. Rafael García Palmer  
Dr. Daniel Bross Soriano

Dr. Marcos A Rodríguez Perales  
Dr. Pelayo Vilar Puig

Publicada por la Sociedad Mexicana de Otorrinolaringología y Cirugía de Cabeza y Cuello

**Presidente:** Francisco Javier Saynes Marín  
**Secretario:** Alfonso Ramírez Aranda

**Vicepresidente:** Héctor Alejandro Velázquez Chong  
**Tesorera:** Nancy Elizabeth Aguilar Muñoz

**Dirección comercial y oficina de redacción:** Sociedad Mexicana de Otorrinolaringología y Cirugía de Cabeza y Cuello. Montecito 38, W.T.C. Piso 18 oficinas 24-26, colonia Nápoles, CP 03810, México, DF. Tel.: 3095-4640 al 43, fax 3095-4639. Correo electrónico: aom@smorlcc.org.mx, www.smorlcc.org.mx Registro de la Dirección General de Derecho de Autor No. 743-92. Certificado de licitud de contenido No. 4877 Certificado de licitud de título No. 6442 Registro I.S.S.N. No. 1665-5672. Esta revista se encuentra indizada a: LILACS Y ARTEMISA, MEDIC LATINA. Publicación realizada, comercializada y distribuida por **Edición y Farmacia SA de CV** (Nieto Editores®). Av. Chamizal 97, Colonia La Trinidad, Texcoco 56130, Estado de México.

La revista también se publica en: <https://nietoeditores.com.mx> y <https://otorrino.org.mx>



---

## CONTENIDO/CONTENTS

---

### ARTÍCULOS ORIGINALES/ORIGINAL ARTICLES

- 65 **Otoplastia de preservación: *let down* de concha**  
Conchal let down: Preservation otoplasty  
*Ricardo Torres Vasconcelos, Viridiana Gastélum Fernández, Román Rodolfo Garza Castañeda, Francisco Leonel Mendoza Hernández, Clarissa Arizmendi Ramos*
- 74 **Comparación del diagnóstico citológico de biopsias por aspiración con aguja fina y hallazgos de ultrasonografía de nódulos tiroideos con el diagnóstico histopatológico definitivo posttiroidectomía**  
Comparison of cytological diagnosis of fine needle aspiration biopsies and ultrasonography findings of thyroid nodules with the definitive post-thyroidectomy histopathological diagnosis  
*Ana Sofía Fernández González, Gabriel Mauricio Morales Cadena*
- 83 **Escala ETDQ-7 como herramienta diagnóstica oportuna de disfunción de trompa de Eustaquio en pacientes con otitis media crónica perforada**  
ETDQ-7 scale as a timely diagnostic tool for Eustachian tube dysfunction in patients with chronic perforated otitis media  
*Melissa Guadalupe Ambrosio Mendoza, Montserrat Primavera Avilés Guzmán, Leonel Santiago Cisneros Vivas, Josué Javier Escobedo Lara*
- 91 **Fototerapia intranasal en el tratamiento de la rinitis alérgica**  
Intranasal phototherapy in the treatment of allergic rhinitis  
*Rena Isabel Bohorquez Meza, Luis Alfonso Romero Reinoso, Nathalie Hamad Aboultaif Sintabay, Daniel Josué Aparicio Camargo, Juliana Katherine Carmona Martínez*
- 101 **Correlación entre hallazgos histológicos y ecográficos de nódulos tiroideos**  
Correlation between histological and ultrasound findings of thyroid nodules  
*Diana Laura Castro Garrido, Gabriel Mauricio Morales Cadena*

### CASOS CLÍNICOS/CLINICAL CASES

- 108 **Colocación de implante de conducción ósea por medio de árbol de Hudson**  
Placement of bone conduction implant by Hudson tree  
*Jorge C Mauricio Juárez Ferrer, Alejandro Saúl Moreno Reynoso, Adriana Herrera Vázquez, Sandra De la Cruz Magaña, Cinar Balduin Ayar Hernández*
- 114 **Características clínicas del tumor pardo maxilar en hiperparatiroidismo secundario grave**  
Clinical features of maxillary brown tumor in severe secondary hyperparathyroidism  
*Paola Elizabeth López Gálvez, Erika María Celis Aguilar, Beatriz Guadalupe Moraila García, Alejandro Torrontegui Zazueta, Rosalva González López, Macrina Gutiérrez Castro*

### HISTORIA/HISTORY

- 124 **La investigación básica en el Instituto Nacional de la Comunicación Humana es puntal en Latinoamérica**  
Basic research at the National Institute of Human Communication is a cornerstone in Latin America  
*Emilio Arch Tirado, Ana Luisa Lino González, Miguel Ángel Collado Corona*
- 130 **Revisión histórica de la Otorrinolaringología experimental. Del siglo IV al XX**  
Historical review of experimental Otorhinolaryngology. 4th to 20th centuries  
*Emilio Arch Tirado*

---

Las instrucciones a los autores sobre la **FORMA DE PRESENTAR SUS MANUSCRITOS** las pueden consultar en el sitio web de la Sociedad Mexicana de Otorrinolaringología y Cirugía de Cabeza y Cuello, A.C.

<http://www.smorlccc.org.mx/adentro.asp?pagina=/interes/revista/instrucciones.asp>



# Otoplastia de preservación: *let down* de concha

## Conchal let down: Preservation otoplasty.

Ricardo Torres Vasconcelos,<sup>1</sup> Viridiana Gastélum Fernández,<sup>2</sup> Román Rodolfo Garza Castañeda,<sup>3</sup> Francisco Leonel Mendoza Hernández,<sup>4</sup> Clarissa Arizmendi Ramos<sup>4</sup>

<sup>1</sup> Otorrinolaringólogo y cirujano facial. Director General de la Clínica Topmedical Santa Mónica, Tlalnepantla, Estado de México. Profesor de la especialidad de Rinología y Cirugía Plástica Facial, Universidad Autónoma de Querétaro. Profesor del Diplomado en Rinología y Cirugía Facial, Universidad Nacional Autónoma de México.

<sup>2</sup> Otorrinolaringóloga y cirujana de cabeza y cuello, Universidad de Monterrey, Nuevo León, México.

<sup>3</sup> Otorrinolaringólogo y cirujano de cabeza y cuello, Universidad La Salle, Ciudad de México.

<sup>4</sup> Otorrinolaringólogo y cirujano de cabeza y cuello, Universidad Nacional Autónoma de México.

### Correspondencia

Ricardo Torres Vasconcelos  
drtovari@yahoo.com

**Recibido:** 13 de febrero 2024

**Aceptado:** 21 de mayo 2024

**Este artículo debe citarse como:** Torres-Vasconcelos R, Gastélum-Fernández V, Garza-Castañeda RR, Mendoza-Hernández FL, Arizmendi-Ramos C. Otoplastia de preservación: *let down* de concha. An Orl Mex 2024; 69 (2): 65-73.

## PARA DESCARGA

<https://doi.org/10.24245/aorl.v69i2.9571>

<https://otorrino.org.mx>  
<https://nietoeditores.com.mx>

### Resumen

**OBJETIVO:** Describir la técnica de preservación de la concha como alternativa en el tratamiento del tercio medio prominente durante la otoplastia, otorgando evidencia de resultados satisfactorios en la otoplastia del tercio medio asociados con una técnica conservadora y gradual.

**MATERIALES Y MÉTODOS:** Estudio descriptivo observacional, retrospectivo, efectuado del 1 de enero de 2018 al 31 de octubre de 2022, en el que se incluyeron pacientes con seguimiento fotográfico y medición de la distancia cefaloauricular del tercio medio.

**RESULTADOS:** Se incluyeron 37 pacientes. Se observó adecuada disminución de la distancia cefaloauricular del tercio medio; en ninguno de los pacientes hubo necesidad de revisión quirúrgica.

**CONCLUSIONES:** La técnica de dejar caer la concha, además de preservar la integridad del cartílago, es efectiva para el manejo del tercio medio prominente.

**PALABRAS CLAVE:** Revisión quirúrgica; concha; preservación.

### Abstract

**OBJECTIVE:** To describe a conchal preservation technique as an alternative in the treatment of the prominent middle third, providing evidence of satisfactory results in otoplasty of the middle third associated with a conservative and gradual technique.

**MATERIALS AND METHODS:** A retrospective, observational, descriptive study carried out from January 1st, 2018 to October 31, 2022; all the patients had photographic follow-up and measurement of the cephaloauricular distance of the middle third.

**RESULTS:** Thirty-seven patients were included. An adequate decrease in the cephaloauricular distance of the middle third was observed; in none of the patients was there a need for surgical revision.

**CONCLUSIONS:** The conchal “let down” is a technique that, in addition to preserving the integrity of the cartilage, is effective for the management of the prominent middle third.

**KEYWORDS:** Surgical revision; Conchal; Preservation.

## ANTECEDENTES

La oreja prominente es un padecimiento frecuente, con prevalencia de hasta un 5% en la raza blanca<sup>1</sup> que suele conllevar un efecto emocional en el paciente, principalmente en los niños que son víctimas de estrés psicológico, trauma emocional y acoso,<sup>1</sup> por lo que la otoplastia no solo mejora estéticamente las orejas, también contribuye a la tranquilidad emocional de la persona.

Existe una gran cantidad de técnicas descritas para la corrección de la oreja prominente,<sup>2</sup> desde las descripciones de Dieffenbach en 1845<sup>3</sup> hasta la técnica de los pilares descrita por Neves y su grupo,<sup>4</sup> aunque todas tienen en común utilizar técnicas de corte o resección del cartilago. El cirujano facial actual está envuelto en un sinfín de posibilidades quirúrgicas que lo hacen preguntarse ¿cuál es la técnica ideal para mi paciente?

El análisis de la alteración auricular debe conllevar a un diagnóstico topográfico por tercios: superior, medio e inferior, con lo que se establece cuáles son los defectos por manejar. Las principales causas de oreja prominente son:

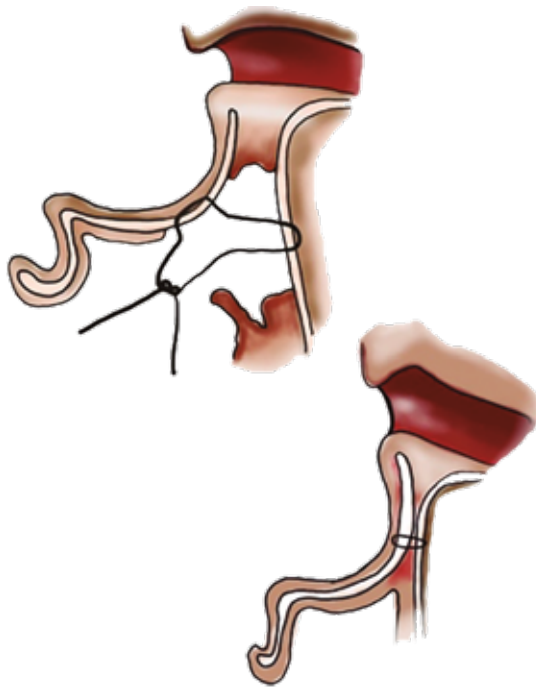
- Tercio superior: falta de plegamiento de la antihélice.
- Tercio medio: hipertrofia de la concha auricular y ángulo concho-escafoideo mayor a 30°.
- Tercio inferior: desplazamiento antero-lateral de la cauda helicis.
- Combinaciones entre ellas.<sup>5</sup>

En años recientes hemos visto una tendencia hacia las técnicas preservadoras en la cirugía facial y, con el fin de buscar un procedimiento que corrija estas deformidades auriculares y siguiendo la tendencia de preservación, evaluamos la técnica llamada *setback* de concha auricular y el uso de suturas, descrita inicialmente por Elliot en 1990<sup>6</sup> y más tarde por Adamson en un estudio retrospectivo de 119 orejas,<sup>7</sup> en la que la concha anida en un bolsillo originado por el retiro del músculo retroauricular y tejido fibroadiposo, fijándolo con suturas para mantener la retroposición (de ahí el término *setback*) para la formación de una oreja estéticamente agradable.

Retirar el músculo auricular posterior y su tejido fibroadiposo permite medializar la concha o dejarla caer en ese nido, a lo que podemos llamarle *let down* de concha. **Figura 1**

## MATERIALES Y MÉTODOS

Estudio descriptivo, observacional, retrospectivo, efectuado del 1 de enero de 2018 al 31 de octubre de 2022, en el que se practicaron 37 otoplastias con un total de 74 orejas. Se dio se-



**Figura 1**

*Let down* de concha, se retira una porción de músculo auricular posterior, tejido fibroadiposo y la fascia extrínseca auricular supramastoidea.

guimiento a los pacientes durante 3 a 6 meses (promedio de 4.2 meses). Todas las cirugías fueron casos primarios y se distribuyeron equitativamente entre sexos.

Se obtuvieron fotografías clínicas de los pacientes a quienes se les practicó *let down* de concha en vista frontal, lateral y oblicua en condiciones estandarizadas con cámara réflex digital de 24 mpx usando lente de 105 mm, prequirúrgicas y durante la valoración posquirúrgica.

Los criterios de inclusión fueron: pacientes con hipertrofia de concha auricular, ángulo cefaloconchal mayor a 90° y distancia de la hélice-mastoides mayor a 18 mm en el tercio medio (**Cuadro 1**).<sup>8</sup> Se excluyeron los pacientes con deformidades auriculares en taza, deformidad en Stahl y con deformidad auricular postraumática.

### Técnica quirúrgica

Todas las cirugías se practicaron con anestesia local y sedación oral. Se aplicó la siguiente técnica (**Figura 2**): se administró una tableta de difenidramina 25 mg 20 minutos previos al procedimiento. Se hizo marcaje retroauricular en mancuerna o huella de zapato apoyado por transiluminación, se establecieron los siguientes límites: 1) surco retroauricular (límite

**Cuadro 1. Distancias cefaloauriculares normales**

Posición auricular	Medidas (mm)
Borde superior de la hélice	10-12
Línea de Frankfort	16-18
Cola de hélice	20-22



**Figura 2**

Secuencia quirúrgica. **A.** Músculo retroauricular en color naranja. **B.** Retiro del músculo retroauricular. **C.** Descenso de concha mastoidea.

posterior), 2) 1 cm debajo de la raíz de la hélice (límite superior), 3) 2 cm sobre el lóbulo (límite inferior), 4) a nivel de la transiluminación (límite anterior). **Figura 3A**

Tras marcar los límites del lecho quirúrgico, se infiltró con lidocaína al 2% con epinefrina 1:100,000. Se hizo incisión con bisturí núm. 15 sobre la piel. Es importante realizar una cintura (huella de zapato) en el corte de piel a fin de evitar una retracción y deformidad en teléfono posquirúrgica. **Figura 3B**

Se efectuó el retiro de piel retroauricular con tijeras Stevens y hemostasia con cauterio bipolar. Tras la hemostasia se procedió a la disección con tijeras sobre la concha hacia inferior en dirección al sulcus, posteriormente continuamos con la disección sobre la mastoides retirando un colgajo amplio de músculo auricular posterior, tejido fibroadiposo y fascia extrínseca auricular supramastoidea, con disección hasta el periostio. Se efectuó hemostasia con cauterio bipolar o monopolar. **Figura 3C**

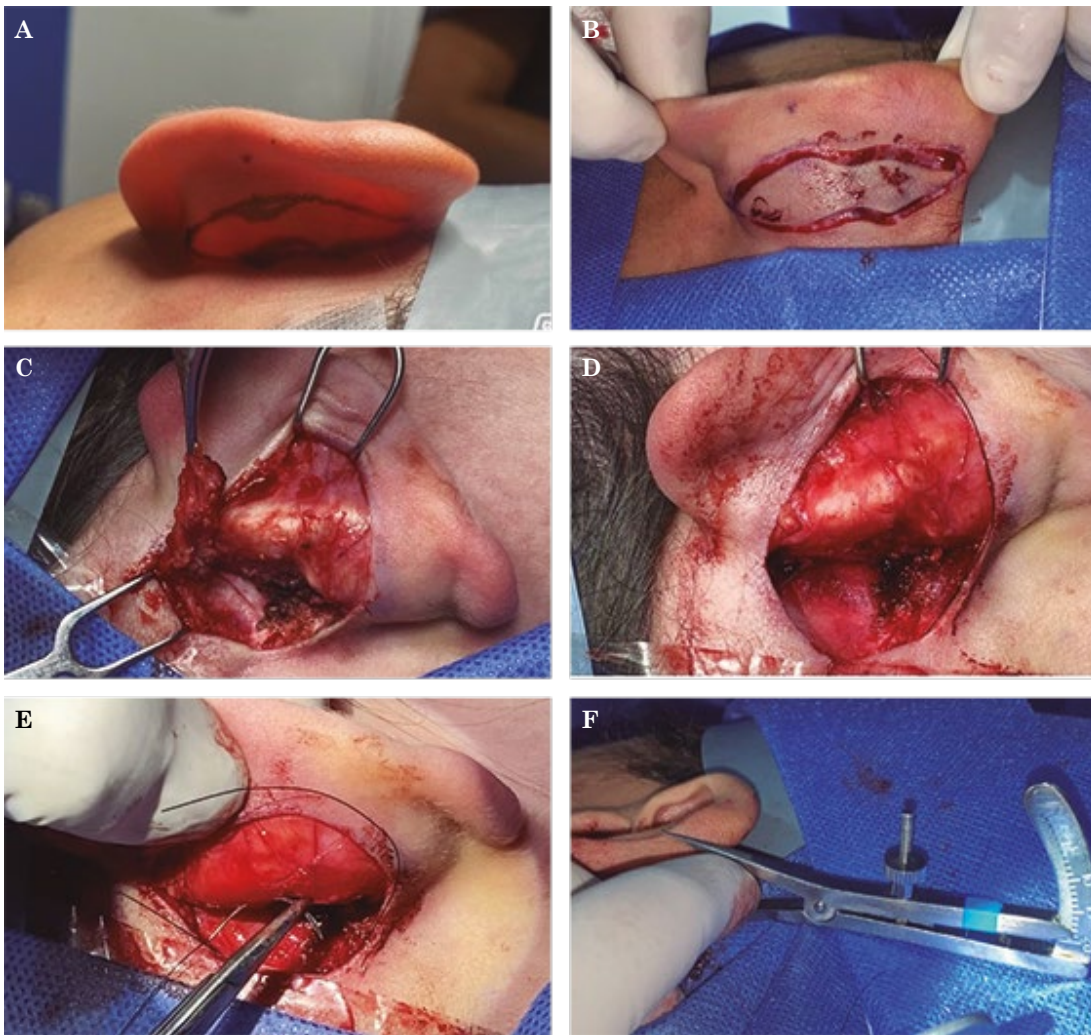
Lo anterior crea un “nicho” en el que descenderá la concha auricular (**Figura 3D**). En algunos casos el ponticulum de la concha cavum o la cymba concha puede tener abombamientos irregulares o la mastoides no ser lo suficientemente cóncava para permitir el descenso requerido; en estos casos pueden recortarse lascas ovaladas superficiales del cartílago para facilitar el asentamiento conchal.

Se mide para asegurar que el descenso otorgue la distancia posquirúrgica cefaloauricular deseada (16-18 mm). Debe tenerse cuidado en no estrechar el conducto auditivo externo, suturando en dirección posterosuperior para evitarlo. Recomendamos utilizar nylon 4-0 para fijar la concha cavum desde su área más prominente al periostio mastoideo, utilizando uno a dos colchoneros horizontales, cuidando nuevamente no cerrar el conducto auditivo externo. **Figura 3E y F**

Por último, el cierre de la piel se hace con sutura nylon 5-0 colchonero horizontal para evitar la dehiscencia de la herida y facilitar el retiro parcial de la sutura en caso de hematomas.

### Consideraciones éticas

No existe aprobación del comité de ética e investigación. Los pacientes firmaron consentimiento informado.



**Figura 3**

**A.** Marcaje con transiluminación. **B.** Incisión en huella de zapato. **C.** Retiro de colgajo. **D.** Nicho donde descenderá la concha auricular. **E.** Cierre con colchoneros horizontales. **F.** Distancia cefaloauricular de tercio medio en 18 mm.

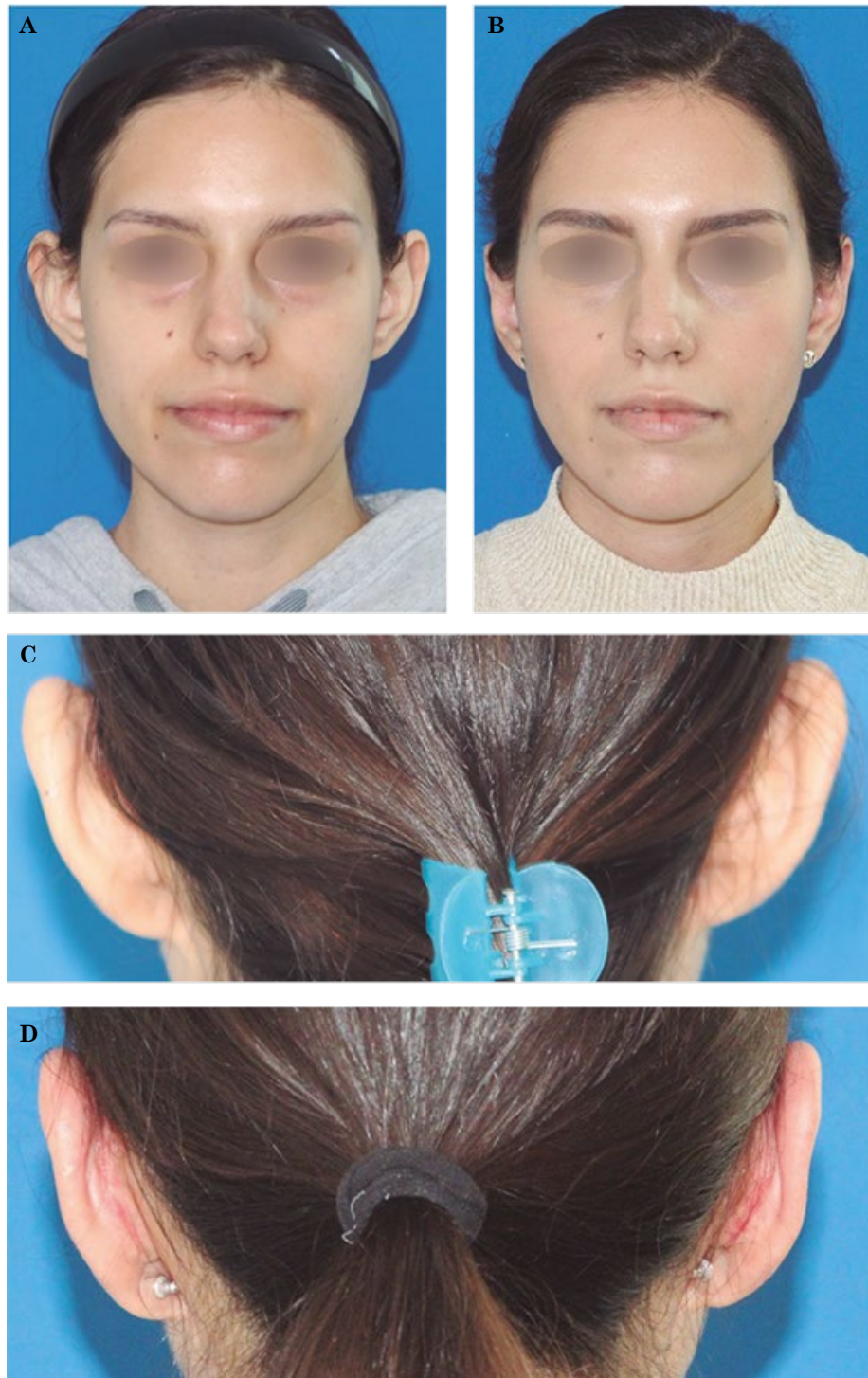## RESULTADOS

Se practicaron 37 otoplastias, con un total de 74 orejas en las que se hizo *let down* de concha. Fueron 20 hombres y 17 mujeres, con límites de edad de 16 y 41 años. En 8 pacientes fue necesario rebajar el nivel del ponticulum de la concha cavum para permitir un mejor asentamiento y descenso auricular. Los pacientes tuvieron un seguimiento máximo de 6 meses (promedio de 4.2 meses). El intervalo de edad fue de 12 a 41 años con promedio de 26.6 años.

Los resultados muestran una corrección promedio de 10 mm en el tercio medio auricular, logrando las medidas estéticamente deseables. En caso de necesitarse corrección del tercio superior se utilizaron suturas de Mustardé<sup>9</sup> combinadas con desgaste anterior de la antihélice con limas de Dingman. En alteraciones del tercio inferior se utilizó técnica de cola de pez, lo que sobrepasa los objetivos de esta revisión.

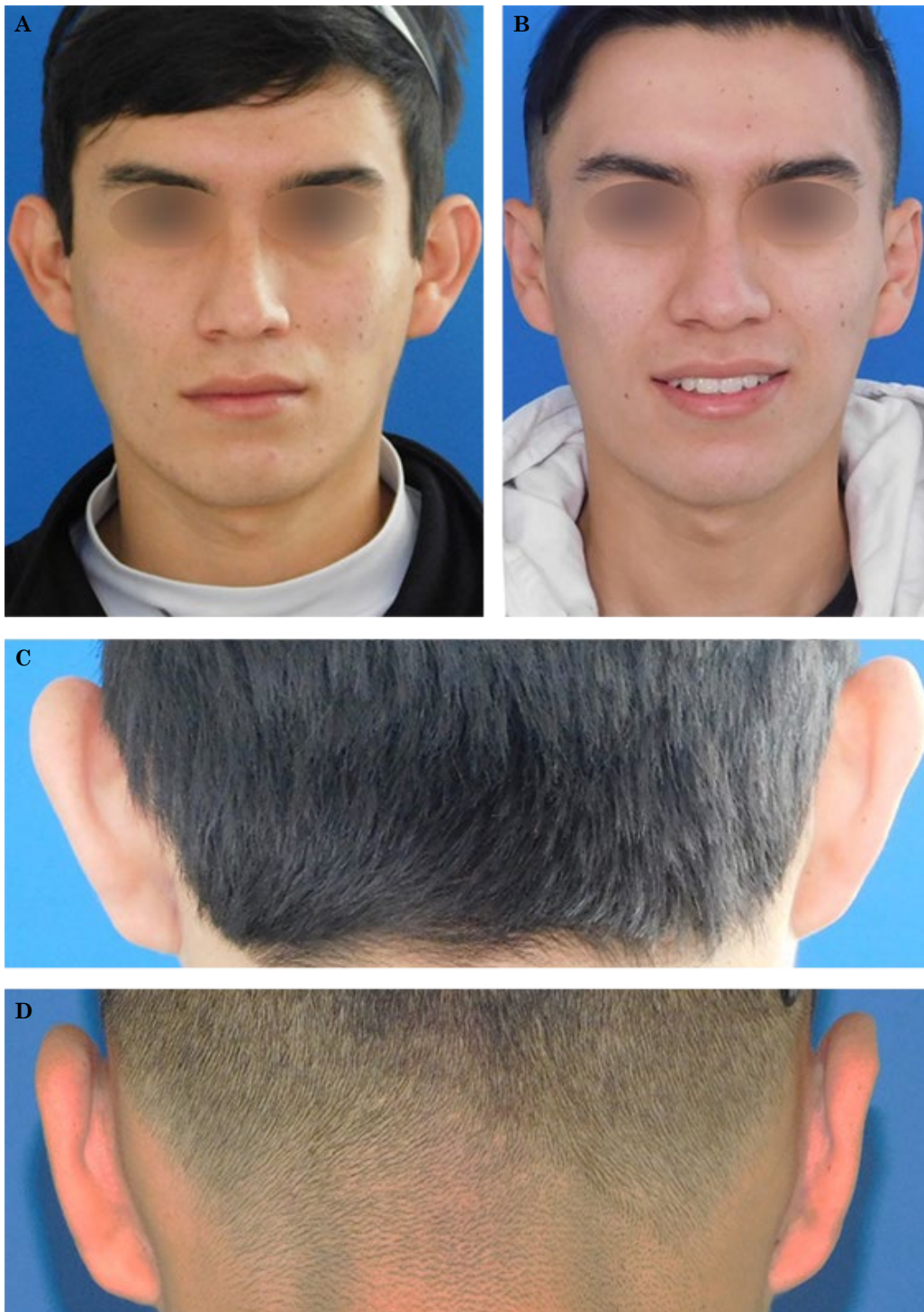

No tuvimos pérdidas de corrección en el tercio medio auricular que necesitaran cirugía de revisión durante el seguimiento, por lo que podemos concluir que la otoplastia conservadora con *let down* de concha otorga resultados satisfactorios de manera consistente. **Figuras 4, 5 y 6**



**Figura 4**

Fotografías pre (A y C) y posquirúrgicas (B y D) a 6 meses de evolución.

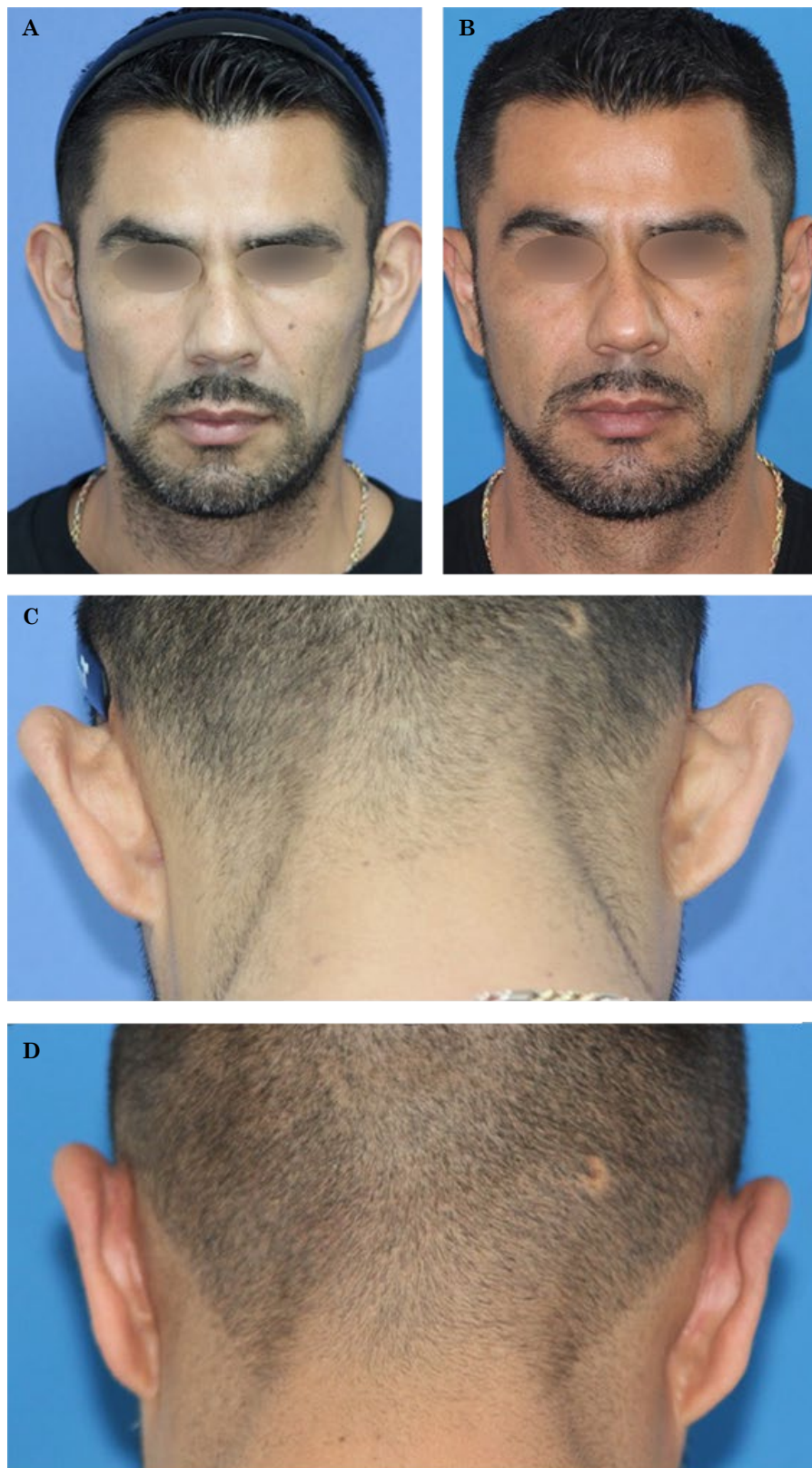

**Figura 5**

Fotografías pre (A y C) y posquirúrgicas (B y D) a 6 meses de evolución.

## DISCUSIÓN

Los primeros en utilizar suturas para la corrección del exceso de concha fueron Owens y Delgado, penetraban solamente el pericondrio conchal posterior y la fascia, pero no el perios-



**Figura 6**

Fotografías pre (**A y C**) y posquirúrgicas (**B y D**) a 3 meses de evolución.

tio.<sup>10</sup> Posteriormente Furnas modificó la técnica utilizando puntos colchoneros a través del pericondrio y cartílago conchal para asegurarlo en el periostio mastoideo.<sup>11</sup> En 1990 Elliot describió el *set back* de concha como parte del abordaje combinado de otoplastia.<sup>6</sup>

Las técnicas actualmente más populares para el tercio medio auricular consisten en resección de cartílago de concha y suturas hacia la mastoides, produciendo redundancia de la piel anterior de la concha, que tendría que ser resecada por vía anterior, lo que agregaría otra cicatriz.

Con esta revisión de casos y resultados proponemos la técnica de *let down*, que evita una conchotomía dolorosa, posibles irregularidades en el cartílago y la necesidad de resección de piel redundante anterior, lo que prolonga el procedimiento.<sup>12</sup>

## CONCLUSIONES

El *let down* de concha es una alternativa útil, técnicamente sencilla y conservadora, digna de tomarse en cuenta debido a sus resultados consistentes y adecuados, que puede fácilmente volverse la más utilizada y sustituir a las técnicas resectivas que a la fecha predominan.

## REFERENCIAS

1. Georgiade GS, Riefkohl R, Georgiade NG. Prominent ears and their correction: A forty-year experience. *Aesthetic Plast Surg* 1995; 19 (5): 439-43. doi:10.1007/bf00453877
2. Shiffman MA. History of otoplasty: Review of literature. *Adv Cosmetic Otoplast* 2013; 43-64. doi:10.1007/978-3-642-35431-1\_5
3. Dieffenbach JE. *Die operative Chirurgie*. Leipzig: FA Brockhause, 1845.
4. Gantous A, Tasman AJ, Neves JC. Management of the prominent ear. *Facial Plastic Surg Clin North Am* 2018; 26 (2): 181-92. doi:10.1016/j.fsc.2017.12.010
5. Janis JE, Rohrich RJ, Gutowski KA. Otoplasty. *Plast Reconstr Surg* 2005; 115 (4). doi:10.1097/01.prs.0000156218.93855.c9
6. Elliott RA Jr. Otoplasty: a combined approach. *Clin Plast Surg* 1990; 17 (2): 373-381.
7. Adamson PA, McGraw BL, Tropper GJ. Otoplasty: Critical review of clinical results. *Laryngoscope* 1991; 101 (8): 883-888. doi:10.1288/00005537-199108000-00013
8. McDowell AJ. Goals in otoplasty for protruding ears. *Plast Reconstr Surg* 1968; 41 (1): 17-27. doi:10.1097/00006534-196801000-00004
9. Mustardé JC. Results of otoplasty by the author's method. In: RM Goldwyn (Ed.). *Long-Term Results in Plastic and Reconstructive Surgery*. Boston: Little Brown, 1980: 139-144.
10. Owens N, Delgado DD. The management of outstanding ears. *South Med J* 1965; 58: 32-33. doi:10.1097/00007611-196501000-00010
11. Furnas DW. Correction of prominent ears by conchamastoid sutures. *Plast Reconstr Surg* 1968; 42 (3): 189-193. doi:10.1097/00006534-196809000-00001
12. Walter C, Nolst Trenite GJ. Revision otoplasty and special problems. *Facial Plast Surg* 1994; 10 (3): 298-308. doi:10.1055/s-2008-1064580



# Comparación del diagnóstico citológico de biopsias por aspiración con aguja fina y hallazgos de ultrasonografía de nódulos tiroideos con el diagnóstico histopatológico definitivo posttiroidectomía

## Comparison of cytological diagnosis of fine needle aspiration biopsies and ultrasonography findings of thyroid nodules with the definitive post-thyroidectomy histopathological diagnosis.

Ana Sofía Fernández González,<sup>1</sup> Gabriel Mauricio Morales Cadena<sup>2</sup>

<sup>1</sup> Médico residente de tercer año del curso de Otorrinolaringología y Cirugía de Cabeza y Cuello.

<sup>2</sup> Jefe del curso de Otorrinolaringología y Cirugía de Cabeza y Cuello. Facultad Mexicana de Medicina, Universidad La Salle. Hospital Español de México, Ciudad de México.

### Correspondencia

Gabriel Mauricio Morales Cadena  
moralescadena@gmail.com

**Recibido:** 11 de marzo 2024

**Aceptado:** 20 de mayo 2024

**Este artículo debe citarse como:** Fernández-González AS, Morales-Cadena GM. Comparación del diagnóstico citológico de biopsias por aspiración con aguja fina y hallazgos de ultrasonografía de nódulos tiroideos con el diagnóstico histopatológico definitivo posttiroidectomía. An Orl Mex 2024; 69 (2): 74-82.

## PARA DESCARGA

<https://doi.org/10.24245/aorl.v69i2.9651>

<https://otorrino.org.mx>  
<https://nietoeditores.com.mx>

## Resumen

**OBJETIVO:** Comparar el diagnóstico citológico de biopsias por aspiración con aguja fina y el hallazgo ultrasonográfico de nódulos tiroideos con el diagnóstico histopatológico definitivo posttiroidectomía en pacientes del Hospital Español de México.

**MATERIALES Y MÉTODOS:** Estudio observacional, transversal, descriptivo, retrolectivo en el que se revisaron expedientes de todos los pacientes del Hospital Español de México con nódulos tiroideos a los que se les tomó biopsia por aspiración de aguja fina, se les hizo estudio ultrasonográfico (o ambos) previo a la tiroidectomía en 2019 y 2020. Se compararon los resultados de los estudios prequirúrgicos mencionados con el resultado histopatológico definitivo posttiroidectomía.

**RESULTADOS:** Se formaron tres grupos de estudio: 23 pacientes a los que se les tomó biopsia por aspiración con aguja fina y se practicó tiroidectomía, 37 pacientes que tenían estudio ultrasonográfico previo a la tiroidectomía, pero no se les tomó biopsia por aspiración con aguja fina y 25 pacientes tenían biopsia por aspiración con aguja fina y ultrasonido previo al procedimiento quirúrgico. Todos los pacientes con clasificación de Bethesda I, II y III tuvieron un reporte posttiroidectomía benigno. De la clasificación Bethesda IV, el 28.5% fueron malignos. Todos los pacientes con TI-RADS 1, 2 y 3 tuvieron un reporte posttiroidectomía benigno. De la clasificación TI-RADS 4, el 23% se reportó como maligno; todos los sujetos con TI-RADS 5 tuvieron un reporte posttiroidectomía de benignidad, no hubo reportes de TI-RADS 6.

**CONCLUSIONES:** A medida que la clasificación de Bethesda es mayor, el riesgo de tener un resultado de malignidad definitivo es más alto. No se encontró una relación entre los resultados de la clasificación ultrasonográfica de TI-RADS con el resultado histopatológico definitivo posttiroidectomía.

**PALABRAS CLAVE:** Nódulos tiroideos; cáncer de tiroides; biopsia por aspiración con aguja fina; tiroidectomía.

## Abstract

**OBJECTIVE:** To compare the cytological diagnosis of fine needle aspiration biopsies and the ultrasonographic finding of thyroid nodules with the definitive post-thyroidectomy histopathological diagnosis in patients from the Hospital Español de Mexico.

**MATERIALS AND METHODS:** An observational, cross-sectional, descriptive, retrospective study, which reviewed patients' records at the Hospital Español de Mexico with thyroid nodules who underwent fine-needle aspiration biopsy and/or ultrasonographic study prior to thyroidectomy in 2019 and 2020. Results of the aforementioned presurgical studies were compared to the definitive post-thyroidectomy histopathological result.

**RESULTS:** Three study groups were formed: 23 patients who underwent fine needle aspiration biopsy and thyroidectomy, 37 patients who had an ultrasound study prior to performing thyroidectomy, but no fine needle aspiration biopsy was performed, and 25 patients who had fine needle aspiration biopsy and ultrasound prior to surgical procedure. All patients with a Bethesda classification I, II and III had a benign post-thyroidectomy report. Of the Bethesda IV classification, 28.5% were reported as malignant. All patients with TI-RADS 1, 2 and 3 had a benign post-thyroidectomy report. Of the TI-RADS 4 classification, 23% were reported as malignant, 100% of TI-RADS 5 had a post-thyroidectomy report of benignity, there were no reports of TI-RADS 6.

**CONCLUSIONS:** The higher the Bethesda classification, the greater the risk of having a definitive malignancy result. No relationship was found between the results of the TI-RADS ultrasonographic classification with the definitive post-thyroidectomy histopathological result.

**KEYWORDS:** Thyroid nodules; Thyroid neoplasms; Fine needle aspiration biopsy; Thyroidectomy.

## ANTECEDENTES

Los nódulos tiroideos son un problema sanitario común en la población en general, con una prevalencia del 5% en mujeres y del 1% en hombres.<sup>1</sup> Su importancia clínica radica en la necesidad de descartar cáncer de tiroides en estos nódulos. La incidencia del cáncer de tiroides ha aumentado en las últimas décadas, es la 13<sup>a</sup> neoplasia más frecuente en el mundo y la sexta más común en mujeres.<sup>2</sup> Existen diferentes herramientas diagnósticas para evaluar los nódulos tiroideos, como el ultrasonido, la tomografía y la biopsia por aspiración con aguja fina.

El ultrasonido es la modalidad de imagen más importante en la evaluación del cáncer de tiroides y se usa de manera rutinaria para evaluar el tumor primario y los nódulos linfáticos cervicales asociados.<sup>3</sup> Las pautas TI-RADS (*Thyroid Imaging Reporting And Data System*) se recomiendan como criterio primario para evaluar la naturaleza benigna y maligna de un nódulo. El examen ecográfico ha sido ampliamente aceptado como un paso diagnóstico

importante para estratificar el riesgo de malignidad en los pacientes; aun así, la precisión diagnóstica de varios de los parámetros ecográficos examinados es un tema de mucho debate.<sup>4</sup>

La biopsia por aspiración con aguja fina, considerada el patrón de referencia diagnóstico,<sup>5</sup> se usa para la evaluación de nódulos tiroideos como el procedimiento de diagnóstico primario; sus resultados se clasifican en el sistema Bethesda, que promueve una adecuada comunicación entre médicos.<sup>6</sup>

En la actualidad se desconoce la relación entre el resultado histopatológico definitivo posttiroidectomía y el resultado citológico de biopsias por aspiración de aguja fina y su comparación con los hallazgos de ultrasonografía en pacientes que tuvieron sospecha de malignidad de la evaluación de algún nódulo tiroideo en la población de pacientes del Hospital Español.

## MATERIALES Y MÉTODOS

Estudio observacional, transversal, descriptivo, retroactivo, en el que se revisaron expedientes de pacientes a los que se les tomó biopsia por aspiración con aguja fina, se hizo ultrasonido cervical o ambos y posteriormente se efectuó tiroidectomía (total o hemitiroidectomía) de 2019 a 2020. Se excluyeron los expedientes de pacientes que solo tenían biopsia por aspiración con aguja fina sin reporte histopatológico definitivo y los que solo tenían tiroidectomía (sin reporte de estudio prequirúrgico previo de ultrasonido o biopsia por aspiración con aguja fina).

### Estadística

Se hizo el análisis estadístico en Excel versión 16.76. Se utilizó la prueba no paramétrica de independencia  $\chi^2$  con nivel de significación alfa de 0.05. Se tomó como hipótesis nula la independencia entre las variables y la hipótesis alternativa donde existe dependencia entre las variables.

Se calculó la sensibilidad, especificidad, prevalencia, valor predictivo positivo y valor predictivo negativo para cada grupo.

### Aspectos éticos

Este proyecto fue aprobado por el Comité de Ética e Investigación del Hospital Español de México con folio número ENS-2024-T002. El estudio se consideró sin riesgo porque los investigadores se limitaron a observar los resultados y estudios de pacientes previamente valorados. La indicación de los estudios y tratamiento, así como la realización de la cirugía, fue responsabilidad de los médicos tratantes y no de los investigadores. Los investigadores se comprometieron a guardar la confidencialidad de los datos de los pacientes y a utilizar los resultados solo con fines científicos. Los investigadores declaran no tener patrocinio ni conflicto de interés en esta investigación.

Toda la información se codificó para mantener la privacidad del paciente, efectuando todas las prácticas de acuerdo con la declaración de Helsinki de 1975 enmendada en 1983.

## RESULTADOS

Se formaron tres grupos de estudio: 23 pacientes a los que se les tomó biopsia por aspiración con aguja fina (BAAF) y se les hizo tiroidectomía, 37 pacientes que tenían estudio ultrasonográfico previo a la tiroidectomía, pero no se les tomó BAAF y 25 pacientes tenían BAAF y ultrasonido previo al procedimiento quirúrgico. Se hizo una correlación entre el resultado de cada clasificación de TI-RADS y Bethesda con el resultado definitivo posttiroidectomía.

En el grupo que tenían BAAF y resultado histopatológico posquirúrgico se incluyeron 23 pacientes, en los que se comparó la clasificación de Bethesda con el reporte histopatológico definitivo posttiroidectomía, con prevalencia de malignidad en 7 de 23 pacientes. Los 10 pacientes con una clasificación de Bethesda I, II y III tuvieron un reporte definitivo posttiroidectomía benigno. De la clasificación Bethesda IV, 2 pacientes se reportaron como malignos y 5 como benignos; no hubo reportes de Bethesda V y 5 se reportaron como Bethesda VI con resultado histopatológico de malignidad y 1 de benignidad. **Cuadros 1 y 2**

Al separar los resultados en Bethesda I al III donde se supone un reporte de benignidad y del IV al VI donde deben predominar los nódulos malignos, encontramos sensibilidad del 100% con especificidad del 53.84%, valor predictivo positivo (VPP) de 1% y valor predictivo negativo (VPN) de 12%, esto se explica porque en el grupo de Bethesda IV-VI hubo casi la misma cantidad de nódulos benignos (n = 8) y nódulos malignos (n = 7).

Se obtuvo un resultado de  $\chi^2$  de 12.32 (**Cuadro 2**), con lo que se rechaza la hipótesis nula y se concluye que existe una asociación entre el valor de Bethesda y la probabilidad de malignidad.

**Cuadro 1. Total de pacientes con resultado de Bethesda y reporte histopatológico posquirúrgico**

Histopatología		Benigno	Benigno	Maligno	Maligno
Bethesda I	N	2		0	
	Media		2.00		0.00
	Mediana		2.00		1.00
	DE		0.00		1.41
Bethesda II	N	6		0	
	Media		6.00		0.00
	Mediana		6.00		3.00
	DE		0.00		4.24
Bethesda III	N	2		0	
	Media		2.00		0.00
	Mediana		2.00		1.00
	DE		0.00		1.41
Bethesda IV	N	5		2	
	Media		5.83		3.74
	Mediana		6.00		4.50
	DE		1.42		3.53
Bethesda V	N	0		0	
	Media		0.00		0.00
	Mediana		0.00		0.00
	DE		0.00		0.00
Bethesda VI	N	1		5	
	Media		1.71		5.47
	Mediana		3.50		5.50
	DE		3.53		0.70
Total		16 (70%)		7 (30%)	

N: número; DE: desviación estándar.



**Cuadro 2. Tabla de contingencia para Bethesda**

	Bethesda I	Bethesda II	Bethesda III	Bethesda IV	Bethesda V	Bethesda VI	Total
Benigno	2	6	2	5	0	1	16
Maligno	0	0	0	2	0	5	7
Total	2	6	2	7	0	6	23
$\chi^2$							
Benigno	0.27	0.80	0.27	0.00	0.00	2.41	
Maligno	0.61	1.83	0.61	0.01	0.00	5.52	
$\chi^2$							12.32
Grados de libertad							5
Alfa							0.05
Valor crítico							11.07

En 37 pacientes que tenían ultrasonido prequirúrgico con resultado histopatológico posquirúrgico sin BAAF preoperatoria se comparó la clasificación de TI-RADS con el reporte histopatológico definitivo posttiroidectomía, con una prevalencia de malignidad del 17%. Todos los pacientes (n = 7) con una clasificación de TI-RADS 1, 2 y 3 tuvieron un reporte definitivo posttiroidectomía benigno. De la clasificación TI-RADS 4, 6 se reportaron como malignos y 20 como benignos. Los 4 pacientes con TI-RADS 5 tuvieron un reporte histopatológico de benignidad; no hubo reportes de TI-RADS 6. **Cuadros 3 y 4**

Al separar los resultados en TI-RADS 1 al 3 donde se supone un reporte de benignidad y del 4 al 6 donde deben predominar los nódulos malignos encontramos una sensibilidad del 100% con especificidad del 20%, VPP del 0.22% y VPN del 25%, esto se explica porque en el grupo de TI-RADS 4-6 hubo mayor cantidad de reportes benignos (n = 24) y menor de malignos (n = 6), contrario a lo esperado.

Se obtuvo un resultado de  $\chi^2$  de 3.03 (**Cuadro 4**), con lo que se acepta la hipótesis alternativa y se concluye que no existe una asociación entre el valor de TI-RADS y la probabilidad de malignidad.

Finalmente, en 25 pacientes que tenían un ultrasonido, BAAF y reporte histopatológico posquirúrgico se comparó la clasificación de TI-RADS y el ultrasonido con el reporte histopatológico definitivo posttiroidectomía. Encontramos que los 3 pacientes con una clasificación de TI-RADS 1, 2 y 3 tuvieron un reporte definitivo posttiroidectomía benigno.

De la clasificación TI-RADS 4, el 23% (n = 3) se reportaron como malignos y el 76.9% (n = 10) como benignos. El 42% (n = 3) de los TI-RADS 5 tuvieron un reporte histopatológico de benignidad y un 57% (n = 4) se reportaron como malignos. Los reportes de TI-RADS 6 tuvieron 50% (n = 1) reporte de benignidad y 50% (n = 1) de malignidad. **Cuadro 5**

En relación con los resultados de Bethesda en este grupo encontramos que los 9 pacientes con clasificación de Bethesda I, II y III tuvieron un reporte definitivo posttiroidectomía benigno. De la clasificación Bethesda IV, 1 se reportó como maligno y 5 como benignos, 1 con clasificación Bethesda V tuvo un reporte histopatológico de benignidad y 4 se reportaron como malignos. Los reportes de Bethesda VI tuvieron 2 de benignidad y 2 de malignidad. **Cuadro 5**

**Cuadro 3. Total de pacientes con resultado de TI-RADS y reporte histopatológico posquirúrgico**

Ultrasonido		Benigno	Benigno	Maligno	Maligno
TI-RADS 1	N	0		0	
	Media		0.00		0.00
	Mediana		1.00		0.00
	DE		1.41		0.00
TI-RADS 2	N	2		0	
	Media		0.00		0.00
	Mediana		3.00		1.00
	DE		4.20		1.41
TI-RADS 3	N	5		0	
	Media		0.00		0.00
	Mediana		1.00		2.50
	DE		1.41		3.53
TI-RADS 4	N	20		6	
	Media		3.74		12.48
	Mediana		4.50		16.00
	DE		3.53		14.42
TI-RADS 5	N	4		0	
	Media		0.00		0.00
	Mediana		0.00		2.00
	DE		0.00		2.82
TI-RADS 6	N	0		0	
	Media		5.47		0.00
	Mediana		5.50		0.00
	DE		0.70		0.00
Total		31		6	

N: número; DE: desviación estándar.

**Cuadro 4. Tabla de contingencia para TI-RADS**

	TI-RADS 1	TI-RADS 2	TI-RADS 3	TI-RADS 4	TI-RADS 5	TI-RADS 6	Total
Benigno	0	2	5	20	4	0	31
Maligno	0	0	0	6	0	0	6
Total	0	2	5	26	4	0	37
$\chi^2$							
Benigno	0.00	0.06	0.16	0.15	0.13	0.00	
Maligno	0.00	0.32	0.81	0.75	0.65	0.00	
$\chi^2$							3.03
Grados de libertad							5
Alfa							0.05
Valor crítico							11.07

**Cuadro 5. Grupo de pacientes con resultados de Bethesda y TI-RADS que tenían reporte histopatológico posquirúrgico**

	Benigno	Maligno	Total		Benigno	Maligno	Total
Bethesda I	1	0	1	TI-RADS 1	0	0	0
Bethesda II	6	1	7	TI-RADS 2	0	0	0
Bethesda III	2	0	2	TI-RADS 3	3	0	3
Bethesda IV	5	1	6	TI-RADS 4	10	3	13
Bethesda V	1	4	5	TI-RADS 5	3	4	7
Bethesda VI	2	2	4	TI-RADS 6	1	1	2
Total	17	8	25	Total	17	8	25

Al separar los resultados en TI-RADS 1-3 y Bethesda I-III, donde suponemos un reporte de benignidad, y del IV-VI en ambos casos donde deben predominar los nódulos malignos, encontramos sensibilidad del 90%, especificidad del 53.8%, VPP del 1% y VPN del 11%, esto se explica porque en el grupo de TI-RADS 4-6 hubo mayor cantidad de reportes benignos (n = 14) y menor de malignos (n = 8) y en Bethesda IV-VI hubo casi la misma cantidad de benignos (n = 8) y malignos (n = 7), lo que resulta contrario a lo esperado para estas clasificaciones.

## DISCUSIÓN

La relación entre el resultado histopatológico definitivo posttiroidectomía y el resultado citológico de biopsias por aspiración de aguja fina y los hallazgos en ultrasonido varía ampliamente en los diferentes estudios internacionales publicados, por lo que se buscó comprender esta relación en los pacientes del Hospital Español de México, para así otorgar una recomendación terapéutica más enfocada a nuestra población.

Antes de la evaluación rutinaria de los nódulos tiroideos, solo el 14% de las tiroidectomías reportaban malignidad, en comparación con más del 50% reportado posterior a la introducción de la biopsia por aspiración con aguja fina.<sup>7,8,9</sup> La eficacia de la biopsia por aspiración con aguja fina puede estar afectada por una muestra inadecuada o por la poca experiencia en la toma de biopsia y del patólogo al momento de la lectura de la muestra.<sup>8</sup>

El riesgo de malignidad reportado para la clasificación de Bethesda en la revista *Thyroid*, en 2009, fue para Bethesda I del 1 al 4%, Bethesda II del 0 al 3%, Bethesda III del 5 al 15%, Bethesda IV del 15 al 30%, Bethesda V del 60 al 75% y para Bethesda VI del 97 al 99%,<sup>7</sup> los cuales correlacionan con los resultados encontrados en este estudio; sin embargo, la especificidad del estudio resultó menor a lo esperado (53%), debido a que para las clasificaciones altas (IV al VI) existe una gran cantidad de reportes benignos posttiroidectomía.

El resultado de la biopsia por aspiración depende de la calidad de la muestra (experiencia de quien la toma) y la experiencia del patólogo que la reporta.<sup>8,10</sup>

En la bibliografía existe controversia de la efectividad del ultrasonido para la valoración del nódulo tiroideo, con alta tendencia a ser muy aceptado como valor predictor para normar conductas. Es un estudio operador-dependiente y, por tanto, el resultado depende, en gran medida, de la experiencia del médico radiólogo que lo practica; esto va en relación con que en este estudio encontramos que la correlación entre el ultrasonido y el resultado definitivo de histopatología posquirúrgica acepta la hipótesis nula, misma que no encuentra asociación entre los resultados y la probabilidad de malignidad, incluso en nuestros resultados todos los

TI-RADS 5 se reportaron como benignos en el estudio histopatológico definitivo posquirúrgico y solo el 50% de los TI-RADS 6 como malignos, por lo que la prueba tiene baja especificidad (20%) y no puede considerarse único factor en la decisión del tratamiento definitivo del nódulo tiroideo.

La sensibilidad alcanzó el 100% porque trabajamos con población que tenía el diagnóstico establecido y fue operada de tiroides, lo que elimina los hallazgos incidentales (incidentalomias) que aparecen en los rastreos al azar buscando la enfermedad.

En el grupo que tenía ambas pruebas (ultrasonido y biopsia por aspiración) previo a la cirugía tiroidea, la especificidad llegó casi al 55%; sin embargo, seguimos notando el mismo fenómeno en las clasificaciones altas (IV a VI) de Bethesda y de TI-RADS con una cantidad importante de reportes benignos, lo que contrasta con la bibliografía en la que a mayor escala se espera mayor cantidad de reportes con malignidad.

Las pruebas para valorar un nódulo tiroideo son una guía y, por tanto, deben considerarse todos los factores individuales de cada caso (antecedente familiar de enfermedad tiroidea, evolución, comportamiento y datos de la exploración física, entre otros) para tomar una decisión acertada en el tratamiento definitivo de esta enfermedad.

Una limitación de este estudio es la cantidad de pacientes incluidos; asimismo, al ser un estudio retrospectivo, en ocasiones no se encontraron los estudios complementarios requeridos en los expedientes analizados; sin embargo, consideramos que puede ser de utilidad como referencia para futuras revisiones que se realicen en la población mexicana con nódulos tiroideos.

## CONCLUSIONES

Si bien la relación no es absoluta, encontramos que a medida que la clasificación de Bethesda es mayor, hay más riesgo de tener un resultado de malignidad definitivo, lo que concuerda con lo reportado en la bibliografía internacional; sin embargo, no se encontró una relación entre los resultados de la clasificación ultrasonográfica de TI-RADS con el resultado histopatológico definitivo de la pieza quirúrgica, por lo que no es recomendable basarse en el resultado de este estudio de imagen como único criterio para decidir el tratamiento quirúrgico del paciente con un nódulo tiroideo.

La decisión final del tratamiento del nódulo tiroideo es multifactorial; los estudios de laboratorio y gabinete sirven de guía y apoyo, pero no son un predictor definitivo.

## REFERENCIAS

1. Haugen BR, Alexander EK, Bible KC, et al. 2015 American Thyroid Association Management Guidelines for Adult Patients with Thyroid Nodules and Differentiated Thyroid Cancer: The American Thyroid Association Guidelines Task Force on Thyroid Nodules and Differentiated Thyroid Cancer. *Thyroid* 2016; 26 (1): 1-133. doi:10.1089/thy.2015.0020
2. Antonia TD, Maria LI, Ancuta-Augustina GG. Preoperative evaluation of thyroid nodules - Diagnosis and management strategies. *Pathol Res Pract* 2023; 246: 154516. doi: 10.1016/j.prp.2023.154516
3. Yeh MW, Bauer AJ, Bernet VA, Ferris RL, et al; American Thyroid Association Surgical Affairs Committee Writing Task Force. American Thyroid Association statement on preoperative imaging for thyroid cancer surgery. *Thyroid* 2015; 25 (1): 3-14. doi: 10.1089/thy.2014.0096
4. Nie W, Zhu L, Yan P, Sun J. Thyroid nodule ultrasound accuracy in predicting thyroid malignancy based on TIRADS system. *Adv Clin Exp Med* 2022; 31 (6): 597-606. doi: 10.17219/acem/146776
5. Jat MA. Comparison of surgeon-performed ultrasound-guided fine needle aspiration cytology with histopathological diagnosis of thyroid nodules. *Pak J Med Sci* 2019; 35 (4): 1003-1007. doi: 10.12669/pjms.35.4.537

6. Li F, Pan D, Wu Y, Peng J, et al. Ultrasound characteristics of thyroid nodules facilitate interpretation of the malignant risk of Bethesda system III/IV thyroid nodules and inform therapeutic schedule. *Diagn Cytopathol* 2019; 47 (9): 881-889. doi: 10.1002/dc.24248
7. Cibas ES, Ali SZ. The Bethesda System for Reporting Thyroid Cytopathology. *Thyroid* 2009; 19 (11): 1159-65. doi: 10.1089/thy.2009.0274
8. Jamaiyar A, Yogesh K. How accurate is fine-needle aspiration cytology (FNAC) for thyroid lesion: A correlation of FNAC with histopathology. *J Family Med Prim Care* 2023; 12 (1): 15-20. doi: 10.4103/jfmpe.jfmpe\_1413\_21
9. Tang AL, Falciglia M, Yang H, Mark JR, Steward DL. Validation of American Thyroid Association ultrasound risk assessment of thyroid nodules selected for ultrasound fine-needle aspiration. *Thyroid* 2017; 27 (8): 1077-1082. doi: 10.1089/thy.2016.0555
10. Espinosa De Ycaza AE, Lowe KM, Dean DS, Castro MR, et al. Risk of malignancy in thyroid nodules with non-diagnostic fine-needle aspiration: A retrospective cohort study. *Thyroid* 2016; 26 (11): 1598-1604. doi: 10.1089/thy.2016.0096



# Escala ETDQ-7 como herramienta diagnóstica oportuna de disfunción de trompa de Eustaquio en pacientes con otitis media crónica perforada

## ETDQ-7 scale as a timely diagnostic tool for Eustachian tube dysfunction in patients with chronic perforated otitis media.

Melissa Guadalupe Ambrosio Mendoza, Montserrat Primavera Avilés Guzmán, Leonel Santiago Cisneros Vivas, Josué Javier Escobedo Lara

Servicio de Otorrinolaringología y Cirugía de Cabeza y Cuello, Unidad Médica de Alta Especialidad, Hospital de Especialidades núm. 14, Centro Médico Nacional Adolfo Ruiz Cortines, Instituto Mexicano del Seguro Social (IMSS), Veracruz, Veracruz, México.

### Correspondencia

Melissa Guadalupe Ambrosio Mendoza  
melissa\_ambrosio@hotmail.com

**Recibido:** 5 de abril 2024

**Aceptado:** 27 de mayo 2024

**Este artículo debe citarse como:** Ambrosio-Mendoza MG, Avilés-Guzmán MP, Cisneros-Vivas LS, Escobedo-Lara JJ. Escala ETDQ-7 como herramienta diagnóstica oportuna de disfunción de trompa de Eustaquio en pacientes con otitis media crónica perforada. *An Orl Mex* 2024; 69 (2): 83-90.

## PARA DESCARGA

<https://doi.org/10.24245/aorl.v69i2.9713>

<https://otorrino.org.mx>  
<https://nietoeditores.com.mx>

### Resumen

**OBJETIVOS:** Determinar la sensibilidad, especificidad, valor predictivo negativo y positivo del cuestionario ETDQ-7 como herramienta diagnóstica de disfunción de la trompa de Eustaquio en pacientes con otitis media crónica perforada, así como comparar las tasas de éxito de la timpanoplastia en pacientes con disfunción tubárica y el tratamiento recibido.

**MATERIALES Y MÉTODOS:** Estudio observacional, ambispectivo, longitudinal y analítico que incluyó pacientes con otitis media crónica perforada. Se aplicó el cuestionario ETDQ-7 como herramienta diagnóstica de disfunción de la trompa de Eustaquio.

**RESULTADOS:** Se incluyeron 130 pacientes, que se distribuyeron en sujetos con diagnóstico de disfunción tubárica (n = 95) y controles (n = 35). Se usó la prueba de Holmquist como patrón de referencia para el diagnóstico de disfunción tubárica. Se aplicó el cuestionario ETDQ-7 a todos los pacientes, el punto de corte fue > 14.5 para establecer el diagnóstico clínico de disfunción tubárica. Se obtuvo sensibilidad del 80%, especificidad del 97%, valor predictivo positivo del 73.5% y valor predictivo negativo

del 98% del cuestionario. El 61.4% de los casos que recibieron tratamiento oportuno contra la disfunción tubárica previo a la timpanoplastia obtuvieron un resultado exitoso.

**CONCLUSIONES:** La escala ETDQ-7 es una herramienta sensible y específica para diagnosticar la disfunción tubárica en pacientes con otitis media crónica perforada, que permite iniciar el tratamiento oportuno y mejorar la tasa de éxito de la timpanoplastia.

**PALABRAS CLAVE:** Timpanoplastia; trompa de Eustaquio; otitis media.

### Abstract

**OBJECTIVES:** To determine the sensitivity, specificity, negative and positive predictive value of the ETDQ-7 questionnaire as a diagnostic tool for Eustachian tube dysfunction in patients with chronic perforated otitis media, as well as to compare the success rates of tympanoplasty in patients with tubal dysfunction and the treatment received.

**MATERIALS AND METHODS:** Observational, ambispective, longitudinal, analytical study including patients with perforated chronic otitis media. Sensitivity, specificity, negative and positive predictive value of the ETDQ-7 scale were calculated.

**RESULTS:** One hundred thirty patients were included, distributed in those with tubal dysfunction diagnosis (n = 95) and control ones (n = 35). The Holmquist test was performed as a gold standard for the diagnosis of Eustachian tube dysfunction. The ETDQ-7 questionnaire was applied to all patients, with a cut-off point of > 14.5 for clinical diagnosis of tubal dysfunction. A sensitivity of 80% and a specificity of 97%, a positive predictive value of 73.5% and a negative predictive value of 98% were obtained for the questionnaire. Of the group of cases that received timely treatment of tubal dysfunction prior to tympanoplasty, 61.4% had a successful outcome.

**CONCLUSIONS:** The ETDQ-7 scale is a sensitive and specific tool for tubal dysfunction diagnosis in patients with chronic perforated otitis media, allowing timely treatment to be initiated and improving the success rate of tympanoplasty.

**KEYWORDS:** Tympanoplasty; Eustachian tube; Otitis media.

## ANTECEDENTES

La timpanoplastia es el patrón de referencia como tratamiento quirúrgico de la otitis media crónica perforada con una tasa de éxito que va aproximadamente del 65 al 95%. Algunos factores, como sitio y tamaño de la perforación, el material del injerto, estado de la cadena osicular, el grado de neumatización mastoidea y la función de la trompa de Eustaquio, pueden influir en la tasa de éxito del injerto y la ganancia auditiva posterior a la cirugía. Algunos informes han sugerido que la disfunción de la trompa de Eustaquio es un factor determinante del resultado quirúrgico con una tasa de éxito estimada en pacientes con función normal del 87 al 95%, mientras que en pacientes con disfunción es del 65 al 70%.<sup>1,2</sup>

La disfunción de la trompa de Eustaquio es un problema comúnmente diagnosticado en la práctica de Otorrinolaringología general, lo que provoca más de 2 millones de visitas de pacientes adultos por año. La mayoría de los casos son de tipo obstructivo, con una igualación deficiente de la presión entre la nasofaringe y el oído medio.<sup>3</sup> Las causas de la disfunción se dividen en extrínsecas e intrínsecas: las extrínsecas se deben al aumento de la presión extramural secundario a la alteración de la función de los músculos elevadores del velo del paladar, hipertrofia de adenoides, desviaciones septales, traumatismos, neoplasias en zonas circundantes, tubos nasotraqueales, sondas nasogástricas y taponamiento nasal.<sup>4</sup>

Las catalogadas como obstrucción intrínseca son el resultado de factores luminales o murales que afectan la luz por un proceso inflamatorio como consecuencia de infección o alergia.<sup>5,6</sup>

Existen varias pruebas, desde las simples y no invasivas como la barotubometría y la prueba de 9 pasos que determinan si la trompa de Eustaquio abre durante maniobras específicas, pero no proporciona información de la causa subyacente. Asimismo, las pruebas más complejas que requieren membranas timpánicas perforadas pueden evaluar la eficiencia de la

apertura a través de la deglución y proporcionan información con las propiedades físicas y mecánicas que restringen la función.<sup>6</sup>

La disfunción tubárica se divide en disfunción de la apertura de la trompa, que incluye: obstrucción funcional, disfunción dinámica por alteración muscular y obstrucción anatómica, en las que el paciente refiere síntomas de plenitud auricular, sensación de estallido o malestar auditivo, sensación de estar bajo el agua, crujidos, zumbidos y autofonía.<sup>7</sup> La disfunción de trompa abierta aguda normalmente está precedida de infecciones de las vías respiratorias superiores o exacerbación de la rinitis alérgica.

En la disfunción inducida por el desafío de presiones, los síntomas de plenitud auricular, chasquidos u otalgia se inician en condiciones que alteran la presión ambiental, por ejemplo, al bucear o descender de una altitud, pero los síntomas suelen desaparecer una vez que el sujeto regresa al nivel de presión normal.<sup>8</sup> Los pacientes con disfunción patulosa refieren plenitud auditiva y autofonía, los síntomas pueden aliviarse en posición supina o durante la infección de las vías respiratorias superiores y exacerbarse durante el ejercicio; esto se debe a una trompa de Eustaquio permanentemente permeable.<sup>9</sup> La preservación de la salud del oído medio y la audición normal requiere que su presión se mantenga a niveles cercanos a los ambientales, lo que se logra mediante dilataciones musculares transitorias asistidas.<sup>10</sup>

La combinación de síntomas y signos clínicos posibilita un algoritmo para el diagnóstico y subclasificación de la disfunción de la trompa de Eustaquio.<sup>3,4</sup>

El cuestionario ETDQ-7 se introdujo en 2012, califica los síntomas de la disfunción de la trompa de Eustaquio y es la única herramienta de medición para la evaluación cuantitativa de los síntomas relacionados, con una puntuación que varía de 7 a 49 puntos.<sup>10</sup>

## **MATERIALES Y MÉTODOS**

Estudio observacional, ambispectivo, prospectivo, longitudinal y analítico efectuado con pacientes diagnosticados con otitis media crónica perforada en el Servicio de Otorrinolaringología y Cirugía de Cabeza y Cuello, Unidad Médica de Alta Especialidad, Hospital de Especialidades núm. 14, Centro Médico Nacional Adolfo Ruiz Cortines, Instituto Mexicano del Seguro Social (IMSS), Veracruz, Veracruz, México, aptos a timpanoplastia de marzo de 2021 a febrero de 2024. Este protocolo de investigación fue aprobado con el número R-2023-3001-061 por el Comité de Investigación Local 3001 del Hospital.

Se aplicó el cuestionario ETDQ-7, elaborado por McCoul y colaboradores en 2012; fue traducido, adaptado y validado al español por Herrera y colaboradores en 2018<sup>11</sup> con el objetivo de establecer el diagnóstico clínico de la disfunción de la trompa de Eustaquio; es un cuestionario autoadministrado, elaborado con base en una escala de Likert que incluye 7 preguntas mediante las que se solicita al encuestado indicar el nivel de afectación o severidad percibida para cada declaración establecida por ítem.

En cada pregunta las posibilidades de puntuación van desde lo más leve (1 punto) a lo más grave (7 puntos) de acuerdo con los síntomas percibidos. La prueba tiene un máximo posible de 49 puntos, correspondiente a una disfunción severa, tomando como punto de corte 14.5 puntos para considerarla positiva al diagnóstico de disfunción de la trompa de Eustaquio. Se usó la prueba de Holmquist como criterio estándar para confirmar el diagnóstico de disfunción de la trompa de Eustaquio.



Mediante tubomanometría se aplica una presión de más de 400 daPa y se indica al paciente que realice 3-4 degluciones; si la presión desciende progresivamente a 0 daPa, la función tubárica es normal. Si la presión se mantiene en 400 daPa tras las degluciones significa que se trata de una disfunción de tipo obstructiva y si tras aplicar la presión inicial se registra en 0 daPa se trata de una disfunción de tipo patulosa.

### **Pacientes**

El tamaño muestral se determinó mediante la fórmula de proporción de Z, a partir de la prevalencia de disfunción de la trompa de Eustaquio, que fue del 9%, con intervalo de confianza del 95% y margen de error del 5%, con lo que se obtuvo un total de 125.8 personas. Los pacientes contestaron el cuestionario ETDQ-7 durante la consulta inicial con ayuda del médico a cargo, además, se les hizo una exploración con otomicroscopia, pruebas audiológicas, pruebas de función de la trompa de Eustaquio y tomografía computada de alta resolución del hueso temporal. Durante el seguimiento posquirúrgico a los 3 meses de la timpanoplastia se practicó una timpanometría en los pacientes con éxito en la integración del injerto.

### **Análisis estadístico**

Se calculó la sensibilidad, especificidad, valor predictivo negativo y valor predictivo positivo de la escala ETDQ-7 en relación con estudios de gabinete para el diagnóstico de disfunción tubárica y el tipo de disfunción en cada paciente. Se utilizó la prueba  $\chi^2$  para establecer la significación estadística al comparar las tasas de éxito de la timpanoplastia entre los distintos resultados en los pacientes con diagnóstico de disfunción tubárica y el tratamiento recibido. Un valor de  $p < 0.05$  se consideró una prueba estadísticamente significativa. Los datos se analizaron con el programa estadístico SPSS v.26.

### **Aspectos éticos**

Toda la información de los pacientes fue protegida cuidando la privacidad de los datos. Este estudio se realizó siguiendo las bases de la investigación en seres humanos. Se obtuvo el consentimiento informado de los pacientes. Este protocolo de investigación fue aprobado con el número R-2023-3001-061 por el Comité de Investigación Local 3001 del Hospital.

## **RESULTADOS**

Se incluyeron 130 pacientes con diagnóstico de otitis media crónica perforada no supurativa aptos a timpanoplastia. Los límites de edad de la población fueron 41 y 60 años, con media de 47 años y rango intercuartil de 17; predominó el sexo femenino con 77 pacientes (59.2%).

En relación con las comorbilidades, de los 130 pacientes 20 tenían diabetes mellitus tipo 2, 16 rinitis alérgica, 10 desviación septal y 50 no tenían ninguna comorbilidad, además de que el 92% mostró una mastoides neumatizada. La causa de la perforación timpánica en el 89% de los pacientes fue por antecedente de infección y el 11% por antecedente de lesión traumática. Las variables de sexo, edad, comorbilidades y neumatización mastoidea no mostraron diferencia estadísticamente significativa entre pacientes con y sin diagnóstico de disfunción tubárica, mientras que la variable de causa sí la tuvo con un valor  $p = 0.046$ .

A todos se les hizo evaluación otorrinolaringológica completa incluida la prueba de Holmquist, considerada el patrón de referencia para el diagnóstico de disfunción de trompa de Eustaquio, que dividió a la población en un grupo de 95 casos con diagnóstico de disfunción tubárica y 35 controles sin disfunción tubárica.

A todos los pacientes se les aplicó el cuestionario ETDQ-7, se tomó como punto de corte 14.5 o más para considerar diagnóstico clínico positivo de disfunción tubárica; 77 pacientes tuvieron un resultado positivo, de los que 76 correspondían al grupo de casos y 1 al grupo control, mientras que de los 53 pacientes con resultado negativo 19 correspondían al grupo de casos y 34 al grupo control.

Con respecto al análisis y valores predictivos, 76 pacientes fueron verdaderos positivos, 19 falsos negativos, 1 falso positivo y 34 verdaderos negativos. Cuando los pacientes se estratificaron según los valores de la escala ETDQ-7, se obtuvo una sensibilidad del 80% y una especificidad del 97%, un valor predictivo positivo del 73.5% y un valor predictivo negativo del 98%. Del grupo de casos, 60 pacientes (63.2%) tuvieron disfunción de tipo obstructiva y 35 pacientes (36.9%) de tipo patulosa.

De los 95 pacientes del grupo de casos, 70 recibieron tratamiento con esteroide nasal con furoato de fluticasona en ambas fosas nasales cada 12 horas durante 3 meses y ejercicios de rehabilitación tubárica con maniobras de apertura y cierre de la trompa de Eustaquio durante tres meses, de los que el 61.4% obtuvieron un resultado exitoso en la integración del injerto de la timpanoplastia y un 38.6% no lo tuvo, mientras que de los 25 pacientes que no recibieron tratamiento debido a un corto periodo entre la cita de valoración prequirúrgica y la fecha de programación quirúrgica, así como por falta de insumos en la institución médica durante los meses de seguimiento prequirúrgico, el 60% tuvo un resultado exitoso y un 40% no lo tuvo. De los 35 pacientes del grupo control, el 80% tuvo un resultado exitoso.

Se dio un seguimiento posquirúrgico a 3 meses de la timpanoplastia en los pacientes con un injerto integrado mediante un estudio de timpanometría, en el que un 65.4% mostró una curva de tipo As de Jerger, seguida de la curva A de Jerger; mientras que en los pacientes con integración fallida del injerto predominó la disfunción tubárica de tipo cerrada.

## DISCUSIÓN

Hsieh y su grupo afirman que la disfunción de la trompa de Eustaquio puede tener un efecto adverso en los resultados de la timpanoplastia, estiman una tasa de éxito del 87 al 95% en los pacientes con función normal, en la población de este estudio fue del 80%, mientras que en los pacientes con disfunción tubárica se obtuvo una tasa de éxito del 65 al 70%,<sup>2</sup> en este estudio fue del 61.1%.

Tan y colaboradores reportaron una tasa de éxito general del 86.6% en su metanálisis, con una tasa de éxito en población adulta del 89.2%<sup>12</sup> y del 66.2% en población pediátrica. En 2012 McCoul y su grupo dieron a conocer el cuestionario ETDQ-7, diseñado por la necesidad de cuantificar los síntomas de los pacientes con disfunción de la trompa de Eustaquio, más allá de la historia clínica tradicional y como herramienta de medición posterior a los diversos tratamientos.

Para la validez externa de la prueba se usó la timpanometría. La curva ROC tuvo sensibilidad del 100% y especificidad del 100% cuando el punto de corte se situaba en más de 14.5 en los oídos patológicos o, bien, una media de la puntuación de más de 2.1; el estudio se efectuó en una población estadounidense con edad promedio de 30 años.<sup>13</sup>

El análisis de la escala aplicada en la población de este estudio reportó sensibilidad del 80% y especificidad del 97%, con valor predictivo positivo del 73.5% y valor predictivo negativo

del 98%. El estudio incluyó pacientes de nacionalidad mexicana, residentes de una ubicación geográfica al nivel del mar, con condiciones climatológicas de humedad y con edad media de 47 años.

Los resultados obtenidos por Herrera y su grupo sugieren que la escala ETDQ-7 es una prueba sensible, aunque no específica, con gran valor predictivo negativo,<sup>11</sup> a diferencia de los resultados obtenidos en este estudio, que sugieren que la escala ETDQ-7 es una prueba con mayor especificidad que sensibilidad. De esa manera, se considera una prueba estadísticamente significativa en el estudio clásico de la función de la trompa de Eustaquio.

Teixeira y colaboradores publicaron en 2018 un estudio de la precisión del cuestionario ETDQ-7, compararon el cuestionario con herramientas objetivas en una muestra de 25 controles y 30 casos, consideraron únicamente síntomas que estuvieron presentes en el último mes para evitar el sesgo.<sup>14</sup>

Cortese y colaboradores, mediante una revisión de la bibliografía, encontraron el cuestionario como un instrumento válido y confiable para su uso en el ámbito clínico que ofrece una perspectiva general de la severidad de una posible disfunción de la trompa de Eustaquio, además de ser de fácil aplicación, rápido y sencillo de responder. Además, ha demostrado tener buenos indicadores estadísticos, con alto grado de validez, confiabilidad y consistencia interna.<sup>15</sup> Sin embargo, ninguno de los estudios incluidos en su análisis de revisiones bibliográficas se hizo en población mexicana, lo que conlleva una probabilidad de variación en los resultados.

En este estudio se analizó la relación entre el éxito en la timpanoplastia en sujetos con diagnóstico confirmatorio de disfunción tubárica y que además recibieron tratamiento y en los que no lo recibieron debido al corto periodo entre la valoración prequirúrgica y la fecha asignada para la intervención quirúrgica, en la que se observó mayor tasa de éxito en los pacientes del primer grupo; sin embargo, no fue estadísticamente significativo, lo que hace sospechar falta de apego al tratamiento por parte de los pacientes.

Uno de los factores que sí tuvo relevancia estadística para una tasa de éxito es la coexistencia de rinitis alérgica. Gamra y colaboradores, en un estudio retrospectivo de 2000 a 2011, incluyeron 70 oídos con un porcentaje de cierre del 92.8% y concluyeron que la rinitis alérgica es un factor sumamente relacionado para la integración del injerto después de una timpanoplastia en niños, con significación estadística ( $p = 0.0003$ ).<sup>16</sup> Del total de pacientes, 16 tenían diagnóstico de rinitis alérgica, de los que un 43% no tuvo éxito en la integración del injerto.

Otro de los factores evaluados en la tasa de éxito de una timpanoplastia es la neumatización insuficiente en el oído medio; Guindy y su grupo demostraron que los resultados se vieron afectados por la neumatización mastoidea.<sup>2</sup> En los pacientes de este estudio no tuvo un papel significativo en el seguimiento posquirúrgico. El tamaño de la perforación de la membrana timpánica genera un gran debate sobre si influye o no en el éxito de una timpanoplastia.

Tan y su grupo sugieren que las perforaciones ubicadas en los cuadrantes anteriores se asocian con un peor resultado, posiblemente debido a la vascularización reducida o menor exposición con la membrana timpánica; además, concluyeron que el tipo de abordaje quirúrgico no tuvo efecto en los resultados porque éstos dependen de muchos factores, como el tamaño de la perforación, ubicación, visualización y la preferencia del cirujano en el procedimiento quirúrgico.

Por lo general, se recurre a un abordaje endoaural o transcanal en pacientes con perforaciones pequeñas y en las ubicadas en cuadrantes posteriores y en conductos auditivos amplios.<sup>12</sup> En esta población predominó la técnica quirúrgica tipo *underlay* endomeatal con microscopio en un 48% de los pacientes, seguida por la tipo *inlay*.

## CONCLUSIONES

Los resultados obtenidos demostraron que la escala ETDQ-7 es una herramienta sensible y específica, por lo que se considera útil para detectar de forma genérica la disfunción tubárica en pacientes con otitis media crónica perforada no supurativa, lo que apoya el diagnóstico clínico y, una vez detectada la disfunción, se requerirían métodos objetivos para establecer el diagnóstico diferencial entre las dos causas conocidas e iniciar de forma oportuna un tratamiento que beneficie la tasa de éxito en pacientes aptos a timpanoplastia.

El estudio aporta información preliminar relevante que justifica futuras investigaciones en el área, puesto que existe escasa información y evidencia científica del tema, por lo que una de las posibles proyecciones de este estudio es desarrollar ensayos de adaptación y validación del ETDQ-7 en población mexicana.

## Agradecimientos

A los médicos y personal de salud de la Unidad Médica de Alta Especialidad, Hospital de Especialidades núm. 14, Centro Médico Nacional Adolfo Ruiz Cortines, Instituto Mexicano del Seguro Social (IMSS).

## REFERENCIAS

1. Li R, Wu N, Zhang J, Hou Z, Yang S. Analysis on the correlation between Eustachian tube function and outcomes of type I tympanoplasty for chronic suppurative otitis media. *Acta Otolaryngol* 2020; 140 (8): 664-667. doi:10.1080/00016489.2020.1754462
2. Hsieh CY, Chang CJ, Sun CH, et al. Tympanoplasty with or without balloon Eustachian tuboplasty for chronic suppurative otitis media with obstructive Eustachian tube dysfunction. *Otol Neurotol* 2020; 41 (8): 1077-1083. doi:10.1097/MAO.0000000000002730
3. Bergeron JM, Parsel SM, Do TM, Unis GD, McCoul ED. Association of a standardized measure of nasopharyngeal inflammation with Eustachian tube dysfunction questionnaire score. *Int Forum Allergy Rhinol* 2021; 11 (8): 1177-86. doi:10.1002/alr.22771
4. Ikeda R, Kikuchi T, Miyazaki H, et al. The efficacy of the Eustachian Tube Dysfunction Questionnaire (ETDQ-7) for patulous Eustachian tube patient. *Acta Otolaryngol* 2018; 138 (1): 6-9. doi:10.1080/00016489.2017.1366053
5. Ma Y, Liang M, Tian P, et al. Eustachian tube dysfunction in patients with house dust mite-allergic rhinitis. *Clin Transl Allergy* 2020; 10: 30. doi:10.1186/s13601-020-00328-9
6. Marino MJ, Ling LC, Yao WC, Luong A, Citardi MJ. Eustachian tube dysfunction symptoms in patients treated in a tertiary rhinology clinic: ETD symptoms in rhinology. *Int Forum Allergy Rhinol* 2017; 7 (12): 1135-9. doi:10.1002/alr.22030
7. Ward BK, Ashry Y, Poe DS. Patulous Eustachian tube dysfunction: patient demographics and comorbidities. *Otol Neurotol* 2017; 38 (9): 1362-9.
8. Holmquist J. Eustachian tube function in patients with ear drum perforations following chronic otitis media: results of a simplified testing procedure by deflation and aspiration methods. *Acta Otolaryngol (Stockh)* 1969; 68 (1-6): 391-401.
9. Schilder AG, Bhutta MF, Butler CC, et al. Eustachian tube dysfunction: consensus statement on definition, types, clinical presentation and diagnosis. *Clin Otolaryngol* 2015; 40 (5): 407-411. doi:10.1111/coa.12475
10. Moon S, Lee Y, Jung J, Moon IS, Bae SH. Association between Eustachian tube dysfunction questionnaire-7 scores and Eustachian tube function test results in symptomatic patients with a normal drum. *J Audiol Otol* 2022; 26 (3): 142-6.

11. Herrera M, Eisenberg G, Plaza G. Evaluación de la disfunción de la trompa de Eustaquio mediante el cuestionario de disfunción tubárica (ETDQ-7) y la tubomanometría. *Acta Otorrinolaringológica Esp* 2019; 70 (5): 265-71.
12. Tan HE, Santa Maria PL, Eikelboom RH, Anandacoomaraswamy KS, Atlas MD. Type I tympanoplasty meta-analysis: A single variable analysis. *Otol Neurotol* 2016; 37 (7): 838-46. doi: 10.1097/MAO.0000000000001099
13. McCoul ED, Weinreich HM, Mulder H, Man LX, Schulz K, Shin JJ. Utilization of invasive procedures for adult Eustachian tube dysfunction. *Otolaryngol Neck Surg* 2020; 163 (5): 963-70. <https://doi.org/10.1177/0194599820931467>
14. Teixeira MS, Swarts JD, Alper CM. Accuracy of the ETDQ-7 for identifying persons with Eustachian tube dysfunction. *Otolaryngol Neck Surg* 2018; 158 (1): 83-9. doi: 10.1177/0194599817731729
15. Cortese SE, Cerda VR, Nahuelpan PC, Silva GM. Disfunción del conducto faringotimpánico. El ETDQ-7 como herramienta para el diagnóstico clínico. *Rev Otorrinolaringol Cir Cabeza Cuello* 2020; 80 (1): 97-106.
16. Leal-Fernández ZS, Sainz-Fuentes N, Manuel J, Lugo-Machado JA. Factores pronósticos asociados al éxito de timpanoplastía en niños menores de 15 años. *Red Med Clín* 2019; 3 (3).



# Fototerapia intranasal en el tratamiento de la rinitis alérgica\*

## Intranasal phototherapy in the treatment of allergic rhinitis.

Rena Isabel Bohorquez Meza,<sup>1</sup> Luis Alfonso Romero Reinoso,<sup>2</sup> Nathalie Hamad Aboultaif Sintabay,<sup>3</sup> Daniel Josué Aparicio Camargo,<sup>4</sup> Juliana Katherine Carmona Martínez<sup>5</sup>

\* Trabajo especial de grado introducido y presentado ante el Colegio de Médicos del Estado Zulia en Maracaibo, Venezuela, para optar al grado de especialista en Otorrinolaringología el día 21 de noviembre de 2017.

<sup>1</sup> Especialista en Otorrinolaringología. Alta Especialidad en Rinología y Cirugía Facial, Hospital Fifty Doctors, San Andrés Cholula, México.

<sup>2</sup> Especialista en Otorrinolaringología y Rinología. Profesor adjunto del posgrado de Otorrinolaringología, Hospital Militar de Maracaibo. Centro de Rehabilitación Nasosinusal (CERENA), Cabimas, Venezuela.

<sup>3</sup> Especialista en Otorrinolaringología, Centro Médico Docente María Auxiliadora, Maracaibo, Venezuela.

<sup>4</sup> Investigador adscrito al Centro de Investigaciones Endocrino-metabólicas Dr. Félix Gómez. Facultad de Medicina, Universidad del Zulia, Maracaibo, Venezuela.

<sup>5</sup> Especialista en Otorrinolaringología-Rinología, Centro Médico Dr. José Muñoz, Maracaibo, Venezuela.

### Correspondencia

Rena Isabel Bohorquez Meza  
renabhz@gmail.com

**Recibido:** 1 de febrero 2024

**Aceptado:** 26 de mayo 2024

**Este artículo debe citarse como:** Bohorquez-Meza RI, Romero-Reinoso LA, Aboultaif-Sintabay NH, Aparicio-Camargo DJ, Carmona-Martínez JK. Fototerapia intranasal en el tratamiento de la rinitis alérgica. *An Orl Mex* 2024; 69 (2): 91-100.

## PARA DESCARGA

<https://doi.org/10.24245/aorl.v69i2.9533>

<https://otorrino.org.mx>  
<https://nietoeditores.com.mx>

### Resumen

**OBJETIVO:** Determinar la efectividad de la fototerapia intranasal en el tratamiento de la rinitis alérgica.

**MATERIALES Y MÉTODOS:** Estudio explicativo, prospectivo, experimental de campo y transversal que incluyó pacientes con rinitis alérgica de 18 a 65 años divididos en 2 grupos: el grupo A recibió fototerapia intranasal y el grupo B corticosteroides tópicos y antihistamínico. Se aplicó el Cuestionario de Calidad de Vida en Rinoconjuntivitis y Rinitis Alérgica y se tomó citología del moco nasal.

**RESULTADOS:** Se incluyeron 30 pacientes. Según la clasificación ARIA la rinitis alérgica persistente moderada-severa afectó a 10, la rinitis alérgica leve persistente a 9, la rinitis alérgica intermitente moderada-severa a 6 y la rinitis alérgica intermitente leve a 5. En la evaluación de la calidad de vida se obtuvo considerable mejoría clínica en 23 ítems en el grupo A contra 19 ítems en el grupo B; el efecto de la fototerapia intranasal fue estadísticamente significativo ( $p < 0.001$ ). Previa fototerapia intranasal hubo eosinofilia leve en 8, eosinofilia moderada en 2 y ausencia de eosinofilia en 5; posterior a la fototerapia, todos los pacientes se encontraron sin eosinofilia.

**CONCLUSIONES:** La fototerapia intranasal mejora considerablemente la calidad de vida de los pacientes con rinitis alérgica, al igual que el tratamiento médico con-

vencional. Representa un tratamiento novedoso y alternativo ante la población que se rehúsa a la administración permanente de tratamiento médico.

**PALABRAS CLAVE:** Fototerapia; rinitis alérgica; calidad de vida; citología de moco.

### Abstract

**OBJECTIVE:** To determine the effectiveness of intranasal phototherapy in the treatment of allergic rhinitis.

**MATERIALS AND METHODS:** Explanatory, prospective, experimental, field and transversal study was done with patients with allergic rhinitis from 18 to 65 years. They were divided into 2 groups of 15 patients, Group A received intranasal phototherapy and Group B received topical corticosteroids and antihistamines. The Rhinoconjunctivitis Quality of Life Questionnaire was applied, and a nasal mucus cytology sample was taken.

**RESULTS:** There were included 30 patients. According to the ARIA classification, moderate-severe persistent allergic rhinitis affected to 10, allergic rhinitis to 9, moderate severe intermittent allergic rhinitis to 6 and mild intermittent allergic rhinitis to 5. In the evaluation of the quality of life of these patients, considerable clinical improvement was obtained in 23 items in patients of group A vs 19 items of patients of group B, considering the effect of intranasal phototherapy statistically significant ( $p < 0.001$ ). Before intranasal phototherapy there was mild eosinophilia in 8 patients, moderate eosinophilia in 2 and 5 patients had not eosinophilia; after phototherapy all patients ( $n = 15$ ) had not eosinophilia.

**CONCLUSIONS:** Phototherapy considerably improves the quality of life of patients with allergic rhinitis, as much as or equal to conventional medical treatment. It represents a novel and alternative treatment before the population that refuses to the permanent use of medical treatment.

**KEYWORDS:** Phototherapy; Allergic rhinitis; Quality of life; Mucus cytology.

## ANTECEDENTES

Alrededor de 600 millones de personas en el mundo padecen rinitis alérgica y su prevalencia está aumentando en la actualidad. Representa entre el 13 y el 16% de las consultas otorgadas por el médico general o por el especialista. En Europa hasta un 15% de los adultos la padecen, en Inglaterra la prevalencia es del 10%, en Australia del 28%, en Estados Unidos del 20%, en México del 5 al 10% y en Venezuela del 20%. Se considera de gran importancia por el efecto en la calidad de vida.<sup>1,2</sup>

La rinitis alérgica se define como la inflamación de la mucosa nasal caracterizada por una reacción inmunológica mediada por IgE desencadenada por aeroalergenos, de causa multifactorial, resultado de una compleja interacción entre factores genéticos y medioambientales.<sup>1,3</sup>

El mecanismo fisiopatológico nasal inflamatorio es mediado por las IgE, originado por una hipersensibilidad a las sustancias extrañas: los alérgenos. Las IgE, producidas durante la fase de sensibilización o primer contacto con el alérgeno, se fijan sobre los receptores de los mastocitos en los tejidos y los basófilos circulantes. En el momento de un nuevo contacto con el alérgeno, este último se fija sobre las IgE. Esto genera reacciones en cadena que hacen intervenir la penetración celular del calcio, así como varias enzimas celulares que conducen a la desgranulación de la célula. La liberación de histamina y otros mediadores son responsables de los síntomas de la alergia nasal.<sup>4</sup>

Los síntomas se caracterizan por un cuadro de hiperreactividad nasal que produce congestión nasal, estornudos, rinorrea y prurito nasal u ocular, que afectan de manera considerable la calidad de vida del paciente con alteraciones del sueño, ausencia laboral y problemas prácticos. Es una enfermedad crónica que requiere tratamiento multidisciplinario; sus consecuencias son infecciones de las vías respiratorias superiores, sinusitis, respiración oral que de forma recurrente causa deformidades óseas de ambos huesos maxilares y afectación del rendimiento escolar o laboral.

El tratamiento incluye la aceptación de la enfermedad por parte del paciente porque uno de los factores más importantes es el control ambiental para minimizar la exposición al alérgeno, una vez conocido éste. Existen múltiples opciones terapéuticas clásicas, como el tratamiento farmacológico: antihistamínicos, descongestionantes nasales y sistémicos, corticosteroides tópicos y sistémicos, antileucotrienos, cromonas, tratamiento desensibilizante e inmunomoduladores.

La fototerapia intranasal es una opción terapéutica para el control de los síntomas producidos por la rinitis. La mayor parte de los estudios clínicos de esta terapia que incluyen luz LED láser y no láser se han efectuado en el hemisferio oriental y es poco conocida en el continente americano. Esta terapia inhibe la fase efectora de las reacciones alérgicas, como la presentación de antígenos a través de las células dendríticas, induce la apoptosis de células inmunológicas e inhibe la síntesis y liberación de mediadores proinflamatorios por parte de los eosinófilos, mastocitos, basófilos y células T, lo que se traduce en efecto local inmunosupresor e inmunomodulador.<sup>5</sup>

La fototerapia intranasal puede darse en cualquier ambiente del hogar o en centros de rehabilitación de enfermedades nasales en los que haya disponibilidad del dispositivo; puede aplicarse a pacientes en edad pediátrica y adultos, sin restricción de horarios, lo que representa un motivo de confort y cumplimiento en los pacientes. Al mejorar la calidad de vida de forma objetiva, esta terapia representa una alternativa en el tratamiento de la rinitis alérgica. El objetivo de esta investigación es determinar su efectividad en esta población.

## MATERIALES Y MÉTODOS

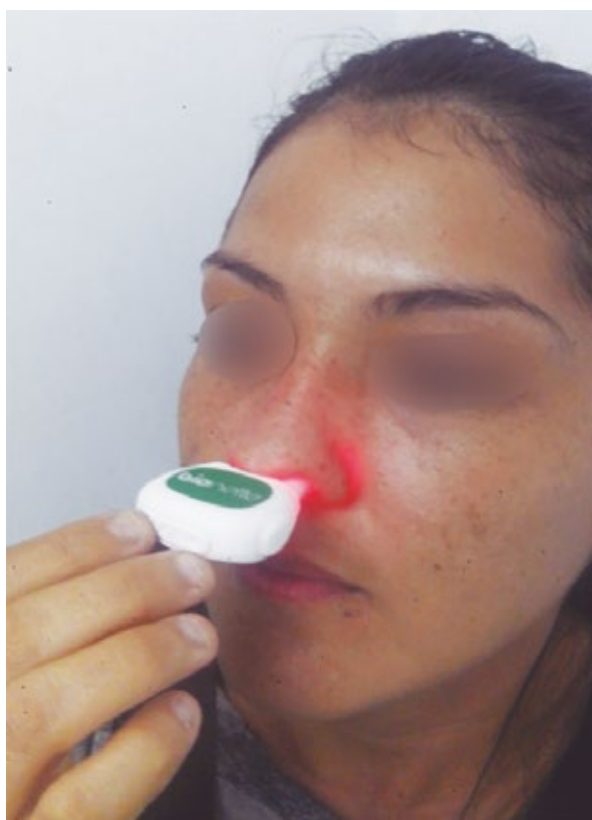Estudio prospectivo, experimental, de campo y transversal. La población de estudio incluyó a pacientes adultos con edades comprendidas entre 18 y 65 años, con diagnóstico de rinitis alérgica que acudieron a consulta externa en el Hospital Militar de Maracaibo de enero a septiembre de 2017.

Los criterios de inclusión fueron síntomas: picazón nasal, rinorrea, estornudo, obstrucción nasal, y las reacciones positivas a pruebas epicutáneas a antígenos inhalantes perennes. Los criterios de exclusión fueron: pacientes menores de 18 años y mayores de 65 años, con las siguientes condiciones: alteraciones anatómicas nasales, asma, situaciones previas al inicio del estudio como infección de las vías respiratorias superiores (4 semanas), administración de corticosteroides sistémicos (4 semanas), de corticosteroides tópicos (2 semanas), de antihistamínicos (1 semana), de descongestionantes nasales (3 días) o inmunoterapia (5 años); fibrosis quística, sinusitis fúngica, estado de inmunosupresión, síndrome de inmunodeficiencia adquirida, malignidad activa o quimioterapia, enfermedad ciliar, tumores nasosinusales y embarazo.

Los pacientes seleccionados se dividieron en 2 grupos: el primero (A) recibió la aplicación de fototerapia; cada fosa nasal fue irradiada por 5 minutos, 3 veces a la semana, durante 3 semanas, usando la misma dosis. La irradiación se hizo con el dispositivo (Bionette) con dosis de energía de 2 J y 630 nm (**Figura 1**). El segundo grupo (B) recibió tratamiento convencional con antihistamínico y corticosteroide tópico durante 4 semanas continuas.

A cada paciente se le explicó el estudio y se le solicitó autorización para su inclusión, con la aprobación del comité de ética de la institución siguiendo los lineamientos de la declaración de Helsinki. Posteriormente se le hizo una valoración clínica rinológica completa previa y posterior al tratamiento, basada en la aplicación del Cuestionario de Calidad de Vida en Ri-





**Figura 1**

Dispositivo de fototerapia intranasal en uso.

noconjuntivitis y Rinitis Alérgica (*Rhinoconjunctivitis Quality of Life Questionnaire, RQLQ*),<sup>6,7</sup> endoscopia nasal y citología del moco de piso de la fosa nasal.

Para valorar el efecto en la calidad de vida de los pacientes en estudio, éstos se clasificaron de acuerdo con el resultado de los 28 ítems del cuestionario RQLQ. Se determinó la diferencia mínima importante que es la diferencia más pequeña en la escala con la que el paciente percibe beneficio y podría ser importante, en la ausencia de efectos adversos o costos excesivos, un cambio en el tratamiento del paciente. Una escala de 15 que va desde -7 (mejoría), 0 (no cambios) a +7 (empeoramiento). El efecto clínico percibido por el paciente fue: no significativo (puntuación +1, 0, -1), significativo (+3, +2, -2, -3), moderadamente significativo (+5, +4, -4, -5) y fuertemente significativo (+7, +6, -6, -7).

La citología nasal se practicó antes y después del tratamiento mediante un frotis de la mucosa del cornete inferior utilizando un hisopo. Una vez obtenida la muestra en dos laminillas, éstas se tiñeron según la técnica de Wright y se hizo el conteo celular diferencial para clasificar el frotis citológico nasal en: grado 0 (sin alteraciones), grado 1 (inflamación leve) y grado 2 (inflamación severa). También se determinó la existencia o no de eosinófilos, que se estratificó: sin eosinofilia (< 5%), eosinofilia leve (< 10%), moderada (< 50%) y marcada (> 50%).<sup>8</sup>

Se hizo un análisis estadístico de tipo descriptivo de cada una de las variables. Los datos obtenidos se expresan como sus valores absolutos, porcentajes o como media  $\pm$  desviación estándar. Para comparar entre las medias de los grupos de estudio se hizo una prueba t de

Student,  $\chi^2$  o ANOVA cuando fueron válidas; se consideró estadísticamente significativo un valor de p menor de 0.05, para lo que se usó el paquete estadístico IBM SPSS Statistics 27.0 para Windows.

## RESULTADOS

Se incluyeron 30 pacientes. La distribución de los pacientes fue similar en edad, con promedio de 35 años (**Cuadro 1**). Los pacientes se clasificaron según las pautas ARIA<sup>9</sup> en persistencia y severidad de los síntomas; la rinitis alérgica persistente tuvo mayor cantidad de pacientes en ambos grupos de estudio. **Cuadro 2**

Los resultados de la calidad de vida de los pacientes con rinitis alérgica se muestran en el **Cuadro 3**. Al tomar en cuenta estos valores, el resultado final en las áreas sueño, problemas prácticos y actividades, fue igual en ambos grupos con cambios significativos. Del mismo modo, en el área síntomas oculares, la fototerapia intranasal no produjo cambios clínicos en el síntoma ojos llorosos; por el contrario, el tratamiento médico sí fue significativo, con diferencia entre ambos grupos, lo que pudiera explicarse por el efecto antihistamínico sistémico del tratamiento oral.

En el mismo orden, en el dominio emociones, la mayor parte de los ítems arrojaron cambios clínicos significativos en ambos grupos, excepto en el ítem sentirse frustrado, en el que solo hubo cambios significativos con la aplicación de la fototerapia intranasal y no los hubo con el tratamiento médico. Con respecto a los síntomas nasales, hubo cambios significativos en ambos grupos, pero éstos fueron en mayor escala en los síntomas estornudos y picazón en la nariz al aplicar la fototerapia.

La aplicación de la fototerapia intranasal mostró alivio clínico significativo en la mayor parte de los síntomas molestos como falta de energía, sed, cansancio, dolor de cabeza y sentirse

**Cuadro 1. Distribución de pacientes por edad y sexo**

Tratamiento	Sexo	Edad (años)	n
Fototerapia intranasal	Femenino	35 ± 14	8
	Masculino	31 ± 19	7
	Total	33 ± 16	15
Tratamiento médico	Femenino	40 ± 21	7
	Masculino	34 ± 10	8
	Total	37 ± 16	15

**Cuadro 2. Distribución de pacientes por tipo de rinitis según ARIA**

	Tipos de rinitis			
	Rinitis alérgica intermitente leve	Rinitis alérgica intermitente moderada-severa	Rinitis alérgica persistente leve	Rinitis alérgica persistente moderada-severa
Grupo A: Fototerapia intranasal	3	3	6	3
Grupo B: Tratamiento médico	2	3	3	7
Total	5	6	9	10

**Cuadro 3. Correlación cuestionario calidad de vida-rinoconjuntivitis**

Áreas o dimensiones	Ítems	Grupo A: Fototerapia intranasal	Grupo B: Tratamiento médico
Sueño	Dificultad para dormir	-2	-2
	Despertar durante la noche	-2	-2
	No dormir durante la noche	-2	-2
Otros síntomas	<b>Falta de energía</b>	<b>-2*</b>	<b>0</b>
	<b>Sed</b>	<b>-2*</b>	<b>-1</b>
	Productividad baja	-1	-1
	<b>Cansancio</b>	<b>-2*</b>	<b>-1</b>
	<b>Dificultad para concentrarse</b>	<b>-1</b>	<b>-2*</b>
	<b>Dolor de cabeza</b>	<b>-2*</b>	<b>0</b>
	Sentirse agotado	<b>-2*</b>	<b>-1</b>
Problemas prácticos	Incomodidad de llevar un pañuelo	-2	-2
	Frotarse la nariz o los ojos	-2	-2
	Sonarse la nariz repetidamente	-2	-2
Síntomas nasales	Congestión nasal	-2	-3
	Nariz goteando	-2	-2
	Estornudos	-3	-2
	Picazón en la nariz	-3	-2
Síntomas oculares	Comezón en los ojos	-2	-2
	<b>Ojos llorosos</b>	<b>-1</b>	<b>-2*</b>
	Dolor en los ojos	-1	-1
	Ojos hinchados	-1	-1
Actividades	Actividad 1	-2	-2
	Actividad 2	-2	-2
	Actividad 3	-2	-2
Emociones	<b>Sentirse frustrado</b>	<b>-2*</b>	<b>-1</b>
	Impaciente o inquieto	-2	-2
	Irritable	-2	-2
	Incómodo por los síntomas	-2	-2

\* Hubo diferencia clínica significativa con respecto al otro tratamiento.

En los ítems en negritas se obtuvieron valores estadísticamente significativos.

agotado, que, comparado con el tratamiento médico, a diferencia de otros ítems, obtuvo valor  $p < 0.001$ , lo que resultó estadísticamente significativo. La variante dentro de esta área del cuestionario fue el síntoma dificultad para concentrarse, en el que el tratamiento médico prevaleció sobre el efecto de la fototerapia intranasal.

Al aplicar la fórmula de  $\chi^2$  en la evaluación de la calidad de vida de estos pacientes, se obtuvo considerable mejoría clínica en 23 ítems en el grupo A sobre 19 ítems en el grupo B), considerando positivo el efecto de la fototerapia intranasal ( $p < 0.001$ ), lo que se evidencia en el **Cuadro 4**.

Al visualizar las características obtenidas en la citología del moco nasal de los pacientes, se evidenciaron cambios con respecto a la cantidad de eosinófilos en ambos grupos. Previa

**Cuadro 4. Efecto clínico en la calidad de vida de los pacientes con rinitis alérgica**

Rango	Grupo A: Fototerapia intranasal	Grupo B: Tratamiento médico	Total
+1, 0 y -1	5	9	14
-2 y -3	23	19	42
Total	28	28	56

$\chi^2$ :  $p < 0.001$ .

fototerapia intranasal hubo eosinofilia leve en el 53.3% y moderada en el 13.3%, lo cual disminuyó posterior a la terapia, con la que se obtuvo un 100% sin eosinofilia, muy similar al porcentaje obtenido con la administración del tratamiento médico, pasando de eosinofilia leve en el 100% a sin eosinofilia en el 86.7%. Al estandarizar con la distribución de Pearson, se obtuvo un valor  $p = 0.010$  en relación con el grupo A, que fue estadísticamente significativo.

En el mismo contexto, se cuantificó el grado de inflamación de la mucosa nasal, con predominio del grado inflamatorio leve en ambos grupos, previo y posterior al tratamiento ( $p = 1.000$  y  $p = 0.227$ , respectivamente) sin cambios estadísticos significativos. **Cuadro 5**

## DISCUSIÓN

La rinitis alérgica es un trastorno muy importante debido a su alta incidencia y deterioro severo de la calidad de vida. Existen numerosos trabajos de investigación que tratan la evaluación de diversos medicamentos en la calidad de vida de los pacientes alérgicos. Cuando la terapia médica está en duda, tiene sentido enfocarse solo en el objetivo de eliminar la morbilidad, aunque es igualmente importante mejorar el bienestar de los pacientes. En algunos padecimientos el alivio de los síntomas es consecuencia del tratamiento. Sin embargo, en la rinitis alérgica el objetivo es reducir la gravedad de los síntomas en lugar de tratar la enfermedad.<sup>3</sup>

**Cuadro 5. Eosinófilos e inflamación en pacientes con rinitis alérgica**

		Grupo A: Fototerapia intranasal n	Grupo B: Tratamiento médico n	$\chi^2$ (p)
Eosinofilia pretratamiento	Sin	5	0	9.130 (0.010)
	Leve	8	15	
	Moderada	2	0	
	Marcada	0	0	
Eosinofilia postratamiento	Sin	15	13	2.143 (0.143)
	Leve	0	2	
	Moderada	0	0	
	Marcada	0	0	
Inflamación pretratamiento	Sin alteraciones	1	1	0.000 (1.000)
	Leve	10	10	
	Severa	4	4	
Inflamación postratamiento	Sin alteraciones	4	1	2.967 (0.227)
	Leve	11	13	
	Severa	0	1	

En esta investigación no hubo diferencias significativas en relación con la edad y sexo de los pacientes, como lo han manifestado otros investigadores.<sup>9-13</sup> Alyasin evaluó 23 hombres y 39 mujeres con edad media de 36.84 años en el grupo de tratamiento y de 36.42 años en el grupo control, datos similares a nuestros resultados.<sup>13</sup>

La rinitis alérgica persistente moderada-severa según la clasificación ARIA fue el subtipo con mayor cantidad de pacientes evaluados en este estudio (n = 10; 33.3%); el segundo lugar lo ocupó la rinitis alérgica persistente leve (n = 9; 30%, seguida por la rinitis alérgica intermitente moderada severa y la rinitis alérgica intermitente leve (n = 6; 20% y n = 5; 16.7%, respectivamente).

Se encontró que aplicar la fototerapia intranasal también puede ser efectiva en pacientes con rinitis alérgica leve, a diferencia de la mayor parte de los estudios revisados en los que la terapia se dio a pacientes con al menos dos años de evolución con síntomas de rinitis alérgica persistente moderada-severa.<sup>9,13,14</sup>

Cingi y su grupo<sup>10</sup> realizaron una investigación con 100 pacientes a los que se aplicó fototerapia intranasal, que se compone de UV-A (25%), UV-B (5%) y luz visible (70%). Las iluminaciones se hicieron con el dispositivo Rhinolight III Szeged, Hungría; rango 310-600 nm y por el mismo examinador. Cada fosa nasal fue irradiada tres veces por semana durante 2 semanas con dosis crecientes. Aplicaron el cuestionario RQLQ antes de la terapia, al mes y tercer mes posterior a la terapia. En absolutamente todos los dominios del cuestionario el resultado fue estadísticamente significativo ( $p < 0.05$ ).

Resultados similares aportaron Alyasin y su grupo<sup>13</sup> al comparar un grupo que recibió fototerapia intranasal ante un grupo placebo; obtuvieron un valor  $p < 0.05$  con significación estadística. Por el contrario, en esta investigación el dominio otros síntomas mostró relevancia estadística significativa al comparar ambos grupos de tratamiento ( $p < 0.001$ ) a favor de la fototerapia intranasal.

En Rumania, Albu y Baschir<sup>12</sup> llevaron a cabo una investigación en la que se aplicó a 39 pacientes la fototerapia intranasal y 38 sujetos recibieron clorhidrato de azelastina en aerosol nasal (dosis total de 1.1 mg). Los parámetros evaluados fueron el efecto en la calidad de vida y la resistencia total nasal a través de la rinomanometría. El RQLQ reveló que ambos tratamientos fueron efectivos para mejorar la calidad de vida en general y en siete dominios separados ( $p < 0.05$ ), excepto con el síntoma obstrucción nasal que se alivió con la fototerapia ante la administración de azelastina ( $p = 0.038$ ).

No hubo diferencia estadística con el puntaje de ambos grupos en relación con la resistencia total nasal. Tiene similitudes con este estudio en relación con el grupo control que recibió tratamiento médico con esteroide tópico y antihistamínico. En el resultado final en las áreas sueño, problemas prácticos, síntomas nasales, emociones y actividades se obtuvo el valor -2 en ambos grupos, lo que representa cambios significativos en la calidad de vida al aplicar ambos tratamientos.

En Turquía, Yurttas y su grupo<sup>14</sup> llevaron a cabo un estudio histopatológico de la mucosa nasal previamente sensibilizada de ratones, en el que compararon el efecto con la administración de fototerapia intranasal y furoato de mometasona; los pacientes se distribuyeron en 2 grupos: grupo 1 (control) y grupo 2 (rinitis). En este estudio se demostró que la fototerapia

intranasal disminuye significativamente la inflamación, la hipertrofia y la hiperplasia de las células caliciformes en un modelo de rinitis alérgica sin inducir apoptosis. Éste es el primer estudio que compara los hallazgos histopatológicos relacionados con la fototerapia intranasal y el tratamiento con esteroide nasal (furoato de mometasona), que tienen efectos similares.

La fototerapia representará una alternativa ante la posibilidad de aparición de efectos adversos de los esteroides. Estos resultados concuerdan con los nuestros en relación con el grado de inflamación de la mucosa en los pacientes incluidos.

Koreck y colaboradores<sup>11</sup> demostraron una disminución estadísticamente significativa ( $p = 0.009$ ) del conteo de eosinófilos con la administración de fototerapia intranasal, en tanto que aumentó en el grupo control ( $p > 0.05$ ). En este estudio la disminución del conteo de eosinófilos no varió entre ambos grupos.

## CONCLUSIONES

Hubo una prevalencia alta de rinitis alérgica persistente moderada-severa en la población de estudio que afecta de manera considerable la calidad de vida de los pacientes.

La fototerapia intranasal mejora considerablemente la calidad de vida de los pacientes con rinitis alérgica<sup>15</sup> tanto o igual que el tratamiento médico convencional, pues tiene un efecto mayor que el tratamiento médico en otros síntomas sistémicos que causan ausentismo laboral.

El recuento de los eosinófilos en el moco nasal permite cuantificar objetivamente la mejoría de los pacientes.

Los resultados obtenidos en este trabajo reflejan la eficacia estadísticamente significativa de la fototerapia intranasal, tratamiento novedoso y alternativo para la población que se rehúsa a la administración permanente de tratamiento médico.

## Agradecimientos

Al Servicio de Patología del Hospital IVSS Dr. Adolfo Pons, especialmente a la especialista en Anatomía Patológica Dra. Liseth Linares, quien contribuyó a la realización del estudio.

## REFERENCIAS

1. Ramírez SJ, Salas DD, Borges L, Bouchard M. Perfil de sensibilización a alérgenos inhalantes y alimentarios en pacientes del Instituto de Inmunología Clínica del Estado Mérida-Venezuela. *Avances Biomed* 2014; 3 (3): 129-35.
2. Monge MA, Rojas OB, Cárdenas BM, Concha GM. Determinación sérica de IgE y recuento de eosinófilos en moco nasal de pacientes menores de edad para diagnosticar rinitis alérgica. *Polo del conocimiento: revista científico-profesional*. 2022; 7 (7): 672-694.
3. Mullol J, Valero A. Actualización del manejo de la rinitis alérgica. Guías GEMA y MACVIA-ARIA. *Rev Rinol* 2019; 19 (1): 7-18.
4. Bouquet J, Vignola AM, Campbell A, Michel FB. Pathophysiology of allergic rhinitis. *Int Arch Allergy Immunol* 1996; 110 (3): 207-218. doi:10.1159/000237289
5. Koreck A, Szechenyi A, Morocz M, et al. Effects of intranasal phototherapy on nasal mucosa in patients with allergic rhinitis. *J Photochem Photobiol B* 2007; 89 (2-3): 163-169. doi:10.1016/j.jphotobiol.2007.09.013
6. Juniper EF, Guyatt GH. Development and testing of a new measure of health status for clinical trials in rhinoconjunctivitis. *Clin Exp Allergy* 1991; 21 (1): 77-83. doi:10.1111/j.1365-2222.1991.tb00807.x

7. Juniper EF, Guyatt GH, Griffith LE, Ferrie PJ. Interpretation of rhinoconjunctivitis quality of life questionnaire data. *J Allergy Clin Immunol* 1996; 98 (4): 843-845. doi:10.1016/s0091-6749(96)70135-5
8. Kafie LC. Citograma nasal: utilidad en la práctica clínica de alergias. *Rev Med Hondur* 1989; 57 (1): 28-32.
9. Ittai Neuman, Yehuda Finkelstein. Narrow-band red light phototherapy in perennial allergic rhinitis and nasal polyposis. *Ann Allergy Asthma Immunol* 1997; 78: 399- 406.
10. Cingi C, Yaz A, Cakli H, Ozudogru E, et al. The effects of phototherapy on quality of life in allergic rhinitis cases. *Eur Arch Otorhinolaryngol* 2009; 266: 1903-1908.
11. Koreck A, Csoma Z, Bodai L, Ignacz F, Szabo A, Kadocsa E, et al. Rhinophototherapy: a new therapeutic tool for the management of allergic rhinitis. *J Allergy Clin Immunol* 2005; 115 (3): 541-547. doi:10.1016/j.jaci.2004.11.005
12. Albu S, Baschir S. Intranasal phototherapy versus azelastine in the treatment of seasonal allergic rhinitis. *Auris Nasus Larynx* 2013; 40: 447-451.
13. Alyasin S, Hesamedin S, Houshmand H, Esmaeilzadeh H, Jelodar S, Amin R. Short time efficiency of rhinophototherapy in management of patients with allergic rhinitis resistant to medical therapy. *Iran J Allergy Asthma Immunol* 2016; 15 (4): 317-327.
14. Tatar EÇ, Korkmaz H, Sürenoğlu UA, Saylam G, Ozdek A. Effects of rhinophototherapy on quality of life in persistent allergic rhinitis. *Clin Exp Otorhinolaryngol* 2013; 6 (2): 73-77. doi:10.3342/ceo.2013.6.2.73
15. Yurttas V, Şerefican M, Erkoçoğlu M, Terzi EH, Kükner A, Oral M. Histopathological effects of intranasal phototherapy and nasal corticosteroids in allergic rhinitis in a rabbit model. *J Photochem Photobiol B* 2015; 149: 289-291. doi:10.1016/j.jphotobiol.2015.06.011



# Correlación entre hallazgos histológicos y ecográficos de nódulos tiroideos

## Correlation between histological and ultrasound findings of thyroid nodules.

Diana Laura Castro Garrido,<sup>1</sup> Gabriel Mauricio Morales Cadena<sup>2</sup>

<sup>1</sup> Médico residente de tercer año del curso de Otorrinolaringología y Cirugía de Cabeza y Cuello.

<sup>2</sup> Jefe del curso de Otorrinolaringología y Cirugía de Cabeza y Cuello.

Facultad Mexicana de Medicina, Universidad La Salle. Hospital Español de México, Ciudad de México.

### Correspondencia

Gabriel Mauricio Morales Cadena  
moralescadena@gmail.com

**Recibido:** 10 de marzo 2024

**Aceptado:** 15 de mayo 2024

**Este artículo debe citarse como:** Castro-Garrido DL, Morales-Cadena GM. Correlación entre hallazgos histológicos y ecográficos de nódulos tiroideos. *An Orl Mex* 2024; 69 (2): 101-107.

## PARA DESCARGA

<https://doi.org/10.24245/aorl.v69i2.9554>

<https://otorrino.org.mx>  
<https://nietoeditores.com.mx>

### Resumen

**OBJETIVO:** Determinar la concordancia entre las categorías de TI-RADS en la evaluación preoperatoria de nódulos tiroideos y los hallazgos histológicos para el diagnóstico de carcinoma tiroideo.

**MATERIALES Y MÉTODOS:** Estudio transversal en el que se incluyeron pacientes sometidos a tiroidectomía entre enero de 2018 y septiembre de 2023. Después de la tiroidectomía, los hallazgos histológicos se correlacionaron con los informes ecográficos preoperatorios.

**RESULTADOS:** Se incluyeron en el estudio 38 pacientes (27 mujeres y 11 hombres); se diagnosticó cáncer de tiroides en 37 de ellos y lesiones benignas en 1 paciente tras la tiroidectomía. El promedio de edad fue de 50.5 años (límites: 21-85 años). Según los resultados ecográficos se encontró TI-RADS 2 en 1 paciente, TI-RADS 3 en 13 pacientes, TI-RADS 4 en 18 y TI-RADS 5 en 6 pacientes. En cuanto a frecuencia de tipo de carcinoma tiroideo se encontró tipo papilar en 32 pacientes, folicular en 4, medular en 1 paciente y anaplásico en 1 paciente. La correlación entre el resultado histológico y los informes de la ecografía prequirúrgica mostró una sensibilidad del 97.3%.

**CONCLUSIONES:** Se obtuvieron 37 verdaderos positivos y 1 verdadero negativo, lo que demuestra una concordancia sensible y específica entre la ecografía tiroidea y el sistema de clasificación TI-RADS y los hallazgos histopatológicos posquirúrgicos.

**PALABRAS CLAVE:** Nódulo tiroideo; carcinoma tiroideo; tiroidectomía; punción por aspiración con aguja fina.



## Abstract

**OBJECTIVE:** To determine the correlation between histologic and ultrasound findings of thyroid nodules to evaluate the sensitivity of the TI-RADS method for diagnosing thyroid nodule disease.

**MATERIALS AND METHODS:** Retrospective and observational study including patients undergoing thyroidectomy from January 2018 to September 2023. After thyroidectomy, histological findings were correlated with preoperative ultrasound reports.

**RESULTS:** There were included 38 patients (27 women and 11 men); thyroid cancer was diagnosed in 37 patients and benign lesions in 1 patient after thyroidectomy. The average age was 50.5 years (limits: 21-85 years). According to ultrasound findings TI-RADS 2 was found in 1 patient, TI-RADS 3 in 13 patients, TI-RADS 4 in 18 patients and TI-RADS 5 in 6 patients. As for frequency of thyroid carcinoma type, papillary type was found in 32 patients, follicular in 4 patients, medullary in 1 patient and anaplastic in 1 patient. Correlation of the histologic result with the pre-surgical ultrasound reports showed a sensitivity of 97.3%.

**CONCLUSIONS:** Thirty-seven true positives and one true negative were obtained, which demonstrates a sensitive and specific correlation between thyroid ultrasound and the TI-RADS classification system and the postsurgical histopathologic findings.

**KEYWORDS:** Thyroid nodule; Thyroid carcinoma; Thyroidectomy; Fine needle aspiration biopsy.

## ANTECEDENTES

Los nódulos tiroideos constituyen la expresión física de un espectro amplio de enfermedades tiroideas. En México se llevó a cabo un estudio de prevalencia de nódulos tiroideos en la población general, en el que se evaluaron 2401 personas entre 18 y 90 años. La detección de nódulos por palpación tuvo una prevalencia del 1.4%, mientras que la detección por ecografía logró un incremento al 19.6%. La creciente disponibilidad de la ecografía tiroidea y del análisis citológico del nódulo tiroideo mediante la punción-aspiración con aguja fina ha modificado notablemente la actitud diagnóstica y terapéutica en el paciente con nódulo tiroideo.<sup>1</sup>

La importancia clínica de estudiar un nódulo radica en la necesidad de excluir el cáncer de tiroides, lo que ocurre en el 5 al 10% según la edad, el sexo, la exposición a la radiación externa en la cabeza y el cuello durante la infancia, el antecedente familiar y otros factores.<sup>2</sup>

La clasificación TI-RADS (*Thyroid Imaging Reporting and Data System*) la crearon diferentes autores<sup>3,4</sup> con la intención de unificar el lenguaje entre las especialidades involucradas en el abordaje del nódulo tiroideo, establecer la probabilidad de malignidad y definir a cuáles nódulos se les debe hacer punción y aspiración con aguja fina para obtener citología diagnóstica. En el estudio se utilizó la clasificación TI-RADS de Horvath de 2009, que otorga una puntuación para la enfermedad tiroidea que incluye los grados 1 al 5 (existe la categoría 6 para los ya demostrados histológicamente). A partir del grado 4 se considera una probabilidad alta de carcinoma tiroideo, se recomienda la biopsia por aguja de aspiración fina en los nódulos tiroideos con un valor TI-RADS de 4 y 5. **Cuadro 1**

El objetivo de este estudio fue describir la concordancia entre las categorías de TI-RADS en la evaluación preoperatoria de nódulos tiroideos y los hallazgos histológicos para el diagnóstico de carcinoma tiroideo.

## MATERIALES Y MÉTODOS

Estudio retrospectivo de los informes ecográficos de 38 pacientes del Hospital Español de México sometidos a una tiroidectomía total o parcial debido a enfermedad nodular tiroidea de enero de 2018 a septiembre de 2023.

Previo a la cirugía a todos los pacientes se les practicó una ecografía tiroidea revisada por 3 médicos radiólogos que valoraron las características de los nódulos tiroideos basados en

**Cuadro 1. Clasificación de TI-RADS**

TI-RADS 1	Glándula tiroidea normal	
TI-RADS 2	Benigna	0% malignidad
TI-RADS 3	Nódulo probablemente benigno	5% malignidad
TI-RADS 4	Nódulo sospechoso TI-RADS 4a TI-RADS 4b	5-80% malignidad 5-10% malignidad 10-80% malignidad
TI-RADS 5	Nódulo probablemente maligno	Más del 80% malignidad
TI-RADS 6	Incluye diagnóstico de malignidad por biopsia	

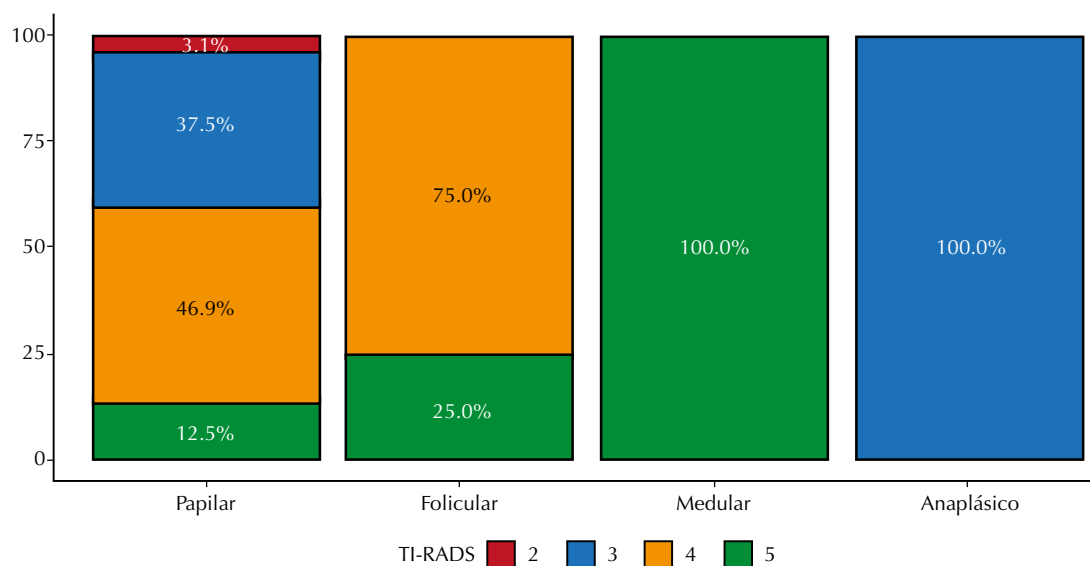
Tomado de la referencia 3.

estructura, ecogenicidad, morfología, contorno, relación diámetro anteroposterior transverso, existencia o ausencia de cápsula, existencia o ausencia de calcificaciones, focos hiperecogénicos y vascularización según el sistema de clasificación TI-RADS. Se utilizó un ecógrafo Phillips Affiniti 50. Posterior a la cirugía las piezas quirúrgicas las examinaron 3 patólogos y se hizo un informe con el diagnóstico histopatológico según la clasificación de la OMS.<sup>5</sup>

La captura de datos se hizo en una hoja de cálculo de Excel 2015, se incluyeron las variables demográficas, los resultados ecográficos, la clasificación TI-RADS y los resultados histopatológicos. Evaluamos la relación entre el diagnóstico histopatológico y la escala de TI-RADS (**Figuras 1 y 2**). La escala TI-RADS clasificó como nódulo sospechoso de malignidad o maligno en mayor proporción en los diagnósticos de carcinoma folicular y medular; sin embargo, en el caso anaplásico se clasificó como nódulo probablemente benigno.

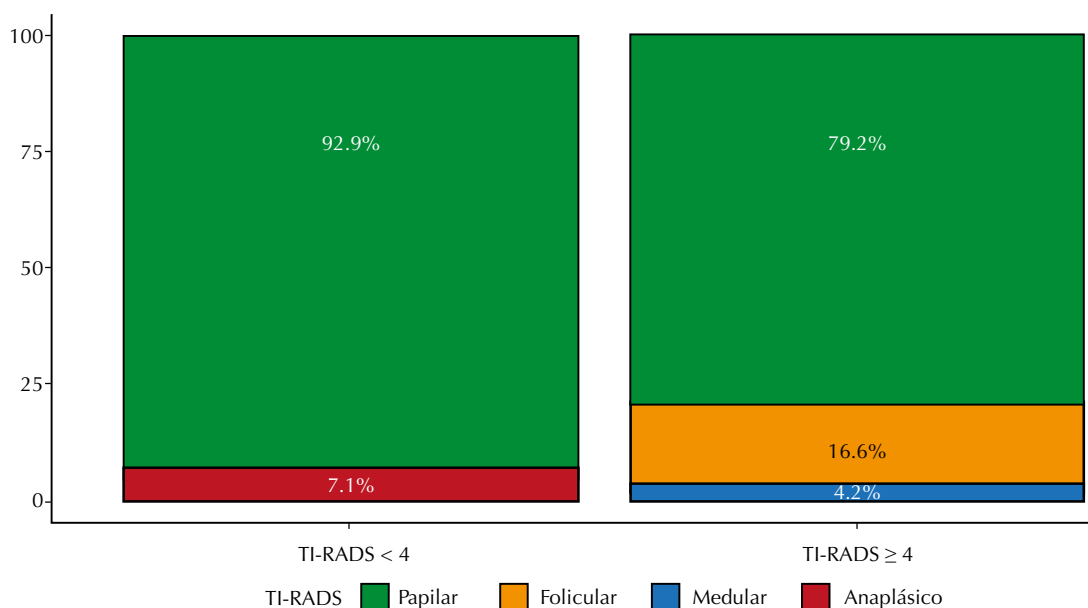
## RESULTADOS

Se incluyeron 38 pacientes sometidos a tiroidectomía en el Hospital Español de México, 27 mujeres y 11 hombres. Las categorías TI-RADS 1, 2 y 3 se agruparon como probablemente negativo y las 4 y 5 como probablemente positivo.



**Figura 1**

Correlación entre carcinoma tiroideo y la clasificación TI-RADS.



**Figura 2**

Correlación del tipo de carcinoma según el valor de TI-RADS mayor o menor a 4.

De los 38 pacientes incluidos en el estudio, se diagnosticó carcinoma tiroideo en 37 pacientes y se consideraron lesiones benignas en 1 paciente tras la tiroidectomía. El promedio de edad fue de 50.5 años (límites: 85-21 años). Según los resultados ecográficos se encontró TI-RADS 2 en 1 paciente, TI-RADS 3 en 13, TI-RADS 4 en 18 y TI-RADS 5 en 6 pacientes.

En cuanto a la frecuencia de tipo de carcinoma tiroideo se encontró tipo papilar en 32 pacientes, folicular en 4, medular en 1 paciente (0.02%) y anaplásico en 1 paciente. **Figuras 1 y 2**

La correlación del resultado histológico con los informes de la ecografía prequirúrgica mostró una sensibilidad del 97.3%.

## DISCUSIÓN

En la última década, la atención del paciente con nódulo tiroideo ha entrado en una nueva era con la introducción de alternativas de diagnóstico y tratamiento.<sup>6,7,8</sup> El aumento mundial observado en la incidencia del cáncer de tiroides se debe, en gran medida, a la mayor detección del cáncer papilar de tiroides de bajo riesgo debido al mayor uso de la ultrasonografía tiroidea.<sup>9-15</sup>

Aunque más del 90% son lesiones pequeñas, no palpables y benignas que nunca se convertirán en tumores clínicamente significativos, algunos pacientes tienen lesiones no palpables o palpables que son malignas.<sup>16,17,18</sup>

El ultrasonido es la modalidad de imagen inicial recomendada para evaluar los nódulos tiroideos palpables o los nódulos tiroideos documentados por otras técnicas de imagen porque es extremadamente sensible para identificar la cantidad, las características de los nódulos tiroideos y las características de alto riesgo asociadas con mayor riesgo de malignidad, como márgenes irregulares, focos ecogénicos puntiformes y extensión extratiroidea.<sup>19</sup>

Para distinguir entre los subgrupos de pacientes de bajo y alto riesgo es necesario hacer anamnesis y exploración física exhaustivas, pruebas de laboratorio, ecografía tiroidea y, en el caso de los pacientes adecuadamente seleccionados, una biopsia por aspiración de aguja fina.<sup>20</sup>

El sobrediagnóstico del cáncer de tiroides se define como: el diagnóstico de tumores tiroideos que, si se dejaran solos, no provocarían síntomas ni la muerte.<sup>21</sup> El sobrediagnóstico puede ser perjudicial debido a la carga física, psicológica y económica asociada con las pruebas diagnósticas adicionales y la cirugía.<sup>22,23</sup> Con la finalidad de evitar el sobrediagnóstico de cáncer de tiroides y posterior sobretratamiento de pacientes con cáncer de tiroides de bajo riesgo se han desarrollado varios sistemas internacionales de estratificación del riesgo de nódulos tiroideos basados en ecografía que especifican las recomendaciones sobre la toma de biopsias por aspiración de aguja fina.<sup>6,7,8</sup> Los cuatro principales sistemas utilizados que comparten características comunes y un mismo léxico son la Asociación Americana de Tiroides, el Sistema de Datos e Imágenes Tiroideas del Colegio Americano de Radiología (ACR TI-RADS), el Sistema Europeo de Datos e Imágenes Tiroideas (EU-TIRADS) y el sistema coreano (K-TIRADS).<sup>24,25</sup>

El reto al que se enfrentan los médicos que tratan los cánceres de tiroides es equilibrar el enfoque terapéutico para que los pacientes con enfermedad de menor riesgo o nódulos tiroideos benignos no reciban un tratamiento excesivo. Al mismo tiempo, deben reconocer a los pacientes con enfermedad más avanzada o de alto riesgo que necesitan un enfoque terapéutico más agresivo. Los cánceres de tiroides tienen una amplia gama de comportamientos clínicos, desde tumores indolentes con baja mortalidad en la mayoría de los casos hasta neoplasias muy agresivas, por ejemplo, el cáncer anaplásico de tiroides. Por tanto, el establecimiento de un diagnóstico adecuado antes de iniciar el tratamiento es decisivo para adaptar adecuadamente el tratamiento.

En el estudio realizado se demostró la concordancia entre el resultado de ecografía y el resultado de histopatología, lo que lo justifica como un método estandarizado para ayudar en el tratamiento de los nódulos tiroideos observados en las imágenes ecográficas. A pesar de la variabilidad en la asignación de características, la adopción de la TI-RADS mejora el acuerdo para recomendar la biopsia en general. Además, la aplicación de la TI-RADS reduce la cantidad de nódulos tiroideos biopsiados, al tiempo que mejora la especificidad y la precisión en la detección de malignidad. Además, la posibilidad de pasar por alto una malignidad disminuye en gran medida porque la mayor parte de los nódulos malignos para los que no se recomienda una biopsia recibirán, como mínimo, una recomendación de seguimiento por ecografía.

Una de las limitantes de este estudio es que no fue posible comparar los resultados con los de otros grupos que utilicen otras clasificaciones ecográficas diferentes a la TI-RADS, como las propuestas por las guías de la *American Thyroid Association*; no existen, en nuestro conocimiento, publicaciones en México que apliquen estas clasificaciones.

## CONCLUSIONES

En este estudio obtuvimos 37 verdaderos positivos y un verdadero negativo, lo que demuestra una correlación sensible y específica entre la ecografía tiroidea y el sistema de clasificación TI-RADS y los hallazgos histopatológicos que respaldan la decisión terapéutica a seguir. Es un estudio confiable para la toma de decisiones terapéuticas y su certeza aumenta asociado con la toma de biopsias por aspiración con aguja fina.

## REFERENCIAS

1. Yassa L, Cibas ES, Benson CB, Frates MC, et al. Long-term assessment of a multidisciplinary approach to thyroid nodule diagnostic evaluation. *Cancer* 2007; 111: 508-16. doi: 10.1002/cncr.23116
2. Hurtado López LM, Basurto Kuba E, Montes de Oca Durán E, Pulido Cejudo E, et al. Prevalencia de nódulo tiroideo en el valle de Mexico. *Cir Cir* 2011; 79: 114-117.
3. Horvath E, Majlis S, Rossi R, Franco C, et al. An ultrasonogram reporting system for thyroid nodules stratifying cancer risk for clinical management. *J Clin Endocrinol Metab* 2009; 94 (5): 1748-51. doi: 10.1210/jc.2008-1724
4. Yoon JH, Han K, Kim EK, Moon HJ, et al. Diagnosis and management of small thyroid nodules: a comparative study with six guidelines for thyroid nodules. *Radiology* 2017; 283 (2): 560-569. doi: 10.1148/radiol.2016160641
5. Hedinger C, Williams ED, Sobin LH. The WHO histological classification of thyroid tumors: a commentary on the second edition. *Cancer* 1989; 63 (5): 908-11. doi: 10.1002/1097-0142(19890301)63:5<908::aid-cncr2820630520>3.0.co;2-
6. Carroll BA. Asymptomatic thyroid nodules: incidental sonographic detection. *AJR Am J Roentgenol* 1982; 138 (3): 499-501. doi: 10.2214/ajr.138.3.499
7. Guth S, Theune U, Aberle J, Galach A, Bamberger CM. Very high prevalence of thyroid nodules detected by high frequency (13 MHz) ultrasound examination. *Eur J Clin Invest* 2009; 39 (8): 699-706. doi: 10.1111/j.1365-2362.2009.02162.x
8. Chen DW, Lang BHH, McLeod DSA, Newbold K, Haymart MR. Thyroid cancer. *Lancet* 2023; 401 (10387): 1531-1544. doi: 10.1016/S0140-6736(23)00020-X
9. Vaccarella S, Franceschi S, Bray F, Wild CP, et al. Worldwide thyroid-cancer epidemic? The increasing impact of overdiagnosis. *N Engl J Med* 2016; 375: 614-17. doi: 10.1056/NEJMp1604412
10. Ahn HS, Kim HJ, Welch HG. Korea's thyroid-cancer "epidemic"—screening and overdiagnosis. *N Engl J Med* 2014; 371: 1765-67. doi: 10.1056/NEJMp1409841
11. Davies L, Welch HG. Increasing incidence of thyroid cancer in the United States, 1973-2002. *JAMA* 2006; 295: 2164-67. doi: 10.1001/jama.295.18.2164
12. Lim H, Devesa SS, Sosa JA, Check D, Kitahara CM. Trends in thyroid cancer incidence and mortality in the United States, 1974-2013. *JAMA* 2017; 317: 1338-48. doi: 10.1001/jama.2017.2719
13. Haymart MR, Reyes-Gastelum D, Caoili E, Norton EC, et al. The relationship between imaging and thyroid cancer diagnosis and survival. *Oncologist* 2020; 25: 765-71.
14. Haymart MR, Banerjee M, Reyes-Gastelum D, Caoili E, et al. Thyroid ultrasound and the increase in diagnosis of low-risk thyroid cancer. *J Clin Endocrinol Metab* 2019; 104: 785-92. doi: 10.1210/jc.2018-01933
15. Sajisevi M, Caulley L, Eskander A, et al. Evaluating the rising incidence of thyroid cancer and thyroid nodule detection modes: a multinational, multi-institutional analysis. *JAMA Otolaryngol Head Neck Surg* 2022; 148: 811-18. doi: 10.1001/jamaoto.2022.1743
16. Papini E, Guglielmi R, Bianchini A, et al. Risk of malignancy in nonpalpable thyroid nodules: predictive value of ultrasound and color-doppler features. *J Clin Endocrinol Metab* 2002; 87: 1941-46. doi: 10.1210/jcem.87.5.8504
17. Durante C, Costante G, Lucisano G, et al. The natural history of benign thyroid nodules. *JAMA* 2015; 313: 926-35. doi: 10.1001/jama.2015.0956
18. Haugen BR, Alexander EK, Bible KC, et al. 2015 American Thyroid Association management guidelines for adult patients with thyroid nodules and differentiated thyroid cancer: the American Thyroid Association guidelines task force on thyroid nodules and differentiated thyroid cancer. *Thyroid* 2016; 26: 1-133. doi: 10.1089/thy.2015.0020
19. Russ G, Bonnema SJ, Erdogan MF, Durante C, Ngu R, Leenhardt L. European Thyroid Association Guidelines for ultrasound malignancy risk stratification of thyroid nodules in adults: the EU-TIRADS. *Eur Thyroid J* 2017; 6: 225-37. doi: 10.1159/000478927
20. Filetti S, Durante C, Torlontano M. Nonsurgical approaches to the management of thyroid nodules. *Nat Clin Pract Endocrinol Metab* 2006; 2: 384-94. doi: 10.1038/ncpendmet0215
21. Vaccarella S, Franceschi S, Bray F, et al. Worldwide thyroid-cancer epidemic? the increasing impact of overdiagnosis. *N Engl J Med* 2016; 375 (7): 614-7. doi: 10.1056/NEJMp1604412
22. Kitahara CM, Sosa JA. The changing incidence of thyroid cancer. *Nat Rev Endocrinol* 2016; 12 (11): 646-53. doi: 10.1038/nrendo.2016.110
23. Dal Maso L, Panato C, Franceschi S, et al. The impact of overdiagnosis on thyroid cancer epidemic in Italy, 1998-2012. *Eur J Cancer* 2018; 94: 6-15. doi: 10.1016/j.ejca.2018.01.083

24. Ha EJ, Chung SR, Na DG, et al. 2021 Korean thyroid imaging reporting and data system and imaging-based management of thyroid nodules: Korean Society of Thyroid Radiology consensus statement and recommendations. *Korean J Radiol* 2021; 22: 2094-123. doi: 10.3348/kjr.2021.0713
25. Tessler FN, Middleton WD, Grant EG, et al. ACR thyroid imaging, reporting and data system (TI-RADS): white paper of the ACR TI-RADS Committee. *J Am Coll Radiol* 2017; 14: 587-95. doi: 10.1016/j.jacr.2017.01.046



# Colocación de implante de conducción ósea por medio de árbol de Hudson

## Placement of bone conduction implant by Hudson tree.

Jorge C Mauricio Juárez Ferrer,<sup>1</sup> Alejandro Saúl Moreno Reynoso,<sup>1</sup> Adriana Herrera Vázquez,<sup>2</sup> Sandra De la Cruz Magaña,<sup>3</sup> Cinar Balduin Ayar Hernández<sup>4</sup>

<sup>1</sup> Adscrito al Servicio de Otorrinolaringología y Cirugía de Cabeza y Cuello, Subsección de Neurotología.

<sup>2</sup> Adscrito al Servicio de Otorrinolaringología y Cirugía de Cabeza y Cuello, Gabinete de Audiología.

<sup>3</sup> Residente de la especialidad de Otorrinolaringología y Cirugía de Cabeza y Cuello.

<sup>4</sup> Adscrito al Servicio de Neurocirugía.

Hospital Central Militar, Secretaría de la Defensa Nacional, México.

### Correspondencia

Jorge Carlos Mauricio Juárez Ferrer  
jjuarezferrer@gmail.com

**Recibido:** 28 de mayo 2024

**Aceptado:** 31 de mayo 2024

**Este artículo debe citarse como:** Juárez-Ferrer JCM, Moreno-Reynoso AS, Herrera-Vázquez A, De la Cruz-Magaña S, Ayar-Hernández CB. Colocación de implante de conducción ósea por medio de árbol de Hudson. An Orl Mex 2024; 69 (2): 108-113.

## PARA DESCARGA

<https://doi.org/10.24245/aorl.v69i2.9857>

<https://otorrino.org.mx>  
<https://nietoeditores.com.mx>

### Resumen

**ANTECEDENTES:** El implante de conducción ósea Bonebridge es un dispositivo diseñado para el tratamiento de pacientes con pérdida auditiva de tipo conductiva o mixta y para aquéllos con hipoacusia de tipo neurosensorial severa o profunda unilateral. A diferencia de los auxiliares auditivos convencionales que amplifican el sonido en el conducto auditivo externo, el Bonebridge funciona mediante la conducción ósea directa del sonido.

**CASO CLÍNICO:** Paciente masculino de 56 años con antecedente de hipoacusia súbita derecha y audición normal izquierda a quien se le implantó un dispositivo Bonebridge mediante técnica poco habitual utilizando un árbol de Hudson, lo que permitió llevar a cabo el procedimiento en 30 minutos.

**CONCLUSIONES:** La colocación de Bonebridge puede hacerse en hospitales de segundo nivel porque logra reducir de manera importante el tiempo quirúrgico y los costos asociados con la cirugía.

**PALABRAS CLAVE:** Conducción ósea; pérdida auditiva; auxiliares auditivos; craneotomía.

### Abstract

**BACKGROUND:** The bone conduction implant Bonebridge is a device designed for the treatment of patients with conductive or mixed hearing loss, as well as those with

sensorineural hearing loss, whether severe or profound unilateral. Unlike conventional hearing aids that amplify sound in the ear canal, the Bonebridge works through direct bone conduction of sound.

**CLINICAL CASE:** A 56-year-old male patient with history of right sudden hearing loss and left normal audition in whom a Bonebridge device was implanted using an unusual technique with the Hudson tree, which allowed to perform the procedure in 30 minutes.

**CONCLUSIONS:** Bonebridge placement may be done in second-level hospitals because it reduces importantly the surgical time and the costs related to surgery.

**KEYWORDS:** Bone conduction; Hearing loss; Hearing aids; Craniotomy.

## ANTECEDENTES

Existen diferentes tipos de dispositivos implantables de conducción ósea, que son de diferentes marcas de fabricantes, algunos son de conducción pasiva y otros de conducción activa. El implante de conducción ósea Bonebridge es un dispositivo diseñado para los pacientes con pérdida auditiva conductiva o mixta o con hipoacusia unilateral. A diferencia de los auxiliares auditivos convencionales que amplifican el sonido en el conducto auditivo externo, el Bonebridge funciona mediante la conducción ósea directa del sonido.<sup>1</sup>

El dispositivo consta de dos partes principales: un componente interno que se coloca quirúrgicamente de preferencia en el hueso temporal y un procesador de sonido externo que se adhiere a la piel sobre el implante. Cuando se emite un sonido a través del procesador, éste hace vibrar el componente interno, transmitiendo estas vibraciones directamente al hueso craneal. Estas vibraciones se propagan desde el cráneo hasta el oído interno, donde son procesadas y percibidas como sonido por el paciente.<sup>2</sup>

El dispositivo Bonebridge es especialmente útil para personas que no pueden utilizar auxiliares auditivos convencionales debido a problemas en el conducto auditivo externo, como los pacientes con microtia-atresia, o que desean una solución auditiva más discreta.<sup>3</sup> Es una opción efectiva para mejorar la audición en ciertos casos de pérdida auditiva y puede mejorar la calidad de vida de quienes lo utilizan. Sin embargo, su implantación requiere cirugía y evaluación médica previa para determinar la idoneidad del paciente.

Existen tres técnicas de colocación del dispositivo, la más frecuente es en la porción mastoidea del hueso temporal; las otras opciones son en la escama del temporal y en una posición posterior al seno sigmoides.<sup>4</sup>

## Indicaciones

Aunque las indicaciones pueden variar de un paciente a otro, existen algunas que son comunes a todos:<sup>2</sup>

1. Pérdida auditiva conductiva o mixta con un umbral de al menos 45 dB en al menos 3 frecuencias.
2. Pérdida auditiva severa a profunda en un oído con audición normal en el oído contralateral.

## CASO CLÍNICO

Paciente masculino de 56 años con antecedente de hipoacusia súbita derecha y audición normal izquierda, quien previamente utilizó dispositivo Sophono durante aproximadamente 10 años; sin embargo, se decidió el retiro por falla del dispositivo y en su lugar la colocación de un Bonebridge.



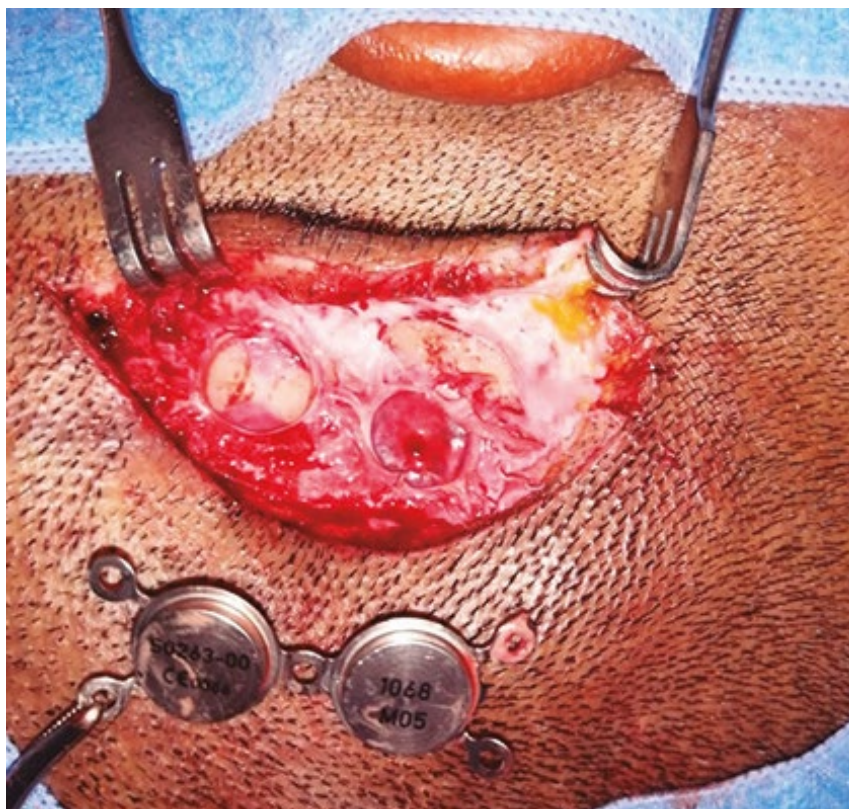
Debido a la cicatriz quirúrgica previa y a la ocupación por el dispositivo Sophono en el espacio mastoideo, se tomó la decisión de colocar el nuevo implante en la escama del hueso temporal derecho.

### Procedimiento quirúrgico

El procedimiento se llevó a cabo con algunas variaciones a la técnica estándar. Primero se inició con un abordaje convencional mediante anestesia general balanceada; previa asepsia, antisepsia, vestido quirúrgico e infiltración de lidocaína con epinefrina 1:100,000; la disección se hizo por planos, se extrajo el dispositivo Sophono (**Figura 1**) y posteriormente marcamos el sitio de colocación de Bonebridge en la escama temporal (**Figura 2**). Decidimos no utilizar fresa convencional ni microscopio y en su lugar usamos lámpara frontal con lupas y árbol de Hudson con broca de 14 mm (**Figura 3**); sin embargo, hubo necesidad de ampliar un poco los bordes con pinza Kerrison (**Figura 4**) debido a que utilizamos el dispositivo BCI-601 que tiene un diámetro de 15.8 mm. Por último, colocamos el dispositivo con éxito, el paciente tuvo vigilancia durante 24 horas y posteriormente fue dado de alta sin complicaciones.

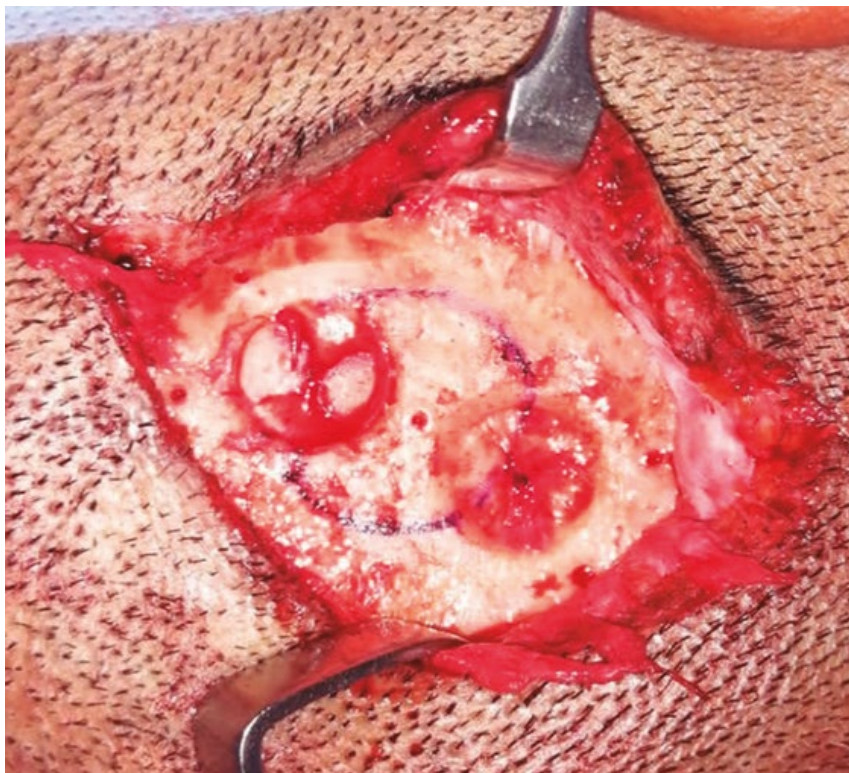
### Resultados posquirúrgicos

Un mes después de la intervención quirúrgica el paciente refirió buena ganancia auditiva que se comprobó con la audiometría posoperatoria. **Figura 5**



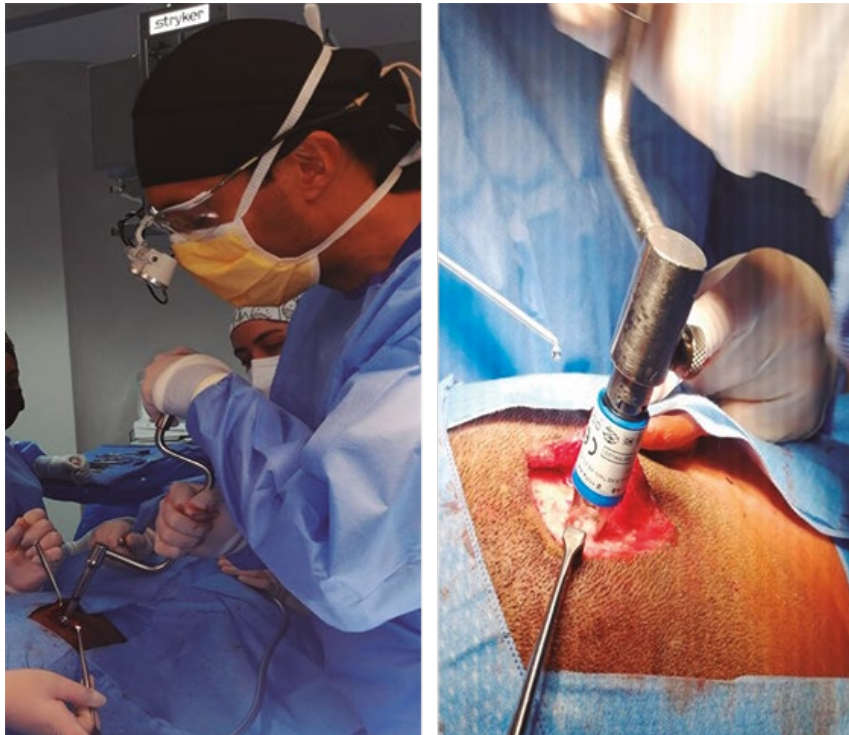**Figura 1**

Abordaje y extracción del dispositivo anterior.



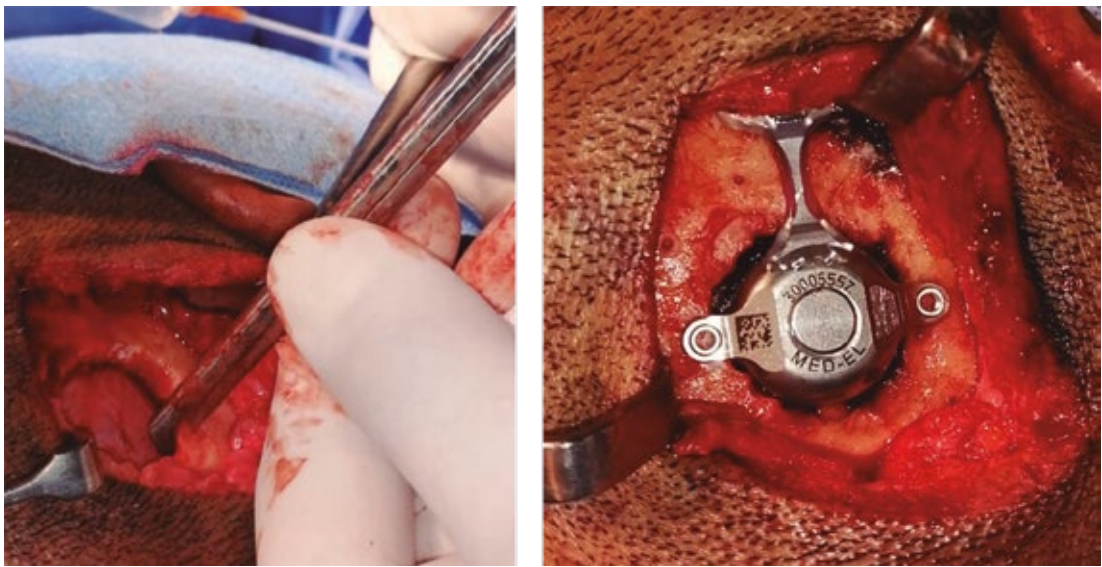
**Figura 2**

Marcaje del lecho de colocación del implante Bonebridge.



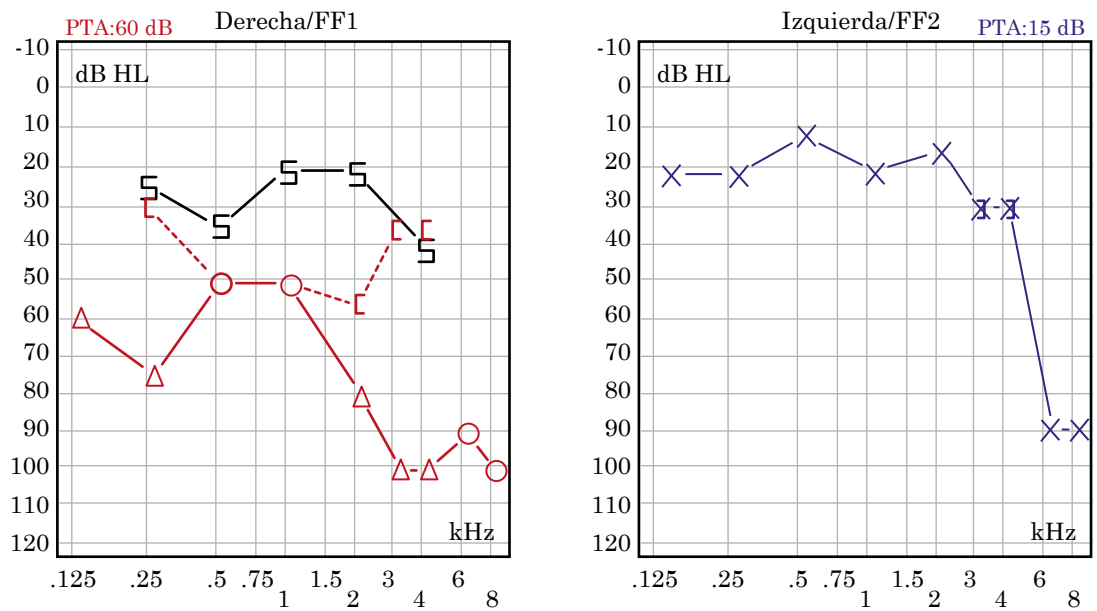
**Figura 3**

Craneotomía con árbol de Hudson utilizando broca de 14 mm.



**Figura 4**

Ampliación de los bordes con pinza de Kerrison y colocación del dispositivo.



**Figura 5**

Audiometría. Oído derecho pre y poscirugía con curva de hipoacusia mixta con PTA de 60 dB; se observa adecuada ganancia con PTA de 25 dB. Oído izquierdo con curva de normoacusia con caída en tonos agudos.

## DISCUSIÓN

El dispositivo de conducción ósea Bonebridge es un sistema desarrollado para mejorar la audición en pacientes con pérdida auditiva mixta o conductiva o con pérdida profunda en un oído con audición normal en el otro. Existen 3 diferentes técnicas de implantación que son: en mastoides, posterior al seno sigmoides y en la escama del temporal.<sup>1</sup>

La técnica quirúrgica estándar es mediante el uso de microscopio, equipo de fresado e instrumental de cirugía de oído; sin embargo, algunos autores como Carnevale y su grupo, describen el uso de un craneotomo (*neurodrill*) con lo que acortan el tiempo de cirugía a menos de 30 minutos con solo 14 segundos para hacer el lecho óseo.<sup>4</sup>

En el paciente del caso no utilizamos craneotomo, en su lugar nos fue de mucha utilidad el árbol de Hudson, este último se usa de forma manual sin energía eléctrica; el costo entre un dispositivo y otro es muy distinto, este último es más barato con una notoria diferencia.

Algunos reportes en la bibliografía mencionan que el Bonebridge puede colocarse, incluso, con anestesia local.<sup>5</sup> Sin embargo, en nuestro medio todavía no hemos dado ese paso y preferimos continuar colocándolo con anestesia general porque consideramos que es más cómodo para el paciente y el cirujano, evita dolor innecesario y ansiedad asociada con la percepción del movimiento de la broca durante la craneotomía.

De esta manera, es posible considerar llevar a cabo este tipo de procedimientos quirúrgicos en hospitales de segundo nivel o, incluso, en clínicas de corta estancia.

## CONCLUSIONES

Con esta técnica alterna demostramos que el procedimiento de colocación de Bonebridge puede hacerse en hospitales de segundo nivel porque logra reducir de manera importante el tiempo quirúrgico y los costos asociados con la cirugía.

## REFERENCIAS

1. Zernotti ME, Sarasty AB. Active bone conduction prosthesis: Bonebridge(TM). *Int Arch Otorhinolaryngol* 2015; 19 (4): 343-8. doi: 10.1055/s-0035-1564329
2. Paper W (n.d.). Medel Pro. Systematic review and meta-analysis of audiological and patient-reported outcomes with the BONEBRIDGE active bone conduction implant system. 2022 (27744\_1.2). <https://go.medel.pro/BONEBRIDGE>
3. Fan X, Yang T, Niu X, Wang Y, Fan Y, Chen X. Long-term outcomes of bone conduction hearing implants in patients with bilateral microtia-atresia. *Otol Neurotol* 2019; 40 (8): 998-1005. doi: 10.1097/MAO.0000000000002370
4. Carnevale C, Tomás-Barberán M, Til-Pérez G, Sarría-Echegaray P. The Bonebridge active bone conduction system: a fast and safe technique for a middle fossa approach. *J Laryngol Otol* 2019; 133 (4): 344-347. doi:10.1017/S0022215119000501
5. Kaylie DM, Freeman CG, Brown CS. Implante Bonebridge. *J Med Insight* 2022 (273). doi:10.24296/jomi/273



# Características clínicas del tumor pardo maxilar en hiperparatiroidismo secundario grave

## Clinical features of maxillary brown tumor in severe secondary hyperparathyroidism.

Paola Elizabeth López Gálvez,<sup>1</sup> Erika María Celis Aguilar,<sup>2,4</sup> Beatriz Guadalupe Moraila García,<sup>1</sup> Alejandro Torrontegui Zazueta,<sup>3</sup> Rosalva González López,<sup>4,6</sup> Macrina Gutiérrez Castro<sup>5</sup>

<sup>1</sup> Estudiante de la Facultad de Medicina, Universidad Autónoma de Sinaloa, Sinaloa, México.

<sup>2</sup> Adscrito al Servicio de Otorrinolaringología.

<sup>3</sup> Residente de Otorrinolaringología.

Centro de Investigación y Docencia en Ciencias de la Salud (CIDOCS), Universidad Autónoma de Sinaloa, México.

<sup>4</sup> Adscrito al Servicio de Otorrinolaringología.

<sup>5</sup> Adscrito al Servicio de Patología.

Hospital Ángeles de Culiacán, Sinaloa, México.

<sup>6</sup> Adscrito al Servicio de Otorrinolaringología, Instituto Mexicano del Seguro Social, Hospital General Regional 01 (IMSS HGR 1), Culiacán, Sinaloa, México.

### Correspondencia

Erika Celis Aguilar  
erikacelis@hotmail.com

**Recibido:** 4 de abril 2024

**Aceptado:** 25 de abril 2024

**Este artículo debe citarse como:** López-Gálvez PE, Celis-Aguilar EM, Moraila-García BG, Torrontegui-Zazueta A, González-López R, Gutiérrez-Castro M. Características clínicas del tumor pardo maxilar en hiperparatiroidismo secundario grave. *An Orl Mex* 2024; 69 (2): 114-123.

## PARA DESCARGA

<https://doi.org/10.24245/aorl.v69i2.9712>

<https://otorrino.org.mx>  
<https://nietoeditores.com.mx>

### Resumen

**ANTECEDENTES:** El tumor pardo, conocido como granuloma central de células gigantes relacionado con el hiperparatiroidismo, es una lesión no neoplásica poco común, producida por el metabolismo óseo anormal, con aumento en la actividad osteoclástica por elevación de la paratohormona. Se ha observado en el 4.5% de los casos de hiperparatiroidismo primario y en aproximadamente el 1.5-1.7% de los casos de hiperparatiroidismo secundario.

**CASO CLÍNICO:** Paciente masculino de 26 años con antecedente de enfermedad renal crónica de 15 años de evolución en terapia de sustitución renal con hemodiálisis e hiperparatiroidismo secundario grave. Acudió al Servicio de Otorrinolaringología por una tumoración de crecimiento progresivo, palpable en la región maxilar derecha con

desplazamiento de pieza dental. Se dio tratamiento quirúrgico del tumor con resultado histopatológico compatible con tumor pardo secundario a hiperparatiroidismo.

**CONCLUSIONES:** El diagnóstico y tratamiento adecuados del tumor pardo en estructuras craneofaciales requiere un enfoque multidisciplinario con evaluación por Otorrinolaringología, Cirugía maxilofacial, Nefrología y Endocrinología.

**PALABRAS CLAVE:** Tumor; osteítis; hiperparatiroidismo secundario; maxilar.

### Abstract

**BACKGROUND:** Brown tumor, also known as giant cell granuloma associated with hyperparathyroidism, is a rare non-neoplastic lesion. It is produced by abnormal bone metabolism, with an increase in osteoclastic activity due to elevated parathyroid hormone levels. It has been observed in 4.5% of cases of primary hyperparathyroidism and in approximately 1.5-1.7% of cases of secondary hyperparathyroidism.

**CLINICAL CASE:** A 26-year-old male patient with a 15-year history of chronic kidney disease on renal replacement therapy with hemodialysis and severe secondary hyperparathyroidism with a progressively growing tumor palpable in the right maxillary region with displacement of a dental piece. Surgical management of the tumor was proposed, and histopathological examination revealed a brown tumor secondary to hyperparathyroidism.

**CONCLUSIONS:** The appropriate diagnosis and management of brown tumors in craniofacial structures require a multidisciplinary approach, with evaluation by specialists in Otorhinolaryngology, Maxillofacial surgery, Nephrology, and Endocrinology.

**KEYWORDS:** Tumor; Osteitis; Secondary hyperparathyroidism; Maxilla.

## ANTECEDENTES

El tumor pardo, también llamado granuloma central de células gigantes relacionado con el hiperparatiroidismo, es una inusual lesión no neoplásica producto del metabolismo óseo osteoclástico anormal por el efecto de la paratohormona.<sup>1,2,3</sup> El tumor pardo está descrito hasta en el 4.5% de los casos de hiperparatiroidismo primario y en 1.5-1.7% en el secundario. Sin embargo, la prevalencia exacta en el hiperparatiroidismo terciario se desconoce por los pocos reportes de casos.<sup>4</sup>

El tumor pardo afecta predominantemente la tibia, el fémur, las clavículas, los arcos costales, la pelvis y con una frecuencia del 2 al 5% los huesos faciales, con afectación de la mandíbula en el 0.1-4.5% y aún con menor frecuencia del maxilar.<sup>1,5,6,7</sup>

El hiperparatiroidismo es un trastorno endocrino caracterizado por el aumento en la producción y secreción de la paratohormona. De acuerdo con su causa se clasifica en hiperparatiroidismo primario, secundario, terciario o cuaternario.<sup>1,3</sup>

La enfermedad renal crónica es la causa más común de hiperparatiroidismo secundario,<sup>1,3,8</sup> del 2 al 25% de los pacientes con trasplante renal padecen hiperparatiroidismo terciario.<sup>4,9</sup>

Cuando el hiperparatiroidismo secundario persiste con concentraciones de paratohormona mayores de 500 pg/mL e hipocalcemia se le denomina hiperparatiroidismo secundario grave o severo, cuya lesión ósea característica es la osteítis fibrosa quística, entre otras alteraciones estructurales esqueléticas.<sup>10</sup>

El tumor pardo tiene relevancia en otorrinolaringología debido a su potencial implicación en las estructuras craneofaciales. Se comunica un caso de tumor pardo maxilar relacionado con hiperparatiroidismo secundario grave.

## CASO CLÍNICO

Paciente masculino de 26 años con antecedentes de reflujo vesicoureteral primario con infección de las vías urinarias de repetición en la infancia y enfermedad renal crónica de 15 años

de evolución. Recibió trasplante renal en 2007 con rechazo de injerto en 2018 y actualmente es sometido a terapia sustitutiva con hemodiálisis e ingesta de calcitriol en espera de trasplante renal de donador vivo. En 2015 se le diagnosticó hipertensión arterial sistémica secundaria en tratamiento con telmisartán, nifedipino y bisoprolol; se le diagnosticó hiperparatiroidismo desde hacía 15 años. Sin otros antecedentes médicos de relevancia.

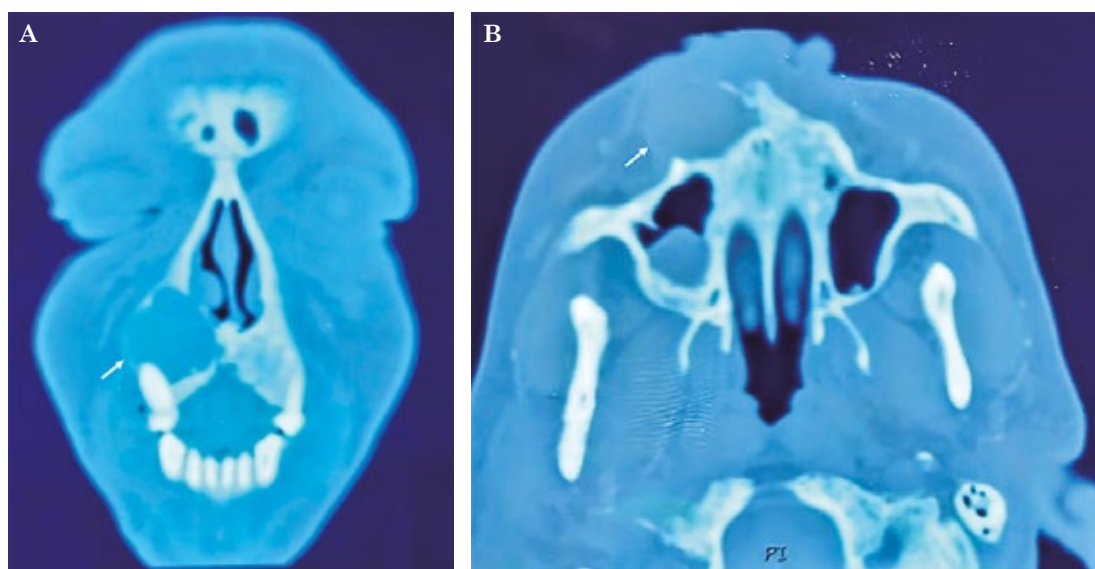
Acudió por manifestar, desde hacía 6 meses, aumento de volumen progresivo e indoloro, localizado en la región malar derecha, así como desplazamiento del incisivo derecho de 4 meses de evolución secundario al aumento de volumen. Negó cefalea, rinorrea o síntomas acompañantes.

A la exploración física se observó aumento de volumen en la región malar derecha de consistencia firme en la base de la nariz, con desplazamiento de estructuras nasales sin hiperemia o secreción y el resto de las estructuras sin alteración. La rinoscopia mostró desplazamiento del cornete inferior derecho y piso nasal y desviación basal del tabique a la izquierda. Cavidad oral con piezas dentales completas y en buen estado. El resto de la exploración no mostró hallazgos patológicos.

Los estudios de laboratorio arrojaron: hemoglobina 9.22 g/dL y creatinina 19.76 mg/dL. Parathormona: 3297 pg/mL, calcio 6.6 mg/dL. El gammagrama no mostró adenoma paratiroideo.

La tomografía de nariz y senos paranasales (**Figura 1**) mostró una lesión hipodensa expansiva en la región nasolabial de la maxila derecha.

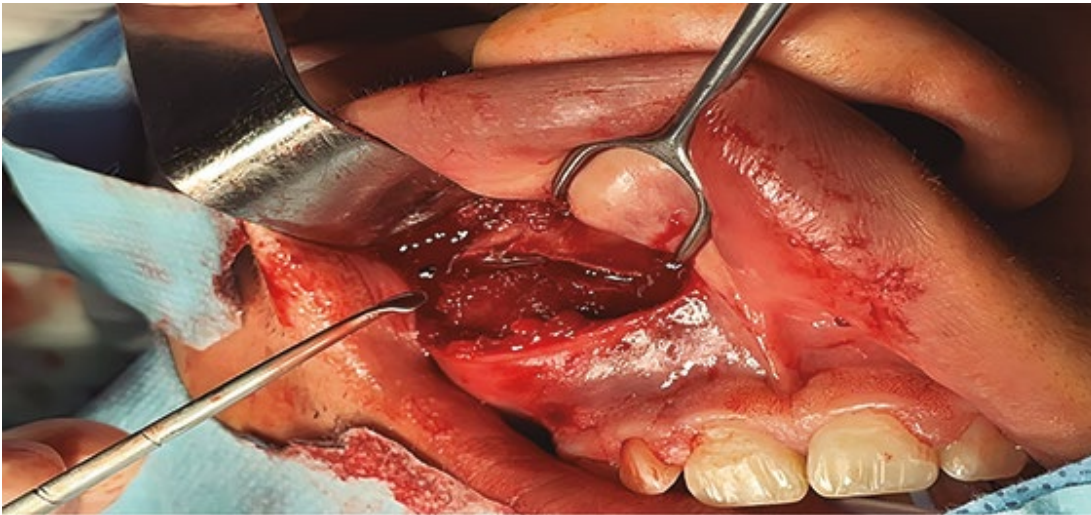
Se estableció el diagnóstico presuntivo de quiste nasolabial derecho *vs* tumor pardo secundario a hiperparatiroidismo.



**Figura 1**

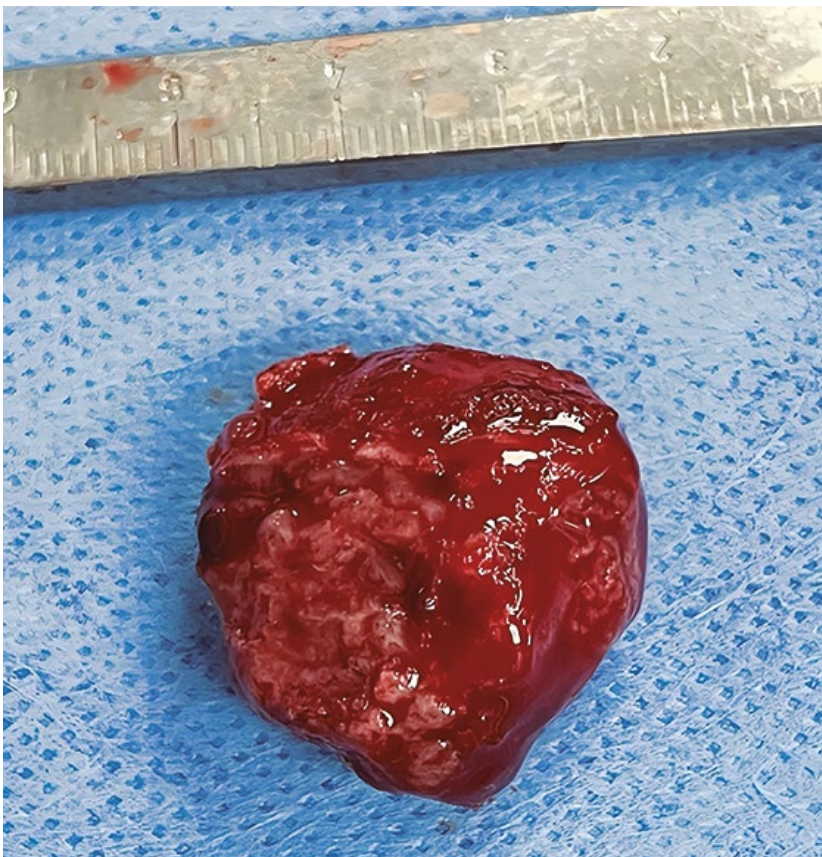
Tomografía simple de nariz y senos paranasales que muestra las lesiones descritas (flechas blancas). **A.** Corte coronal: aumento de densidad con erosión del hueso maxilar derecho y protrusión hacia el piso del seno maxilar ipsilateral. **B.** Corte axial: aumento de volumen homogéneo nasolabial derecho con erosión del maxilar derecho.

Se llevó a cabo abordaje quirúrgico mediante antrostomía maxilar endoscópica y sublabial (**Figura 2**) para resección de la lesión maxilar. Se practicó escisión y curetaje de la lesión, extirpándola en bloque. **Figura 3**



**Figura 2**

Exposición transquirúrgica. Abordaje sublabial externo de la tumoración maxilar derecha.



**Figura 3**

Pieza quirúrgica. Con dimensiones de 3.2 x 2.4 cm, color marrón ocre, de consistencia blanda.



El reporte histopatológico fue de neoplasia benigna consistente con proliferación de células gigantes multinucleadas en estroma fibroso con fragmentos óseos, sin pleomorfismo y mitosis atípicas, con pigmento de hemosiderina, compatible con tumor pardo secundario al hiperparatiroidismo. **Figura 4**

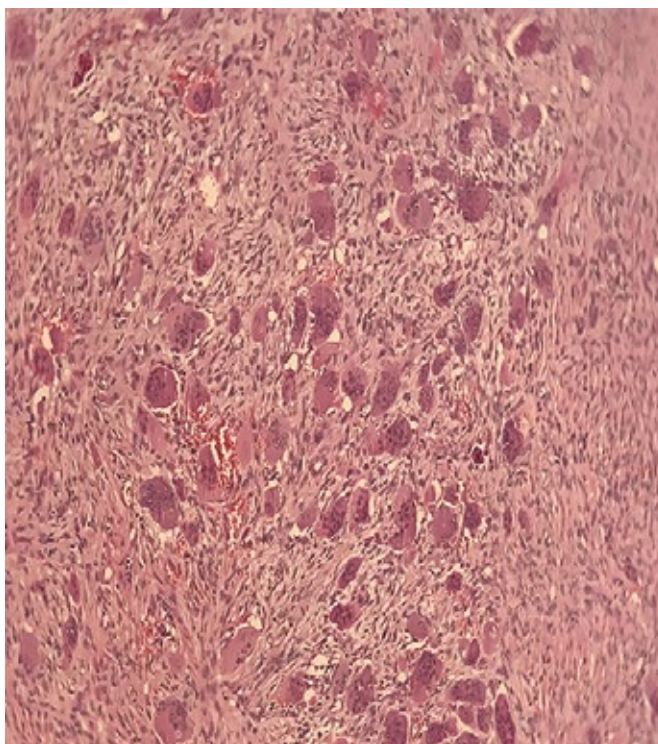
## DISCUSIÓN

El tumor pardo afecta más comúnmente a mujeres con una relación 3:1, con un pico posterior a la cuarta década de la vida y aún más frecuente en la posmenopausia.<sup>4,6,8,11,12</sup>

La lesión clásica es una osteítis fibrosa quística. Puede manifestarse como una lesión monofocal o multifocal, es más común en huesos largos. La afección de las estructuras craneofaciales es rara, se reporta en la bibliografía poco daño de la mandíbula en el 4.5% de los casos; la afección del hueso maxilar, en especial en contexto de hiperparatiroidismo terciario, es todavía menos frecuente. En el caso comunicado, el paciente difirió en la manifestación clínica común al ser de sexo masculino, menor a la edad media y con inicio en el hueso maxilar.<sup>4,13</sup>

Los tumores pardos en huesos faciales se manifiestan clínicamente como una masa dura que produce asimetría, alteración funcional en la masticación, oclusión, fonación y estética. En el caso de la localización maxilar, tienden a ser masas palpables intraorales.<sup>3,5</sup>

En los estudios de imagen se observa una lesión osteolítica focal radiolúcida con osteítis fibrosa quística bien delimitada. En caso de ser expansivo, se aprecia adelgazamiento cortical sin reacción ósea significativa y con potencial invasión de estructuras contiguas. De



**Figura 4**

Histopatología del tumor. Neoplasia benigna que consta de proliferación de células gigantes multinucleadas en un estroma fibroso, con fragmentos óseos, consistente con tumor pardo.

13 casos de tumor pardo maxilar estudiados con reportes imagenológicos disponibles, todos tuvieron lesiones agresivas, con comportamiento invasor en el 46% o erosivo en el 54%; el seno maxilar y el piso de la órbita fueron las estructuras afectadas con mayor frecuencia en el 53.8%.<sup>3,4,5,8,11,12,14-24</sup>

En el examen histopatológico del tumor, macroscópicamente se observa de color pardo secundario a la rica vascularización, hemorragia, infiltración de macrófagos y depósitos de hemosiderina que acompañan a la proliferación. En términos microscópicos, todos tienen estroma de células mononucleares y un área de proliferación fibroblástica reactiva con células gigantes multinucleadas en las zonas de lisis óseas.<sup>1,3,4</sup>

Es importante considerar y descartar los diagnósticos diferenciales de las lesiones óseas tumorales en estructuras craneofaciales: tumor de células gigantes, querubismo, quiste óseo aneurismal, mieloma múltiple, tumores odontogénicos, osteonecrosis por bifosfonatos, tumor maligno de senos paranasales y carcinoma metastásico.<sup>1,8,15</sup>

El tratamiento inicial del tumor pardo en el contexto del hiperparatiroidismo secundario es mediante el control de la causa subyacente con tratamiento médico conservador.

En caso de persistencia o crecimiento progresivo posterior a 6 meses, puede optarse por intervención quirúrgica. La administración de corticosteroides sistémicos e intralesionales produce respuesta y reducción tumoral como medida de preparación prequirúrgica para una intervención menos invasiva.<sup>1,3,6,8,11,16</sup>

Las complicaciones de la paratiroidectomía en el hiperparatiroidismo secundario y terciario incluyen el síndrome de hueso hambriento, hipocalcemia e hipercalcemia.<sup>24</sup>

Diversos autores recomiendan el abordaje del tumor pardo con paratiroidectomía como medida para el control de la alteración metabólica y continuar con el tratamiento conservador del tumor, con la consecuente remisión espontánea parcial o total de las lesiones maxilofaciales. Sin embargo, si las lesiones son sumamente agresivas con alteraciones funcionales, se sugiere la resección directa e inmediata del tumor.<sup>6</sup>

Se llevó a cabo una revisión de casos (**Cuadro 1**) de tumor pardo con daño único en el maxilar de 2000 a 2023. De 15 pacientes, a 7 se les practicó doble intervención con paratiroidectomía más abordaje del tumor pardo y de ellos 2 manifestaron síndrome del hueso hambriento como complicación, mientras que ninguno de los pacientes intervenidos únicamente con un procedimiento lo padeció.

En la revisión de 13 casos de tumor pardo maxilar por hiperparatiroidismo primario y secundario, a 5 pacientes se les practicó únicamente paratiroidectomía total-subtotal, de ellos 3 fueron reintervenidos posteriormente para resección del tumor debido a falla en la respuesta. En los 8 pacientes restantes se llevó a cabo resección o curetaje del tumor pardo con o sin paratiroidectomía, todos tuvieron remisión completa y sin recidiva.<sup>6,15,16,18-27</sup>

En este caso comunicado se optó por la intervención directa con resección del quiste y tumoración maxilar mediante abordaje sublabial externo y endoscópico nasal.

**Cuadro 1. Revisión de casos de tumor pardo con daño único de maxilar (2000-2020) (Continúa en la siguiente página)**

Autor, año	Edad y sexo	Tumor pardo	Hiperparatiroidismo	Antecedentes	Estudios de imagen	Tratamiento	Seguimiento
Bransky, 2020	40, Fem	Maxilar	Terciario	Enfermedad renal crónica de 18 años de evolución, hemodiálisis	TAC: esclerosis difusa y erosión extensa de huesos faciales y la base del cráneo	Curetaje del tumor pardo y paratiroidectomía subtotal	Padeció síndrome del hueso hambriento. Sin recurrencia
Altay, 2013	59, Masc	Maxilar	Terciario	Enfermedad renal crónica, hemodiálisis	TAC: seno maxilar izquierdo con erosión de paredes, cavidad nasal, piso de la órbita y fosa infratemporal	Paratiroidectomía subtotal	Reducción del tamaño del tumor y aumento de la densidad ósea
Okada, 2000	60, Masc	Maxilar	Secundario	Enfermedad renal crónica	Radiografía: lesión maxilar con pérdida de lámina dura	Curetaje del tumor pardo y hemodiálisis	Sin recurrencia
Sena, 2006	53, Masc	Maxilar	Secundario	Enfermedad renal crónica	ND	Resección del tumor pardo, esteroides sistémicos, trasplante renal	Sin recurrencia
Araya, 2012	31, Fem	Maxilar	Secundario	Enfermedad renal crónica de 11 años de evolución	TAC: tumoración exoftálica en el maxilar izquierdo con erosión del seno maxilar y piso de la órbita	Paratiroidectomía total y manejo expectante del tumor	No hubo remisión, por lo que se decidió la resección del tumor
Mastrapasqua, 2006	40, Fem	Maxilar	Secundario	Enfermedad renal crónica de 7 años de evolución	TAC: lesión maxilar quística con protrusión a la cavidad oral y nasal	Paratiroidectomía subtotal	Mineralización del tumor un año posterior a la cirugía
Leal, 2006	31, Fem	Maxilar	Secundario	Enfermedad renal crónica de 9 años de evolución, hemodiálisis	ND	Paratiroidectomía total con autotrasplante heterotópico e infusión continua de calcio	Persistencia del tumor tras 2 años, se hizo resección

**Cuadro 1. Revisión de casos de tumor pardo con daño único de maxilar (2000-2020) (Continuación)**

Autor, año	Edad y sexo	Tumor pardo	Hiperparatiroidismo	Antecedentes	Estudios de imagen	Tratamiento	Seguimiento
Martínez, 2000	62, Masc	Maxilar	Primario	Nefrolitiasis, adenoma paratiroides ectópico	TAC: lesión osteolítica expansiva con erosión al seno maxilar, la órbita y la fosa pterigopalatina	Escisión del adenoma paratiroides, esteroides sistémicos, ciclofosfamida	Reducción, se hizo resección por persistencia del tumor
Guney, 2001	56, Fem	Maxilar	Primario	Nefrolitiasis, adenoma paratiroides	TAC: lesión erosiva en maxilar	Resección quirúrgica del tumor pardo, paratiroidectomía parcial	Regresión sin recurrencia
Merz, 2002	45, Masc	Maxilar	Primario	Adenoma paratiroides	TAC: lesión maxilar con extensión al vestíbulo nasal	Maxilectomía parcial, paratiroidectomía parcial	Alivio
Yamazaki, 2003	72, Fem	Maxilar	Primario	Adenoma paratiroides	Radiografía: lesión maxilar sumamente destructiva y erosiva TAC: lesión en el seno maxilar erosiva de pared maxilar, paladar y región pterigoidea	Resección quirúrgica del tumor pardo, paratiroidectomía	ND
Spencer, 2004	25, Fem	Maxilar	Primario	Adenoma paratiroides	TAC: lesión en el seno maxilar erosiva de pared maxilar, paladar y región pterigoidea	Curetaje del tumor, paratiroidectomía	Alivio sin recurrencia a 2 años
Mori, 2013	52, Fem	Maxilar	Primario	Osteoporosis, adenoma paratiroides	TAC: lesión osteolítica expansiva con invasión a la órbita y el etmoides anterior	Resección parcial del tumor pardo, paratiroidectomía	Manifestó síndrome de hueso hambriento. Remisión parcial de tumores remanentes
González, 2023	28, Fem	Maxilar	Primario	Úlcera gástrica	TAC: lesiones expansivas y líticas con erosión de la base de la órbita	Paratiroidectomía, abordaje de maxilar con resección, enucleación, curetaje y maxilectomía inferior	Manifestó síndrome de hueso hambriento. Sin recurrencia
Vilar, 2007	22, Fem	Maxilar	Primario	Adenoma paratiroides	TAC: lesión con invasión a la base de la órbita	Escisión del adenoma paratiroides	Involución paulatina de la lesión maxilar

ND: no disponible.

## CONCLUSIONES

El tumor pardo del hiperparatiroidismo plantea un reto diagnóstico y de tratamiento, debido a su difícil identificación y su rara manifestación inicial en el maxilar en el contexto de hiperparatiroidismo secundario al ser más frecuente en el hiperparatiroidismo primario, con afectación de la mandíbula y los huesos largos. Su manejo requiere una evaluación meticulosa y multidisciplinaria mediante estudios de laboratorio, de imagen e histopatológicos debido a su similitud con otras lesiones de células gigantes.

Este enfoque exhaustivo es fundamental para garantizar un tratamiento óptimo, que generalmente implica la resección quirúrgica del tumor.

## REFERENCIAS

1. Gosavi S, Kaur H, Gandhi P. Multifocal osteolytic lesions of jaw as a road map to diagnosis of brown tumor of hyperparathyroidism: A rare case report with review of literature. *J Oral Maxillofac Pathol* 2020; 24: 59-66. doi: 10.4103/jomfp.JOMFP\_319\_19
2. Medina J, López N, Jacobo J, Rentería M. Brown tumors in a patient with tertiary hyperparathyroidism and chronic kidney disease on peritoneal dialysis: Clinical assessment on a case report. *Med Int Mex* 2021; 37: 1087-93. <https://doi.org/10.24245/mim.v37i6.3812>
3. Kulyapina A, Thomas A, Leno B, Navarro C. Bleeding tumour in the mandibular gum of a nephropathy patient. *Rev Esp Cir Oral Maxilofac* 2012; 34: 188-91.
4. Bransky N, Ramesh N, Mestman S, Hanlin A, Mylavarapu P, Orosco R, et al. Three rare concurrent complications of tertiary hyperparathyroidism: Maxillary brown tumor, uremic leontiasis ossea, and hungry bone syndrome. *J Bone Metab* 2020; 27: 217-26. doi: 10.11005/jbm.2020.27.3.217
5. Jafari N, Ataie M, Jafari S, Ataie M. Maxillofacial brown tumors in secondary hyperparathyroidism: A case report and literature review. *J Res Med Sci* 2014; 19: 1099-102.
6. Dos Santos B, Sander V, Figueiredo M, Gonçalves F, Cherubini K. Brown tumor of the jaws as a manifestation of tertiary hyperparathyroidism: A literature review and case report. *Spec Care Dentist* 2018; 38: 163-71. doi: 10.1111/scd.12284
7. Proimos E, Chimona T, Tamiolakis D, Tzanakakis M, Papadakis C. Brown tumor of the maxillary sinus in a patient with primary hyperparathyroidism: A case report. *J Med Case Rep* 2009; 3: 1-5. doi: 10.4076/1752-1947-3-7495
8. Selvi F, Cakarar S, Tanakol R, Guler D, Keskin C. Brown tumour of the maxilla and mandible: A rare complication of tertiary hyperparathyroidism. *Dentomaxillofac Radiol* 2009; 38: 53-8. doi: 10.1259/dmfr/81694583
9. Ruiz J, Ríos A, Rodríguez J, Llorente S, Jimeno L, Parrilla P. Calcimimetics have had no impact on the indications for surgery of tertiary hyperparathyroidism. *Nefrología* 2017; 37: 651-3. doi: 10.1016/j.nefro.2016.10.021
10. Guimaraes J, Melo J, Jacobs R, Oliveira J, Rangel R, Bardi C. Severe secondary hyperparathyroidism and panoramic radiography parameters. *Clin Oral Invest* 2014; 18: 941-8. doi: 10.1007/s00784-013-1025-0
11. Araya I, Yaninea N, Cornejo M, Villanueva J. Tumor pardo maxilar refractario a tratamiento convencional. *Rev Esp Cir Oral* 2014; 36: 21-6. <https://dx.doi.org/10.1016/j.maxilo.2012.01.005>
12. Cazar M, Palacios D, Cañar G, Abril M, Espinoza P. Tumor pardo maxilar: Reporte de caso. *Rev Hosp Jua Mex* 2019; 86: 150-4.
13. García M, Rivero P, Yáñez K, Fuentes A, Ruiz T, Huelva B. Tumor pardo óseo como primera manifestación de hiperparatiroidismo primario. *Acta Otorrinolaringol* 2003; 54: 470-3.
14. Altay C, Erdoğan N, Eren E, Altay S, Karasu Ş, Uluç E. Computed tomography findings of an unusual maxillary sinus mass: brown tumor due to tertiary hyperparathyroidism. *J. Clin. Imaging Sci* 2013; 3: 1-4. doi: 10.4103/2156-7514.122325
15. Okada H, Dauies J, Yamamoto H. Brown tumor of the maxilla in a patient with secondary hyperparathyroidism: A case study involving immunohistochemistry and electron microscopy. *J Oral Maxillofac Surg* 2000; 58: 233-8. doi: 10.1016/s0278-2391(00)90346-x
16. Mastrapasqua S, Hendel I. Tumor pardo maxilar en el hiperparatiroidismo secundario. *Nefrología* 2006; 26: 647-8.
17. González K, Rivera W, Kuratomi K, Botero J, Abreu N, Abreu A. Brown facial tumor and severe osteitis fibrosa cystica as initial diagnosis of primary hyperparathyroidism: A case report. *Rev Mex Endocrinol Metab Nutr* 2023; 10: 144-51.

18. Martínez E, Bagán J, Milián M, Lloria de Miguel E, Pérez A. Highly aggressive brown tumour of the maxilla as first manifestation of primary hyperparathyroidism. *Int J Oral Maxillofac Surg* 2000; 29: 447-9.
19. Guney E, Yigitbasi G, Bayram F, Ozer V, Canoz Ö. Brown tumor of the maxilla associated with primary hyperparathyroidism. *Auris Nasus Larynx* 2001; 28: 369-72. doi: 10.1016/s0385-8146(01)00099-2
20. Merz M, Massich D, Marsh W, Schuller D. Hyperparathyroidism presenting as a brown tumor of the maxilla. *Am J Otolaryngol* 2002; 23: 173-6. doi: 10.1053/ajot.2002.123435
21. Yamazaki HY, Ota Y, Aoki T, Karakida K. Brown tumor of the maxilla and mandible: Progressive mandibular brown tumor after removal of parathyroid adenoma. *J Oral Maxillofac Surg* 2003; 61: 719-22. doi: 10.1053/joms.2003.50142
22. Spencer J. Primary hyperparathyroidism presenting as a palatal brown tumor. *Oral Surg Oral Med Oral Pathol Oral Radiol Endod* 2004; 98: 409-13. doi: 10.1016/j.tripleo.2004.01.015
23. Mori H, Okada Y, Arao T, Shimarizi S, Tanaka Y. A case of multiple brown tumors with primary hyperparathyroidism. *J Bone Miner Metab* 2013; 31: 123-7. doi: 10.1007/s00774-012-0364-2
24. Vilar G, Ruiz R, López J. Tumor pardo en el maxilar a consecuencia de un adenoma paratiroideo: Reporte de un caso. *Rev Odontol Mexicana* 2007; 11: 87-90.
25. Zhang L-X, Zhang B, Liu X-Y, Wang Z-M, et al. Advances in the treatment of secondary and tertiary hyperparathyroidism. *Frontiers Endocrinol (Lausanne)* 2022; 1-8. doi: 10.3389/fendo.2022.1059828
26. Sena A, Marques L, Cavalieri C, Castro W, et al. Peripheral brown tumour of hyperparathyroidism in the oral cavity. *Oral Oncol Extra* 2006; 42: 91-3. <https://doi.org/10.1016/j.ooe.2005.09.007>
27. Leal C, Lacativa P, Gomes E, Nunes R, et al. Surgical approach and clinical outcome of a deforming brown tumor at the maxilla in a patient with secondary hyperparathyroidism due to chronic renal failure. *Arq Bras Endocrinol Metab* 2006; 50: 963-7. doi: 10.1590/s0004-27302006000500021



# La investigación básica en el Instituto Nacional de la Comunicación Humana es puntal en Latinoamérica

## Basic research at the National Institute of Human Communication is a cornerstone in Latin America.

Emilio Arch Tirado,<sup>1</sup> Ana Luisa Lino González,<sup>2</sup> Miguel Ángel Collado Corona<sup>1</sup>

<sup>1</sup> Centro Neurológico, Centro Médico ABC, Sede Santa Fe, Ciudad de México.

<sup>2</sup> Subdirección de Investigación Biomédica, División de Neurociencias Clínicas, Instituto Nacional de Rehabilitación Luis Guillermo Ibarra Ibarra, Ciudad de México.

### Correspondencia

Emilio Arch Tirado  
arch.tirado@gmail.com

**Recibido:** 5 de abril 2024

**Aceptado:** 23 de abril 2024

**Este artículo debe citarse como:** Arch-Tirado E, Lino-González AL, Collado-Corona MA. La investigación básica en el Instituto Nacional de la Comunicación Humana es puntal en Latinoamérica. *An Orl Mex* 2024; 69 (2): 124-129.

## PARA DESCARGA

<https://doi.org/10.24245/aorl.v69i2.9673>

<https://otorrino.org.mx>  
<https://nietoeditores.com.mx>

### Resumen

El objetivo de este trabajo es destacar el liderazgo y visión que tuvo el Dr. Francisco Hernández Orozco en la fundación y consolidación del Instituto Nacional de la Comunicación Humana; este Instituto es modelo en Latinoamérica en asistencia, docencia y generador de conocimientos en la Medicina en Comunicación Humana. En este artículo se describen los logros y el efecto de la investigación básica. A la fecha poco se ha conocido la originalidad y trascendencia de los conocimientos generados en esta área de investigación y su importancia en la génesis del marco teórico de la Medicina en Comunicación Humana.

**PALABRAS CLAVE:** Comunicación humana; investigación; América Latina; historia.

### Abstract

The aim of this paper is to highlight the leadership and vision that Dr. Francisco Hernández Orozco had in the founding and consolidation of the National Institute of Human Communication; this Institute is a model in Latin America in assistance, teaching and generator of knowledge in Medicine in Human Communication. This paper describes the achievements and impact of basic research. To date, little has been known about the originality and significance of the knowledge generated in this area of research and its importance in the genesis of the theoretical framework of Medicine in Human Communication.

**KEYWORDS:** Human communication; Research; Latin America; History.

## INTRODUCCIÓN

Este artículo tiene como objetivo reconocer el liderazgo y visión del Dr. Francisco Hernández Orozco, es decir, destacar su papel sustancial en la creación y consolidación del Instituto Nacional de la Comunicación Humana (INCH), además de reconocer el arduo trabajo que hizo para crear y consolidar las líneas de investigación de ese Instituto, en particular en el área de la investigación básica.

Desde su creación en 1969 hasta su desaparición en 2001 el INCH fue precursor y ejemplo en Latinoamérica en las áreas de asistencia, docencia e investigación en el campo de la Medicina en Comunicación Humana.

Existen diversos artículos que describen la importancia y trascendencia del INCH en la formación y consolidación de la especialidad en Medicina en Comunicación Humana, así como de sus altas especialidades, de la licenciatura en Terapia en Comunicación Humana y su importante efecto en las áreas médicas y paramédicas que atendían a comunidades socialmente vulnerables con padecimientos de audición, lenguaje, aprendizaje, habla y voz.

Desde entonces, se ha presentado y discutido en diversos foros académicos y de investigación el efecto y alcance de la investigación clínica y socio-médica que se llevó a cabo en este campo.

En la actualidad en la bibliografía no existen trabajos que describan el papel de la investigación básica efectuada en el INCH, principalmente lo relacionado con la génesis de los conocimientos originados desde su fundación, así como su repercusión en la consolidación del marco teórico nacional e internacional en este campo, por lo que este artículo tiene la finalidad de describir de forma sucinta los logros y el efecto de la investigación básica realizada, así como su repercusión en el ámbito nacional e internacional.

Para este trabajo se omitieron muchas publicaciones del área de investigación básica que no cumplían con los criterios que se establecieron para esta publicación: efecto, originalidad e importancia en la consolidación del marco teórico especializado en el campo de la comunicación humana.

## ANTECEDENTES

El 1 de diciembre de 1952 el presidente de la República Mexicana Adolfo López Mateos designó al Dr. Ignacio Morones Prieto como secretario de Salud. Pocos saben que el Dr. Morones Prieto tenía una hija con hipoacusia profunda, lo que definitivamente fue un factor importante para que fundara la Dirección General de Rehabilitación. Más adelante, giró instrucciones al Dr. Andrés Bustamante Gurría para diseñar el Instituto Nacional de Audiología. Gracias al trabajo del Dr. Bustamante, el 20 de noviembre de 1954 se fundó oficialmente el Instituto Nacional de Audiología (INA), que posteriormente, en 1969, se convirtió en el Instituto Nacional de la Comunicación Humana (INCH), al fusionarse con la Escuela Nacional de Sordomudos.<sup>1,2</sup>

En el periodo 1963-1965 el Dr. Hernández Orozco fue jefe de consulta del INA, en 1966 recibió el nombramiento de subdirector y más adelante, en 1972, fue nombrado director del INCH, cargo que ostentó hasta la desaparición de este instituto en 2001.<sup>3</sup>



## LA INVESTIGACIÓN BÁSICA EN EL INSTITUTO NACIONAL DE AUDIOLOGÍA

Al crear el laboratorio de cirugía experimental en el Instituto Nacional de Audiología (INA), se instauraron líneas de investigación en las que se utilizaron modelos animales, a partir de las cuales se desarrollaron trabajos de investigación que se describen a continuación.

### El gato como modelo experimental

Deutsch y Hernández Orozco (1966) publicaron dos artículos, en el primero describen el efecto diferencial del trauma acústico analizando los fenómenos eléctricos registrados en la ventana oval del gato; el segundo consistió en un estudio de microfonía coclear practicado al accionar un arma de fuego y registrar la respuesta a partir de electrodos que diseñaron los propios autores. Pocos conocen el trabajo del Dr. Hernández Orozco con animales de laboratorio.<sup>4,5</sup>

Ese mismo año Deutsch publicó un artículo de los efectos acumulativos de la sobrecarga acústica en la actividad eléctrica del nervio auditivo en gatos.<sup>6</sup> Años después (1964) Montes de Oca hizo un estudio experimental de la tolerancia del ivalon en la ventana oval del gato, y fue así como empezó la etapa de la cirugía experimental en el INA.<sup>7</sup> Fueron varios los trabajos del Dr. Montes de Oca en esa época, que se consolidó como uno de los investigadores más productivos en este campo.

En 1966 describió la circulación timpánica en el gato,<sup>8</sup> los cambios macroscópicos en la perforación de la membrana timpánica del gato<sup>9</sup> y la regeneración de la membrana timpánica del gato.<sup>10</sup> En 1967 describió la migración de tejido en la membrana timpánica del gato<sup>11</sup> y analizó la inflamación proliferativa experimental en el oído medio del gato,<sup>12</sup> por último en 1968 hizo un estudio de colesteatoma experimental en gatos.<sup>13</sup>

### El pollo como modelo experimental

En 1959 la Dra. Consuelo Savín describió detalles de los neuroepitelios del oído interno del pollo;<sup>14</sup> asimismo, en 1962 informó de las alteraciones cefálicas macroscópicas por acción del ultrasonido en embriones de pollo.<sup>15</sup> La habilidad de la Dra. Savín en el manejo del oído en el pollo era magistral, ya que podía hacer la disección de los canales semicirculares en esta especie utilizando solo una lupa y una aguja.

A partir de estos primeros trabajos de investigación, pronunciamos un reconocimiento a los precursores en este campo, ya que en ese tiempo no existía la regulación ni el personal especializado en el uso y manejo de animales de laboratorio y menos aún material especializado para llevar a cabo investigación básica, de ahí que la mayoría optaba por diseñar y adaptar su propio material para sus proyectos de investigación.

## LA INVESTIGACIÓN BÁSICA EN EL INSTITUTO NACIONAL DE LA COMUNICACIÓN HUMANA

El Dr. Hernández Orozco, como director del Instituto Nacional de la Comunicación Humana (INCH), se preocupó y ocupó por el impulso de la investigación básica en el Instituto; de esta manera fundó el Laboratorio de Genética, mejoró las áreas de cirugía experimental, fisiología experimental y gestionó lo pertinente para la fundación del Bioterio, que cumplió con todas las especificaciones para mantener y reproducir animales utilizados en la investigación en comunicación humana.

El Laboratorio de Genética fue precursor en Latinoamérica en el análisis de cariotipos de las enfermedades congénitas relacionadas con el campo de la comunicación humana, como microtías, sorderas neurosensoriales congénitas, síndrome de Waardenburg en población mexicana, entre otras. Los resultados de estos estudios se presentaron en las Jornadas de Investigación del Instituto Nacional de la Comunicación Humana, cuyas memorias fueron enterradas en el olvido.

A continuación se describen las líneas de investigación que a consideración de los autores de este trabajo han sido las más trascendentes en el campo de la investigación básica realizadas en el INCH.

### **Aves, batracios y cobayos como modelos experimentales**

En 1994 Montes de Oca y Arch Tirado reportaron la morfofisiología de la trompa de Eustaquio en mamíferos, aves y batracios. Describieron la entrada única de la trompa de Eustaquio en el paladar de las aves, así como su posterior bifurcación que facilita los cambios de presión de las aves durante el vuelo; hasta esa fecha no existía dicha descripción en la bibliografía científica.<sup>16</sup>

En 1995 Morales Martínez y su grupo realizaron potenciales provocados auditivos de tallo cerebral en ranas y en 1999 practicaron el mismo estudio audiológico con la finalidad de hacer una comparación entre ranas y tortugas;<sup>17,18</sup> concluyeron que, a lo largo de la escala filogenética, las ondas umbrales de la audición son cada vez menos complejas.

Arch Tirado y su grupo (2000) provocaron sordera profunda por medios quirúrgicos en cobayos recién nacidos y codificaron la respuesta vocal durante la primera etapa del desarrollo en esta especie; a partir de los resultados obtenidos propusieron al cobayo como modelo ideal para estudios audiológicos y foniátricos; posiblemente éste es el primer artículo en el mundo que sugiere un modelo biomédico específico para el estudio de la comunicación humana.<sup>19</sup>

En el año 2000 Vladimir Nekrassov Protasova empezó a trabajar en su tesis doctoral denominada “Efecto de convulsivantes sobre las ondas tardías de los potenciales auditivos evocados del tallo cerebral y sobre la audición en ausencia y en presencia de Vinpocetina”, utilizando cobayos como modelo animal. Este trabajo ha sido uno de los más trascendentes y se desarrolló en los laboratorios de investigación básica del Instituto Nacional de la Comunicación Humana (INCH).<sup>20</sup>

Existen muchas publicaciones que no fueron contempladas en este trabajo; se eligieron las que han tenido mayor repercusión nacional e internacional por su originalidad y trascendencia.

En el año 2000 el Dr. Miguel Ángel Collado Corona fue nombrado subdirector de Enseñanza e Investigación. Durante su gestión motivó al personal de investigación a publicar artículos en revistas de alto impacto, objetivo que se cumplió; esta etapa, por así decirlo, fue la más productiva del INCH; sin embargo, por cuestiones y decisiones administrativas gubernamentales, la mayor parte de los artículos fueron adscritos al Centro Nacional de Rehabilitación, desapareciendo de la noche a la mañana el INCH y, por ende, su historia y trascendencia.

Actualmente lo que fue el INCH es una subdirección médica del Instituto Nacional de Rehabilitación, perdiendo su identidad, sus líneas de acción y de investigación en todas sus áreas. Esta subdirección ahora es la de Audiología, Foniatría y Patología del lenguaje.

## CONCLUSIONES

La poca o nula cultura de la difusión de los resultados obtenidos en los proyectos de investigación básica del Instituto Nacional de Audiología (INA) en revistas científicas de alto impacto, aunado a la dificultad para conocer y consultar en los decenios de 1950 y 1960 las revistas mejor posicionadas en términos internacionales, hicieron que la mayor parte de los trabajos efectuados en esa época sean desconocidos, incluso en nuestro propio país.

Existe poco conocimiento de la importancia que tuvo la investigación básica en el cuerpo teórico de la Medicina en Comunicación Humana; muchos de los trabajos llevados a cabo en el INA y en el Instituto Nacional de la Comunicación Humana (INCH) están archivados en la oficina de la revista de la Sociedad Mexicana de Otorrinolaringología. Actualmente solo es posible consultar en la red trabajos efectuados a partir de 2012.

El Dr. Francisco Hernández Orozco trabajó arduamente en la proyección internacional del INCH, a finales del decenio de 1990 logró que fuera reconocido por la Organización Panamericana de la Salud como centro modelo en la detección de problemas auditivos.

Por último, como se mencionó al principio de este artículo, su finalidad es reconocer el papel de nuestro amigo y maestro Dr. Francisco Hernández Orozco como líder, fundador, promotor y defensor de la Medicina en Comunicación Humana, bandera que sostuvo hasta el día de su muerte.

## REFERENCIAS

1. Chávez-Briseño JJH. La comunicación humana como especialidad médica. Una visión al pasado, presente y futuro. *Rev Mex AMCAOF* 2012; 1 (1): 41-45.
2. Lino-González AL, Mercado-Hernández I, Castañeda-Maceda MV, Arch-Tirado E. La hipoacusia. Educación y atención sanitaria a través de la historia de México. *Rev Mex AMCAOF* 2012; 1 (2): 138-144.
3. Toledo-de Coutinho H, Cano-de Gómez A. Pasado, presente y futuro de la audiología en México. *An Orl Mex* 2004; 49 (2): 74-79.
4. Deutsch E, Hernández-Orozco F. El efecto diferencial del trauma acústico sobre los fenómenos eléctricos de la ventana redonda del gato. *An Soc Mex Otorrinolaringol* 1966; 9 (5): 195-202.
5. Deutsch E, Beltrán A, Hernández-Orozco F. Efecto acumulativo del trauma acústico sobre la microfonía coclear del gato. *An Soc Mex Otorrinolaringol* 1966; 9 (5): 213-219.
6. Deutsch E. Los efectos acumulativos de la sobrecarga acústica sobre la actividad eléctrica del nervio auditivo. *An Soc Mex Otorrinolaringol* 1966; 9 (6): 269-276.
7. Montes de Oca FE. Estudio experimental de la tolerancia del ivalon en la ventana oval del gato (reporte preliminar). *An Soc Mex Otorrinolaringol* 1964; 7 (1-2): 49-54.
8. Montes de Oca FE. La circulación timpánica del gato. *An Soc Mex Otorrinolaringol* 1966; 9 (1): 3-10.
9. Montes de Oca FE. Cambios macroscópicos en las perforaciones de la membrana timpánica del gato. *An Soc Mex Otorrinolaringol* 1966; 9 (4): 123-131.
10. Montes de Oca FE. Estudios histopatológicos seriados en regeneraciones subsecuentes de la membrana timpánica del gato. *An Soc Mex Otorrinolaringol* 1966; 9 (5): 203-212.
11. Montes de Oca FE, Vargas A, Contreras ML. Observaciones sobre la migración de tejido en la membrana timpánica. *An Soc Mex Otorrinolaringol* 1967; 10 (2): 41-47.
12. Montes de Oca FE. Inflamación proliferativa experimental en el oído medio. *An Soc Mex Otorrinolaringol* 1967; 10 (5-6): 193-198.
13. Montes de Oca FE, Benítez B. Colesteatoma experimental. *An Soc Mex Otorrinolaringol* 1968; 11 (1-2): 7-17.

14. Savín C. Algunos detalles de los neuroepitelios del oído interno del pollo. An Soc Mex Otorrinolaringol 1959; 39: 182-186.
15. Savín C. Alteraciones cefálicas macroscópicas por acción del ultrasonido en embriones de pollo. An Soc Mex Otorrinolaringol 1962; 5 (2): 71-76.
16. Montes de Oca FE, Arch-Tirado E, Poblano A. Morfofisiología de la trompa de Eustaquio en mamíferos, aves y batracios, estudio comparativo. An Orl Mex 1994; 39 (4): 177-182.
17. Morales JJ, Poblano A, Mújica M, Rojas P, Montes de Oca Fernández E, Arch-Tirado E. Potenciales evocados auditivos de tallo cerebral en rana Catesbeiana. An Orl Mex 1995; 40 (1): 9-12.
18. Morales JJ, Solís H. Comparación de la respuesta auditiva del tallo cerebral entre rana Catesbeiana (*Anura: Ranidae*) y *Sceloporus Torquatus (Sauria: Phrynosomatidae)*. Acta Zool Mex 1999; 76: 103-112.
19. Arch-Tirado E, McCowan B, Saltijeral-Oaxaca J, Zarco de Coronado I, et al. Development of isolation-induced vocal behavior in normal hearing and deafened guinea pig infants. J Speech Lang Hear Res 2000; 43 (2): 432-440.
20. Nekrassov-Protasova V. Efecto de convulsivantes sobre las ondas tardías de los potenciales auditivos evocados del tallo cerebral (PAETC) y sobre la audición en ausencia y en presencia de Vinpocetina. Tesis para obtener el grado de Doctor en Ciencias Biológicas, Universidad Autónoma Metropolitana Iztapalapa. 2003.



# Revisión histórica de la Otorrinolaringología experimental. Del siglo IV al XX

## Historical review of experimental Otorhinolaryngology. 4th to 20th centuries.

Emilio Arch Tirado

Centro Neurológico, Centro Médico ABC sede Santa Fe, Ciudad de México.

### Correspondencia

Emilio Arch Tirado  
arch.tirado@gmail.com

**Recibido:** 18 de marzo 2024

**Aceptado:** 5 de abril 2024

**Este artículo debe citarse como:** Arch-Tirado E. Revisión histórica de la Otorrinolaringología experimental. Del siglo IV al XX. An Orl Mex 2024; 69 (2): 130-137.

## PARA DESCARGA

<https://doi.org/10.24245/aorl.v69i2.9717>

<https://otorrino.org.mx>  
<https://nietoeditores.com.mx>

### Resumen

En este trabajo se describe de forma sucinta la historia de la Otorrinolaringología desde sus orígenes en la cultura griega, americana, europea y asiática antes del siglo XVII; también se revisa la historia de la Otorrinolaringología en México en el siglo XX y los trabajos experimentales, principalmente los que utilizaron modelos animales; por último, se menciona cuál es el modelo animal ideal para el estudio de la audiolología y foniatría.

**PALABRAS CLAVE:** Otorrinolaringología; historia de la Medicina; modelo animal; México.

### Abstract

This paper describes succinctly the history of Otorhinolaryngology from its origins in Greek, American, European and Asian culture before the 17th century. A review of the history of Otorhinolaryngology in Mexico in the 20th century is also carried out, as well as of the experimental works, mainly those that used animal models. Finally, it is mentioned which is the ideal animal model for the study of audiology and phoniatrics.

**KEYWORDS:** Otorhinolaryngology; History of Medicine; Animal model; Mexico.

## ANTECEDENTES

Los primeros trabajos en el campo de la Otorrinolaringología se hicieron de manera aislada, sin una clara determinación de crear la especialización, ya que el cuerpo de conocimientos era limitado como para formar esta especialidad.

Tal vez uno de los primeros investigadores en Grecia de la Otorrinolaringología fue un pitagórico, Alcmeón de Crotona, que es considerado por muchos el padre del método experimental. Alcmeón, al realizar una disección en una cabra, encontró un conducto que comunicaba al oído con la boca.<sup>1</sup>

Hipócrates (460-377 aC) describió que, en Grecia, existía interés en el estudio de las fracturas y aplastamientos de la pirámide nasal y aunque era la nariz en su conjunto la que se quería restaurar, indirectamente se hacía por el tabique. El procedimiento utilizado para lograrlo era llenar la cavidad nasal del paciente con fragmentos de pulmón de oveja.<sup>2</sup>

Tal vez los primeros especialistas en todo el mundo fueron los otólogos aztecas a los que se les llamaba tenacazpati.<sup>3</sup> Los mayas practicaron algunas operaciones rituales; en relación con los adornos, las mujeres se perforaban la nariz para colocar en el tabique nasal una piedra de ámbar.<sup>3</sup> Los incas tenían sitios destinados a la asistencia de personas inválidas o enfermas, a estos albergues se les conocía con el nombre de *oncok-runá*, en estos grupos de pacientes se encontraban los sordos, conocidos con el nombre de *upa*.<sup>3</sup>

En la India (siglo IV) Sushruta dio las especificaciones de la construcción de un gancho para extirpar los pólipos nasales. Tal vez Sushruta sea el padre de la cirugía plástica, ya que efectuó rinoplastias y otoplastias.<sup>3</sup>

Como castigo los hindúes amputaban las manos y la nariz.<sup>4</sup>

## ORÍGENES DE LA OTORRINOLARINGOLOGÍA CONTEMPORÁNEA

Los hindúes tenían instrumentos para examinar el oído y los árabes conocían la traqueotomía. A mediados del siglo XIX se estructuró científicamente esta especialidad. Muller mostró que la voz se produce simplemente por la vibración de los repliegues vocales.

Magendie y Malgaigne confirmaron los experimentos de Muller en animales vivos. En 1854 Manuel García, profesor de canto, inventó el laringoscopio; años más tarde Czermak descubrió la rinoscopia. Bruns extrajo en 1861 un pólipo de las cuerdas vocales, después rápidamente se desarrolló la técnica operatoria para extraer las amígdalas y las vegetaciones faríngeas, así como el tratamiento de padecimientos de los senos paranasales. En Inglaterra Toynbee y Wilde continuaron desarrollando la nueva especialidad.<sup>4</sup>

Morgagni, en 1761, relató que la otitis media supurada podía conducir a un absceso cerebral. Meniere (1799-1862), un brillante otólogo director del Instituto de Sordomudos en París, descubrió que la enfermedad del oído interno puede acompañarse de vértigo.<sup>1</sup>

Flourens fue el primero en experimentar con los canales semicirculares destruyéndolos en los pichones y describió el nistagmo. En 1870 Goltz (1834-1902) intentó describir la fisiología de los canales semicirculares.<sup>1</sup>

Para dar una idea cronológica del desarrollo de la Otorrinolaringología se mencionan algunos de los investigadores más relevantes en el campo a lo largo de la historia:

Alcmeón (500 aC) fue el primero en describir la trompa de Eustaquio.

Empédocles (495-435 aC) describió un cartílago en forma de caracol en el oído.

Hipócrates (460-377 aC) describió a la membrana timpánica como parte integral del oído.

Galeno (130-200) describió el nervio auditivo.

Berengario de Capri (1470-1550) describió la cadena osicular.

Microlo (1499-1569) mostró la función de la membrana timpánica y la cadena osicular.

Filippo Ingrassia (1510-1580) describió el estribo.

Vesalius (1514-1564) fue el primero en dibujar al martillo y estribo.

Colombo (1516-1599) estudió la circulación del oído interno.

Falopio (1523-1562) estudió el desarrollo embriológico del órgano auditivo.

Eustachio (1524-1574) describió el músculo tensor del tímpano y la trompa que lleva su nombre.

Fabrizio (1537-1619) propuso una teoría de la audición.

Casserio (1561-1616) hizo estudios comparativos del órgano auditivo.

Perrault (1613-1688) realizó anatomía comparada del órgano auditivo.

Folio (1615-1650) describió los canales semicirculares.

Ruysch (1638-1731) describió la estructura trilaminar de la membrana timpánica.

Valsalva (1666-1723) llevó a cabo la primera disección completa del órgano auditivo.<sup>5</sup>

Los investigadores en este campo que han sido galardonados con el Premio Nobel son:

Ramón y Cajal (1852-1934). En 1906 describió la histología del sistema nervioso, incluido el núcleo coclear.

Robert Barany (1876-1936). Galardonado en 1914 con el Premio Nobel de Medicina, popularizó la prueba calórica como indicador en la función vestibular.

Bekesy (1899-1972). En 1961 describió la fisiología de la audición en el oído medio e interno.

## **LA OTORRINOLARINGOLOGÍA EN MÉXICO**

El nacimiento de la Otorrinolaringología en México puede citarse aproximadamente en la segunda mitad del siglo XIX y en los inicios del siglo XX. Ángel Iglesias y Domínguez dio a conocer el laringoscopio en México, por tanto, es conocido como el primer laringólogo de México.

Federico Semeleder fue el médico general con mayor afición a la Otorrinolaringología.

Francisco Vázquez Gómez se considera el primer otorrinolaringólogo en México.<sup>6</sup>

En 1869 Federico Semeleder comunicó a la Academia Nacional de Medicina dos casos de extirpación de pólipos de la laringe (primeros casos en México).<sup>7</sup>

Se llevó a cabo una revisión en los archivos de la Academia Nacional de Medicina desde su fundación en 1836 a 1948, sin omitir trabajo alguno sobre la Otorrinolaringología.

Posteriormente se revisó desde enero de 1949 –año en que se publicó el primer número de la revista Anales de la Sociedad Mexicana de Otorrinolaringología– hasta 1992 con insistencia en la búsqueda de los trabajos relacionados con la experimentación utilizando modelos animales. También se incluyeron otros trabajos experimentales de Otorrinolaringología.

En la Academia Nacional de Medicina los títulos de los trabajos encontrados fueron:<sup>8</sup>

Cuerpo extraño en el oído por Hegewisch en 1838.

Cuerpos extraños en la laringe en 1840.

Medio de contener las hemorragias nasales por Negier en 1843.

La traqueotomía en el último periodo de la laringitis pseudomembranosa por Luis Hidalgo y Carpio en 1857.

Nuevo método de rinoplastia por Lauro Jiménez en 1857.

Traqueolaringotomía para extraer una cáscara de piñón introducida en la laringe de Domingo Aramburu en 1866.

Pólipos muconasales probablemente por vicio sifilítico por Idelfonso Velazco en 1873.

Observaciones y datos estadísticos sobre la Otorrinolaringología por Federico Semeleder en 1874.

Despegamiento congénito del pabellón de la oreja derecha por Eduardo Liceaga en 1884.

Otitis interna complicada de cerebelitis supurada terminada por la muerte por Miguel Cordero en 1887.

De la relación que existe entre las enfermedades de los ojos y de la nariz por José Bandera en 1888.

Nuevo procedimiento para hacer el cateterismo de la trompa de Eustaquio por Loewenberg en 1892.

Anatomía del esqueleto de la región mastoidea por Francisco Vázquez Gómez en 1898.

Algunas observaciones acerca de la faringolaringitis seca por Francisco Vázquez Gómez en 1900.



Acción de los músculos internos del martillo y del estribo sobre la membrana del tímpano por José Bandera en 1905.

Conservación de la membrana del tímpano después de la trepanación del mastoide y extirpación del martillo por Francisco Vázquez Gómez en 1907.

El mecanismo de la audición por José Bandera en 1909.

Las otitis medias supuradas por Ricardo Tapia y Fernández en 1913.

La osteoperiostitis directa consecutiva a las otitis medias por Pedro Peredo en 1914.

Del tratamiento quirúrgico de los abscesos laterales de la faringe por Ricardo Tapia y Fernández en 1922.

El tejido linfoide de la garganta de los niños por Pablo Mendizábal en 1929.

Un caso de cáncer de la laringe por Julián Villarreal en 1931.

Observaciones clínicas de tumores benignos de la laringe por Ricardo Tapia Fernández en 1944.

En 1911 apareció por vez primera como especialidad la Otorrinolaringología en la sección número 16 en la Academia Nacional de Medicina de México con 3 socios.<sup>7</sup> En 1926 se construyó el pabellón 22 (después pabellón I) del Hospital General para el ejercicio de la Otorrinolaringología que incluía el anfiteatro de operaciones para ojos, nariz y garganta, una sala de broncoscopia y el laboratorio especial del pabellón. Los médicos del pabellón fueron Andrade Pradillo y Vargas Lugo.<sup>7</sup>

Uno de los primeros trabajos experimentales relacionados con el órgano auditivo fue efectuado por Izquierdo en octubre de 1924, el título del trabajo es “Primera memoria acerca de las funciones laberínticas. Experiencias en el ajolote (*ambystoma tigrum, cope*)”, publicado en la Revista Mexicana de Biología.<sup>9</sup>

En 1945 Isaac Ochoterena sustentó en el Colegio Nacional las conferencias tituladas “Lecciones acerca del órgano auditivo”.<sup>10</sup>

En enero de 1949 salió el primer número de la revista Anales de la Sociedad Mexicana de Otorrinolaringología, fecha memorable para la especialidad en México. Los trabajos publicados en la revista utilizando modelos animales fueron los siguientes:

Los trabajos hechos con gatos fueron por:

Benítez J en 1963.<sup>11</sup>

Deutsh E y Hernández Orozco F en 1966.<sup>12</sup>

Deutsh E, et al. dos en 1966.<sup>13,14</sup>

Montes de Oca E 1964,<sup>15</sup> tres en 1966,<sup>16,17,18</sup> dos en 1967,<sup>19,20</sup> uno en 1968.<sup>21</sup>

Ortíz Armenta en 1980.<sup>22</sup>

Savín C en 1967.<sup>23</sup>

Los trabajos efectuados con conejos fueron por:

Escajadillo R en 1982.<sup>24</sup>

Azuara E en 1987.<sup>25</sup>

Gutiérrez Marcos J en 1991.<sup>26</sup>

Los trabajos realizados con cobayos fueron por:

Estrada E en 1956.<sup>27</sup>

Savín C en 1962<sup>28</sup> y 1963.<sup>29</sup>

Islas J en 1969.<sup>30</sup>

Los trabajos llevados a cabo con ajolotes fueron por:

Estrada E en 1959,<sup>31</sup> 1962<sup>32</sup> y 1978.<sup>33</sup>

Los trabajos realizados con ratas fueron por:

Gutiérrez Marcos J en 1986<sup>34</sup> y 1984.<sup>35</sup>

Montes de Oca E y Arch-Tirado E en 1992.<sup>36</sup>

Los trabajos hechos con perros fueron por:

Montes de Oca E en 1970.<sup>37</sup>

Los trabajos efectuados con pollos fueron por:

Savín C en 1955,<sup>38</sup> 1959<sup>39</sup> y 1962.<sup>40</sup>

Los trabajos realizados con ratones fueron por:

Herrera R en 1966.<sup>41</sup>

Algunos de las fechas y datos reportados se obtuvieron del documento Revisión Histórica de la Otorrinolaringología Experimental.<sup>42</sup>

En 1999 Arch-Tirado E, en una revisión bibliográfica internacional, reportó 37 artículos que utilizaron animales de laboratorio en la investigación en Otorrinolaringología, éstos fueron: hipoacusias congénitas en animales, producción de sorderas experimentales por ototóxicos, producción experimental de hipoacusias por trauma acústico, modelos quirúrgicos, sordera y vocalizaciones y modelos utilizados en otitis media.<sup>43</sup>

Arch-Tirado y su grupo describieron en 1997 las características anatomofisiológicas del oído externo, medio e interno del cobayo proponiéndolo como un modelo ideal para cirugía experimental.<sup>44</sup>

En el año 2000 Arch-Tirado y colaboradores propusieron al cobayo como modelo ideal para estudios audiológicos y foniatrícos; posiblemente ése sea el primer artículo en el mundo en el que se propone un modelo biomédico específico para el estudio en este campo.<sup>45</sup>

Dedicamos este trabajo a los otorrinolaringólogos, audiólogos y médicos en comunicación humana. Principalmente a nuestros queridos amigos y maestros Francisco Hernández Orozco, Eduardo Montes de Oca Fernández, Ernesto Deutsh, Consuelo Savín y al extinto Instituto Nacional de la Comunicación Humana, puntal en la investigación básica en nuestra especialidad.

## REFERENCIAS

1. Kumate J. Investigación Clínica: cienicienta y ave fénix. Universidad Nacional Autónoma de México. México, 1987.
2. Decaninit S. Apuntes sobre la historia de la cirugía septal. *An Soc Mex Otorrinol* 1982; 27 (2): 34.
3. Barquin Calderón M. Historia de la medicina, impresiones modernas. México, 1971.
4. Lobel J. Historia sucinata de la medicina mundial. Espasa-Calpe. Argentina, Buenos Aires-México, 1950.
5. Schuknecht H, Gulya J. Anatomy of the temporal bone with surgical implications. Philadelphia: Lea and Febiger, 1986.
6. Alcocer H. Los primeros otorrinolaringólogos en México. *An Soc Mex Otorrinolaringol* 1982; 37 (1): 32-36.
7. Fernández CF. Historia de la Academia Nacional de Medicina de México. México: Fourrier, 1956; 160.
8. Fernández CF. Bibliografía general de la Academia Nacional de Medicina. México, 1956.
9. Izquierdo JJ. Primera memoria acerca de las funciones laberínticas. Experiencias en el ajolote (*ambystoma tigrum*, cope). *Rev Mex Biol* 1924; 4 (6): 195-209.
10. Ochoterena I. Lecciones acerca del órgano del oído. El Colegio Nacional. México, 1943.
11. Benítez JT. Reparación de la membrana timpánica en el gato. *Rev Soc Mex Otorrinolaringol* 1963; 6 (2): 71-81.
12. Deutsch E, Hernández-Orozco F. El efecto diferencial del trauma acústico sobre los fenómenos eléctricos de la ventana redonda del gato. *An Soc Mex Otorrinolaringol* 1966; 9 (5): 195-202.
13. Deutsch E, Beltrán A, Hernández-Orozco F. Efecto acumulativo del trauma acústico sobre la microfónica coclear del gato. *An Soc Mex Otorrinolaringol* 1966; 9 (5): 213-219.
14. Deutsch E. Los efectos acumulativos de la sobrecarga acústica sobre la actividad eléctrica del nervio auditivo. *An Soc Mex Otorrinolaringol* 1966; 9 (6): 269-276.
15. Montes de Oca FE. Estudio experimental de la tolerancia del ivalon en la ventana oval del gato (reporte preliminar). *An Soc Mex Otorrinolaringol* 1964; 7 (1-2): 49-54.
16. Montes de Oca FE. La circulación timpánica del gato. *An Soc Mex Otorrinolaringol* 1966; 9 (1): 3-10.
17. Montes de Oca FE. Cambios macroscópicos en las perforaciones de la membrana timpánica del gato. *An Soc Mex Otorrinolaringol* 1966; 9 (4): 123-131.
18. Montes de Oca FE. Estudios histopatológicos seriados en regeneraciones subsecuentes de la membrana timpánica del gato. *An Soc Mex Otorrinolaringol* 1966; 9 (5): 203-212.
19. Montes de Oca FE, Vargas A, Contreras ML. Observaciones sobre la migración de tejido en la membrana timpánica. *An Soc Mex Otorrinolaringol* 1967; 10 (2): 41-47.
20. Montes de Oca FE. Inflamación proliferativa experimental en el oído medio. *An Soc Mex Otorrinolaringol* 1967; 10 (5-6): 193-198.
21. Montes de Oca FE, Benítez B. Colesteatoma experimental. *An Soc Mex Otorrinolaringol* 1968; 11 (1-2): 7-17.
22. Ortiz-Armenta AJ. Un modelo experimental para el abordaje del conducto auditivo interno, vía fosa media craneal. *An Soc Mex Otorrinolaringol* 1980; 25: 138-144.
23. Savín C. Alteraciones inmediatas y tardías del órgano de Corti, producidas por sonido de alta intensidad. *An Soc Mex Otorrinolaringol* 1967; 10 (3): 89-98.

24. Escajadillo R. Producción experimental de otitis media serosa en conejos. *An Soc Mex Otorrinolaringol* 1982; 27: 55-64.
25. Azuara E, Gutiérrez JA, Azuara T, Félix I, Gispert N. Inclusión de cerámica de sulfato de calcio dihidratado, estudio experimental. *An Soc Mex Otorrinolaringol* 1987; 32 (1): 3-6.
26. Gutiérrez JA. Estudio comparativo entre los materiales adhesivos biológicos y no biológicos en fracturas del dorso nasal. Estudio experimental. *An Soc Mex Otorrinolaringol* 1991; 36 (4): 321-325.
27. Estrada E. Alteraciones etiológicas post-mortem en oído de cuyo. *An Soc Mex Otorrinolaringol* 1956; 30: 31-35.
28. Savín C. Lesiones cocleares experimentales con antibióticos. *An Soc Mex Otorrinolaringol* 1962; 9 (2-3): 101-107.
29. Savín C. Caracteres morfológicos de los vasos del oído interno. *An Soc Mex Otorrinolaringol* 1963; 6 (2): 61-69.
30. Islas S. Datos experimentales sobre el transporte iónico entre la endo y perilinfa. *An Soc Mex Otorrinolaringol* 1969; 12 (1-2): 39-44.
31. Estrada-Flores E. Estudio anatómico e histológico del oído interno del ajolote (*Sideron lermaensis*). *An Soc Mex Otorrinolaringol* 1959; 38: 152-155.
32. Estrada-Flores E. Estudio anatómico del oído del *Sideron lermaensis* (ajolote). *An Soc Mex Otorrinolaringol*. 1962; 5 (3):117-126.
33. Estrada-Flores E. Estudio de la transformación del oído inducida con triyodo-L-Tiroxina, en el *Amblystoma mexicanum*. *An Soc Mex Otorrinolaringol* 1978; 23: 120-26.
34. Gutiérrez-Marcos J, Azuara E, Azuara T, Gispert N, et al. Alteraciones del epitelio masotraqueobronquial en las ratas expuestas al humo del cigarrillo. *An Soc Mex Otorrinolaringol* 1986; 31 (2): 35-40.
35. Gutiérrez-Marcos JA, Azuara Pliego E, Avendaño Moreno G, Gispert N, Hernández Polo L, Elizondo Tijerina V, Torrero A. Modificaciones estructurales de la mucosa respiratoria expuesta al medio ambiente de la Ciudad de México. Estudio experimental. *An Soc Mex Otorrinolaringol* 1989; 34 (4): 287-292.
36. Montes de Oca E, Arch-Tirado E. Otitis media espontánea en la rata. *An Soc Mex Otorrinolaringol* 1992; 37 (1): 51-56.
37. Montes de Oca E, Benítez BL. Histopatología del oído interno del perro, en la oclusión tubaria experimental. *An Soc Mex Otorrinolaringol* 1970; 13 (1-2): 29-37.
38. Savín C. Algunas observaciones de las cúpulas de las crestas auditivas en embriones de pollo. *An Soc Mex Otorrinolaringol* 1955; 6 (2): 185-89.
39. Savín C. Algunos detalles de los neuroepitelios del oído interno del pollo. *An Soc Mex Otorrinolaringol* 1959; 39: 182-186.
40. Savín C. Alteraciones cefálicas macroscópicas por acción del ultrasonido en embriones de pollo. *An Soc Mex Otorrinolaringol* 1962; 5 (2): 71-76.
41. Herrera R. La evolución ontogenética del potencial de acción del nervio auditivo del ratón gris. *An Soc Mex Otorrinolaringol* 1966; 9 (2-3): 95-100.
42. Montes de Oca FE, Arch-Tirado E, Poblano Luna A. Revisión Histórica de la Otorrinolaringología Experimental. *Bol Mex Soc Otol Otoneurocirugía AC* 1994; 2 (1): 19-22.
43. Arch-Tirado E. Modelos biomédicos en Audiología y Otorrinolaringología. *An Orl Mex* 1999; 44 (4): 195-199.
44. Arch-Tirado E, Morales Martínez JJ, Saltijeral Oaxaca J, Zarco de Coronado, Licona J. El cobayo como modelo de estudios audiológicos. *An Orl Mex* 1997; 42 (2): 71-74.
45. Arch-Tirado E, McCowan B, Saltijeral-Oaxaca J, Zarco de Coronado I, Licona-Bonilla J. Development of isolation-induced vocal behavior in normal hearing and deafened guinea pig infants. *J Speech Lang Hear Res* 2000; 43 (2): 432-440.



# Normas de publicación

## INSTRUCCIONES A LOS AUTORES SOBRE LA FORMA DE PRESENTAR SUS MANUSCRITOS

*Anales de Otorrinolaringología Mexicana* es la revista médica de difusión oficial de la Sociedad Mexicana de Otorrinolaringología y Cirugía de Cabeza y Cuello A.C. La edición electrónica es publicada y distribuida por Nieto Editores; se puede descargar en versión español en la dirección <http://www.smorlccc.org.mx/revistas.html>, <http://www.nietoeditores.com.mx> y en [www.otorrino.org.mx](http://www.otorrino.org.mx). Todas las contribuciones originales serán evaluadas antes de ser aceptadas por revisores expertos designados por los Editores.

Ésta publica cuatro números por año e incluye artículos que cubren todas las áreas de la otorrinolaringología y cirugía de cabeza y cuello y especialidades afines. Artículos de investigación médica que pueden ser publicados como artículos originales, editoriales, reportes preliminares, metanálisis, casos clínicos con aportaciones nuevas o de interés particular, artículos de revisión, educación médica, cartas al editor, originales e inéditos.

Todos los manuscritos se enviarán por el sistema de envío electrónico, dirigidos a la Directora-Editora Dra. Luz Arcelia Campos Navarro al correo electrónico: [anorlmex20@gmail.com](mailto:anorlmex20@gmail.com) y a [revista.aom@smorlccc.org](mailto:revista.aom@smorlccc.org); los manuscritos son evaluados por el comité editorial y el sistema de revisión por pares.

Los manuscritos deben ir acompañados de una carta en la que se especifique el tipo de artículo que se envía, que es original y que no ha sido previamente publicado, total o parcialmente, ni está siendo evaluado para su publicación en otra revista. Todos los autores de las aportaciones originales deberán confirmar la **aceptación de la cesión de estos derechos y declaración de intereses** al enviar el manuscrito a través del sistema de gestión en línea.

Una vez que ha iniciado el proceso de edición del artículo, no podrán agregarse ni eliminarse autores ni modificarse las adscripciones consignadas en el primer envío del artículo.

Los manuscritos aceptados serán propiedad de la Revista y no podrán ser publicados en parte o completos sin la autorización por escrito de *Anales de Otorrinolaringología Mexicana*. Por el simple hecho de que el (los) autor (es) someta el texto de su trabajo a consideración para su publicación en *Anales de Otorrinolaringología Mexicana* acepta todas las modificaciones de tipo editorial que los Editores de la revista juzguen necesarias. La responsabilidad de las ideas expresadas en los artículos, así como de la posible infracción a los derechos de autor de terceros, recae exclusivamente en el (los) autor (es) que firma (n) el trabajo.

## TIPO DE ARTÍCULOS

### Artículos de investigación original

Éste es un estudio de investigación no publicado (clínico o experimental), de interés en el área médica o quirúrgica que describe los resultados originales, con información y aportaciones evaluadas críticamente. Éste debe presentarse con el siguiente orden para su evaluación: Página de título, Resumen, Introducción, Material y método, Resultados, Discusión, Conclusiones, Agradecimientos, Referencias, tablas y figuras. El manuscrito no debe exceder en su totalidad de 20 cuartillas, 7 figuras o tablas y máximo 30 referencias.

### Informes preliminares

Son informes breves y definidos que presentan hallazgos novedosos o relevantes, cuya estructura a presentar es similar a la de artículos originales, resaltando la información relevante, nueva o de interés de forma concisa con una explicación del evento incluida. Límite de palabras: 2,600, 3 tablas o figuras y máximo 20 referencias.

### Artículos de revisión

Su objetivo primordial es emitir información actualizada sobre un tema específico por un experto en el campo. Suele ser por invitación de los editores. Los autores no invitados pueden presentar manuscritos, donde es recomendable se anexe la revisión acompañada de una lista de sus propios trabajos publicados en el campo que confirma su experiencia en el área. Debe ser conciso e incluir avances científicos, controversias en el campo a tratar, puntos de vista del experto siempre y cuando se encuentren fundamentados. Debe contener un máximo de 7,000 palabras.

El resumen debe estructurarse con los siguientes apartados: Antecedentes; Objetivo; Metodología; Resultados (de la búsqueda bibliográfica) y Conclusiones.

### Cartas al editor

Deben estructurar: texto, referencias, reconocimientos. Deben tener un máximo de 500 palabras y 5 referencias.

### Casos clínicos

Se publican artículos con temas específicos que pudiesen ser de ayuda a los clínicos en la toma de decisiones clínicas o de investigación. Debe presentarse: Título, Nombre(s) completo(s) del autor(es), Resumen en español e inglés, palabras clave. Resumen clínico, subtemas y su desarrollo o análisis crítico, Conclusión, Referencias. Los fármacos, drogas y sustancias químicas deben denominarse por su nombre genérico, la posología y vías de administración se indicarán conforme la nomenclatura internacional.

## PREPARACIÓN DEL MANUSCRITO

Estructure el manuscrito en este orden: página del título, resumen en español e inglés, texto, agradecimientos, referencias, tablas, figuras y leyendas de figuras.

### Requisitos técnicos

1. Doble espacio en todo el manuscrito en formato Word, letra times new roman de 12 puntos. 2. Iniciar cada sección del manuscrito en página aparte. 3. Seguir la siguiente secuencia: página del título (inicial), resumen en español e inglés incluidas las palabras clave; texto, agradecimientos, referencias, cuadros (cada uno en una página por separado), pies o epígrafes de las ilustraciones (figuras). 4. Las ilustraciones (fotografías sin montar) deben ser mayores a 360 ppm (alta definición) en formato TIF o JPG. Éstas **NO** deben insertarse en el archivo de texto.

### Secciones

1. **Título**, debe incluir el título exacto, en español e inglés; los nombres completos del o los autores y sus afiliaciones institucionales. **Los editores de la revista Anales de Otorrinolaringología Mexicana se reservan el derecho de modificar el título cuando se considere apropiado.**

Incluir el (la) autor (a) de correspondencia con nombre, dirección, teléfono y correo electrónico. Si se presentó en alguna reunión científica, deberá expresarse en forma completa el nombre de la reunión, la fecha y el lugar en que se realizó. Declaraciones de descargo de responsabilidad o fuente (s) del apoyo recibido en forma de subvenciones, equipo, medicamentos, si las hay.

2. **Resumen**. Incluir resumen estructurado máximo de 250 palabras. Indicar objetivo, tipo de estudio, material y métodos, resultados con los hallazgos principales y conclusiones clave, seguido de cuatro a seis palabras clave (<http://www.nlm.nih.gov/mesh/>). No debe contener citas bibliográficas. El resumen se acompañará con una versión en idioma inglés, idéntico al de la versión en español.

3. **Introducción**. Expresar el propósito del artículo y resume el fundamento lógico del estudio u observación. Mencione las referencias estrictamente pertinentes.

4. **Material y método**. Describa claramente qué tipo de estudio es, la población de estudio y la forma como se seleccionaron los sujetos observados o de experimentación (pacientes o animales de laboratorio, incluidos los controles). Debe especificar el periodo en el que se hizo el estudio. Identifique las características importantes de los sujetos. Los métodos, aparatos (nombre y dirección del fabricante entre paréntesis), intervenciones y procedimientos con detalles suficientes para que otros investigadores puedan reproducir los resultados. Proporcione referencias de métodos utilizados, medicamentos o equipos y los métodos estadísticos. Consideraciones éticas.

5. **Aspectos éticos**. Cuando se informe sobre experimentos en seres humanos, señale si los procedimientos que se siguieron estuvieron de acuerdo con las normas éticas del comité (institucional o regional) que supervisa la experimentación en seres humanos y con la Declaración de Helsinki de 1975, enmendada en 1983. No use el nombre, las iniciales, ni el número de clave hospitalaria de los pacientes, especialmente en el material ilustrativo. Cuando dé a conocer experimentos con animales, mencione si se cumplieron las normas de institución o cualquier ley nacional sobre el cuidado y uso de los animales de laboratorio.

6. **Estadística**. Describa los métodos estadísticos con detalles suficientes para que el lector versado en el tema que tenga acceso a los datos originales pueda verificar los resultados presentados. Cuando sea posible, cuantifique los hallazgos y preséntelos con indicadores apropiados de error o incertidumbre de la medición (por ejemplo, intervalos de confianza). No dependa exclusivamente de las pruebas de comprobación de hipótesis estadísticas, tales como el uso de los valores de p, que no transmiten información cuantitativa importante. Analice la elegibilidad de los sujetos de experimentación. Dé los detalles del proceso de aleatorización. Describa la metodología utilizada para enmascarar las observaciones (método ciego). Informe sobre las complicaciones del tratamiento. Especifique el número de observaciones. Señale las pérdidas de sujetos de observación (por ejemplo, las personas que abandonan un ensayo clínico).

7. **Resultados**. Presente los resultados en sucesión lógica dentro del texto, cuadros e ilustraciones. No repita en el texto datos de cuadros o ilustraciones; enfatice o resume tan solo las observaciones importantes.

8. **Discusión**. Haga hincapié en los aspectos nuevos e importantes del estudio y en las conclusiones que se derivan de ellos. No repita información. Explique el significado de los resultados y sus limitaciones, incluyendo sus consecuencias para investigaciones futuras. Relacione las observaciones con otros estudios pertinentes. Establezca el nexo de las conclusiones con los objetivos de estudio evitando hacer afirmaciones generales y extraer conclusiones que no estén completamente respaldadas por los datos. Proponga nuevas hipótesis cuando haya justificación para ello, pero identificándolas claramente como tales; las recomendaciones, cuando sea apropiado.

9. **Conclusiones**. Resaltar los puntos importantes obtenidos del estudio o investigación.

10. **Agradecimientos**. Si se considera pertinente.

11. **Referencias**. Éstas son responsabilidad de los autores. Las referencias deberán enumerarse con números arábigos consecutivamente siguiendo el orden en que se mencionan por primera vez en el texto. El número aparecerá entre paréntesis. Las referencias citadas solamente en cuadros o ilustraciones se numerarán siguiendo una secuencia establecida por la primera mención que se haga en el texto de ese cuadro o esa figura en particular.

Use el formato de los Requisitos uniformes estilo de Vancouver que utiliza la U. S. National Library of Medicine en el Index Medicus. Nótese: Número de referencia sin guión, no comas ni puntos excepto para separar con comas cada autor. Con puntos, solo se separa autores y título. Solo minúsculas excepto letra inicial tras el punto y letra inicial de nombres propios. Sin punto final después de la cita.

### Ejemplos de citas en revistas periódicas

- **Articular ordinario de revista:** 1. Vega KJ, Pina I, Krevsky B. Heart transplantation is associated with an increased risk for pancreatobiliary disease. *Ann Intern Med* 1996;124:980-3. Más de seis autores: 1. Parkin DM, Clayton D, Black RJ, Masuyer E, Friedl HP, Ivanov E, et al. Childhood leukaemia in Europe after Chernobyl: 5 year followup. *Br J Cancer* 1996;73:1006-12.

- **Autor corporativo:** 1. The Cardiac Society of Australia and New Zealand. Clinical exercise stress testing. Safety and performance guidelines. Med J Aust 1996; 164:282-4 • No se indica el nombre del autor: 1. Cancer in South Africa (editorial). S. Afr Med J 1994;84:15 • Suplemento de un número 1. Payne DK, Sullivan MD, Massie MJ. Women's psychological reactions to breast cancer. Semin Oncol 1996;23(1 supl 2):89-97.
- **Parte de un número 1.** Poole GH, Mills SM. One hundred consecutive cases of flap lacerations of the leg in ageing patients. N Z Med J 1994;107 (986 Pt 1):377-8.
- **Indicación del tipo de artículo, según corresponda** 1. Enzensberger W, Fischer PA. Metronome in Parkinson's disease [carta]. Lancet 1996;347: 1337.

### Libros y monografías

- **Individuos como autores** 1. Rigsven MK, Bond D. Gerontology and leadership skills for nurses. 2<sup>nd</sup> ed. Albany (NY): Delmar Publishers; 1996.
- **Directores (editores) o compiladores como autores** 1. Norman IJ, Redfern SJ, editores. Mental health care for elderly people. New York: Churchill Livingstone; 1996.
- **Una organización como autor y editor** 1. Institute of Medicine (US). Looking at the future of the Medicaid program. Washington (DC): The Institute; 1992.
- **Capítulo de libro** 1. Phillips SJ, Whisnant JP. Hypertension and stroke. En: Laragh JH, Brenner BM, editores. Hypertension: pathophysiology, diagnosis and management. 2<sup>nd</sup> ed. New York: Raven Press; 1995:465-78.
- **Actas de conferencias o congresos** 1. Kimura J, Shibasaki H, editores. Recent advances in clinical neurophysiology. Proceedings of the 10th International Congress of EMG and Clinical Neurophysiology; 1995 Oct15-19; Kyoto, Japan. Amsterdam: Elsevier; 1996.
- **Artículo publicado en actas de conferencias o congresos** 1. Bengtsson S, Solheim BG. Enforcement of data protection, privacy and security in medical informatics. En: Lun KC, Degoulet P, Piemme TE, Rienhoff O, editores MEDINFO 92. Proceedings of the 7th World Congress on Medical Informatics; 1992 Sep 6-10; Geneva, Switzerland, Amsterdam: NorthHolland; 1992:1561-5.
- **Tesis** 1. Kaplan SJ. Post-hospital home health care: the elderly's access and utilization [dissertation]. St. Louis (MO): Washington Univ.; 1995. Otros trabajos publicitarios.
- **Artículo de periódico** 1. Lee G. Hospitalizations tied to ozone pollution: study estimates 50,000 admissions annually. The Washington Post 1996 Jun 21; Sect. A:3 (col 5).
- **Diccionario y referencias similares** 1. Stedman's medical dictionary. 26th . ed. Baltimore: Williams & Wilkins; 1995. Apraxia; p. 119-20.
- **Obras clásicas** 1. The Winter's Tale: act 5, scene 1, lines 13-16. The complete works of William Shakespeare. London: Rex; 1973.
- **Trabajos inéditos** 1. Leshner AI. Molecular mechanism of cocaine addiction. N Engl J Med. En prensa 1997.

**12. Cuadros o tablas.** Numérelas consecutivamente con números arábigos, siguiendo el orden en que se citan por primera vez en el texto y asigne un título breve a cada uno. Las explicaciones irán como notas al pie y no en el encabezado. Explique todas las abreviaturas no usuales que se utilizaron en cada cuadro. Identifique las medidas estadísticas de variación, como la desviación estándar y el error estándar de la medida. No trace líneas horizontales ni verticales en el interior de los cuadros. Cerciórese de que cada cuadro sea citado en el texto. Los cuadros o tablas deben enviarse en un formato editable (word o excel) y no deberán insertarse en el texto como imagen.

**13. Ilustraciones (Figuras).** Deberán ser a color y numerarse con números arábigos. Anales de Otorrinolaringología Mexicana no se responsabiliza de pérdida de las ilustraciones y no serán regresadas al autor excepto si el trabajo no se publicase. No se aceptarán los letreros trazados a mano. Las letras, números, y símbolos deberán ser claros, y uniformes en todas las ilustraciones y de tamaño suficiente para que sigan siendo legibles. Los títulos y explicaciones detalladas se incluirán en los pies o epígrafes, no sobre las propias ilustraciones. **NO** debe repetirse la misma información en cuadros y figuras. Se optará por publicar el o la que muestre la información de manera más completa.

Si se utilizan fotografías de personas, éstas no deberán ser identificables o de lo contrario, habrá que anexar un permiso por escrito para poder usarlas (véase protección de los derechos del paciente a la privacidad). Si una figura ya fue publicada, se dará a conocer la fuente original y se presentará la autorización por escrito que el titular de los derechos de autor (copyright) concede para reproducirla. Este permiso es necesario, independientemente de quien sea el autor o la editorial, a excepción de los documentos del dominio público.

**Unidades de medida.** Las medidas de longitud, talla, peso y volumen se expresarán en unidades del sistema métrico decimal (metro, kilogramo, litro) o en sus múltiplos y submúltiplos. Las temperaturas deberán registrarse en grados Celsius. Los valores de presión arterial se indicarán en milímetros de mercurio. Todos los valores hepáticos y de química clínica se presentarán en unidades del sistema métrico decimal y de acuerdo con el Sistema Internacional de Unidades (SI).

**Abreviaturas y símbolos.** Utilice solo abreviaturas ordinarias (estándar). Evite abreviaturas en el título y resumen. Cuando se use por primera vez una abreviatura, ésta irá precedida del término completo (a menos que se trate de una unidad de medida común).

### REFERENCIAS

International Committee of Medical Journal Editors. Uniform requirements for manuscripts submitted to biomedical journals. N Engl J Med 1997; 336: 309-15 Comité Internacional de Editores de Revistas Médicas. Requisitos uniformes para manuscritos destinados a revistas biomédicas. An ORL Mex 1998 volumen 43, número 2. Todo el texto de estas Instrucciones es una adaptación condensada del artículo citado; los ejemplos mencionados son los mismos usados en dicha cita.



# Instrucciones para los autores

## CESIÓN DE DERECHOS DE AUTOR

Los abajo firmantes estamos conformes con lo mencionado en los incisos previos, como en el tipo de crédito asignado en este artículo:

• TÍTULO DEL ARTÍCULO \_\_\_\_\_  
\_\_\_\_\_  
\_\_\_\_\_

• NOMBRE COMPLETO DEL AUTOR O AUTORES \_\_\_\_\_  
\_\_\_\_\_  
\_\_\_\_\_  
\_\_\_\_\_  
\_\_\_\_\_

• LOS AUTORES CERTIFICAN QUE SE TRATA DE UN TRABAJO ORIGINAL, QUE NO HA SIDO PREVIAMENTE PUBLICADO NI ENVIADO PARA SU PUBLICACIÓN A OTRA REVISTA. MANIFIESTAN QUE NO EXISTE CONFLICTO DE INTERESES CON OTRAS INSTANCIAS.

• TAMBIÉN ACEPTAN QUE, EN CASO DE SER ACEPTADO PARA PUBLICACIÓN EN ANALES DE OTORRINOLARINGOLOGÍA MEXICANA, LOS DERECHOS DE AUTOR SERÁN TRANSFERIDOS A LA REVISTA.

NOMBRE Y FIRMA DE TODOS LOS AUTORES:	NOMBRE	FIRMA
	_____	_____
	_____	_____
	_____	_____
	_____	_____
	_____	_____

• VISTO BUENO (NOMBRE Y FIRMA) DE AUTORIZACIÓN DE LA INSTITUCIÓN DONDE SE REALIZÓ EL TRABAJO:

NOMBRE	FIRMA
_____	_____
_____	_____
_____	_____

LUGAR: \_\_\_\_\_ FECHA: \_\_\_\_\_