



# Acceso intraoral para retiro de tumor en la base del cráneo con apoyo de ortesis para fijación maxilar

## Intraoral approach for removal of tumor at the base of the skull with orthosis support for maxillary fixation.

Richard Fernando Dávila Torres,<sup>1</sup> Jaime Manuel Villareal Ramírez<sup>2</sup>

<sup>1</sup> Residente de tercer año de la especialidad de Cirugía maxilofacial, rotante.

<sup>2</sup> Jefe del servicio de Cirugía maxilofacial.

Hospital de Especialidades Pediátrico de León, México.

### Correspondencia

Richard Fernando Dávila Torres  
richardfdavilat4@gmail.com

**Recibido:** septiembre 2024

**Aceptado:** octubre 2024

**Este artículo debe citarse como:** Dávila-Torres RF, Villareal-Ramírez JM. Acceso intraoral para retiro de tumor en la base del cráneo con apoyo de ortesis para fijación maxilar. *An Orl Mex* 2024; 69 (4): 279-284.

## PARA DESCARGA

<https://doi.org/10.24245/aorl.v69i4.9991>

<https://otorrino.org.mx>  
<https://nietoeditores.com.mx>

### Resumen

**ANTECEDENTES:** Las enfermedades en espacios profundos del cráneo, como los tumores, en ocasiones necesitan intervenciones terapéuticas: quimioterapias, radioterapias, resección quirúrgica o la combinación de éstas. La extirpación quirúrgica de estos padecimientos tiene como limitante su acceso debido a las estructuras de protección de tejidos duros, blandos y el riesgo de lesión a estructuras vasculares, nerviosas u órganos cercanos.

**CASO CLÍNICO:** Paciente femenina de 15 años, que refería alteraciones sensitivas faciales, diplopía, cefaleas persistentes y salida de secreciones por el oído izquierdo. Los estudios de imagen revelaron lesión tumoral en la base del cráneo. Se describe el tratamiento quirúrgico intraoral para resección tumoral en la base del cráneo, así como el uso de ortesis maxilar para preservar la oclusión y osteosíntesis final.

**CONCLUSIONES:** Las lesiones tumorales de gran tamaño que se encuentren en espacios profundos implican un acceso quirúrgico difícil y requieren un tratamiento más agresivo para su resección.

**PALABRAS CLAVE:** Osteotomía; aparatos ortésicos; tumor; oclusión dental.

### Abstract

**BACKGROUND:** Diseases in deep spaces of the skull, such as tumors, sometimes require therapeutic interventions: chemotherapies, radiotherapies, surgical resection

or a combination of these. The surgical removal of these diseases limits access, due to the protective structures of hard and soft tissues and the risk of injury to vascular, nervous structures or nearby organs.

**CLINICAL CASE:** A 15-year-old female patient who reported facial sensory alterations, diplopia, persistent headaches, as well as discharge of secretions from the left ear. Imaging studies showed a tumor lesion at the base of the skull. This paper describes the intraoral surgical approach for tumor resection in the skull base, as well as the use of maxillary orthosis to preserve occlusion and final osteosynthesis.

**CONCLUSIONS:** Large-scale tumor lesions located in deep spaces require a difficult surgical procedure and a more aggressive approach for resection.

**KEYWORDS:** Osteotomy; Orthotic devices; Tumor; Dental occlusion.

## ANTECEDENTES

La extirpación de tumores ubicados en planos profundos implica un reto para el equipo quirúrgico debido a las estructuras de protección de tejido duro y blando, sumado a la red vascular y nerviosa de la zona y a los órganos que pueden verse afectados.

Langenbeck, en 1859, describió la extirpación quirúrgica de dos tumores en la fosa pterigo-palatina. En la cabeza y el cuello se han descrito tumores benignos y malignos que pueden afectar estructuras cerebrales, oculares, el tubo aéreo digestivo alto, entre otras.<sup>1</sup> Hay mayor prevalencia en población adulta; sin embargo, el tratamiento en pacientes pediátricos, en desarrollo, se ve afectado debido al riesgo de lesionar puntos de crecimiento, así como la inmadurez de las estructuras, como las cavidades neumáticas, esto conlleva probables lesiones de órganos cercanos. El sexo masculino es más propenso a padecer estas enfermedades, con una relación 2:1.<sup>2</sup>

La causa de estos padecimientos es muy variable, los orígenes más comúnmente afectados son: tejido óseo, nervios, meninges, vía sinusal, glándulas o tejido embrionario; de esto depende el tratamiento a seguir; algunos casos requieren extirpación quirúrgica, radioterapia, quimioterapia o la combinación de éstas.<sup>3,4</sup>

Hasta la actualidad no existe un consenso de qué tipo de tratamiento es el ideal para acceder a una localización difícil en la región maxilofacial. Se han propuesto diferentes técnicas que se dividen en faciales (extraorales) e intraorales, cada una con ventajas y desventajas.

El objetivo de este artículo es exponer el tratamiento para exéresis de un tumor en la región de la base del cráneo en una paciente de 15 años con acceso tipo Le Fort I más disyunción palatina con apoyo de ortesis maxilar para la fijación maxilar.

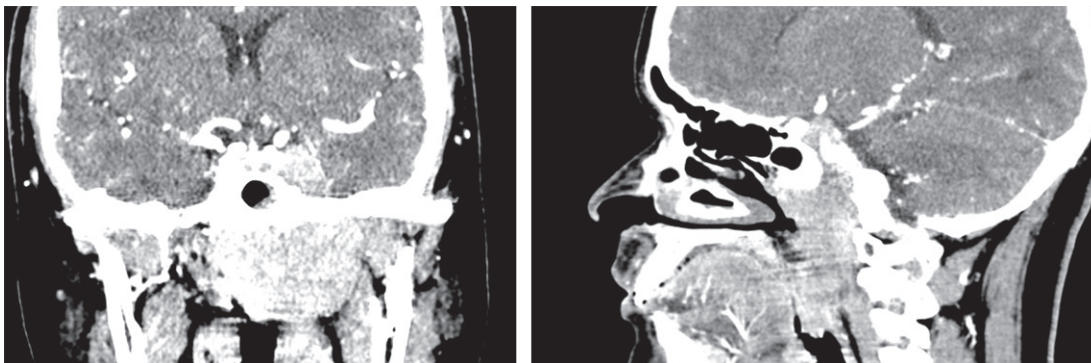
## CASO CLÍNICO

Paciente femenina de 15 años, sin enfermedades crónico-degenerativas ni alergias. Inició su padecimiento hacía aproximadamente 8 meses, posterior a episodios de cefalea con predominio en el lado izquierdo de intensidad moderada (7/10), además, indicó visión doble en ortoposición. Acudió a valoración médica por salida de secreción por el oído izquierdo.

La paciente fue valorada en el Hospital de Especialidades Pediátrico de León, México. Durante la exploración física se observó diplopía durante la supraducción y abducción del ojo izquierdo; sin limitación de los movimientos oculares, pupilas fotorreflécticas, isométricas, sin alteración de la agudeza visual. Durante la palpación facial, la paciente refirió hipoestesia en la región infraorbitaria izquierda; en la región cervical posterior ipsilateral se palpó ganglio linfático. A la rinoscopia se observó engrosamiento de la mucosa nasal izquierda. Intraoralmente no había aumento de volumen ni datos patológicos evidentes, mucosas hidratadas y lengua móvil.

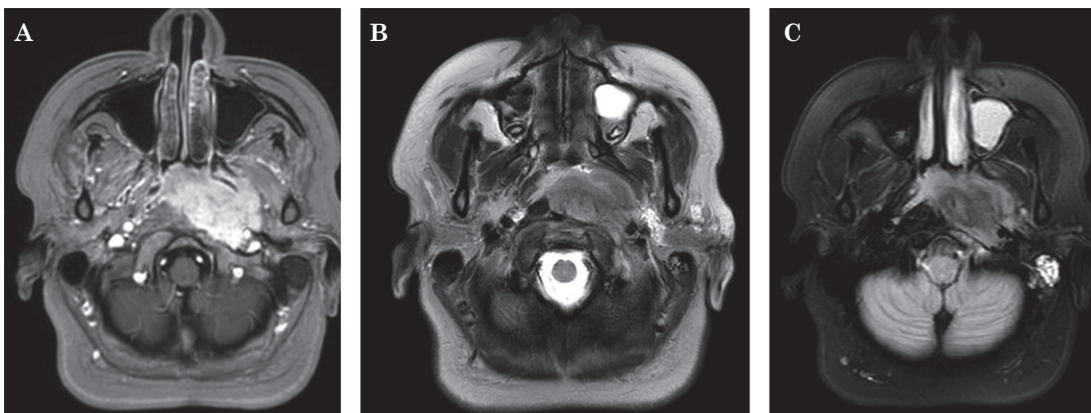
La tomografía con contraste de cabeza y cuello evidenció una imagen isodensa a tejido blando en la región nasofaríngea con intensidad al contraste que se extendía hasta el ápex orbitario (**Figura 1**). La resonancia magnética con contraste de gadolinio, en T1, T2 y Flair, delimitó una lesión respecto a estructuras adyacentes y mostró una imagen que permitió establecer el mejor procedimiento quirúrgico. **Figura 2**

Se decidió la extirpación quirúrgica de la lesión, por lo que se planificó una osteotomía tipo Le Fort I modificada con disyunción palatina (**Figura 3**). Se practicó acceso circunvestibular maxilar con una extensión desde el canino derecho al canino izquierdo, posterior a la elevación de la mucosa nasal; se inició la osteotomía, con sierras, desde las paredes laterales de la apertura piriforme avanzando hasta la tuberosidad del maxilar para posteriormente practicar la osteotomía en sentido anteroposterior. Se terminó la disyunción pterigomaxilar con cincel y se descendió el maxilar. Se incidió con electrobisturí en la línea media del paladar desde la región de los incisivos hasta lateral a la úvula; se practicó osteotomía por la sutura palatina, se terminó la disyunción palatina con cincel. De esta manera, se creó la ventana quirúrgica para la resección de la lesión.



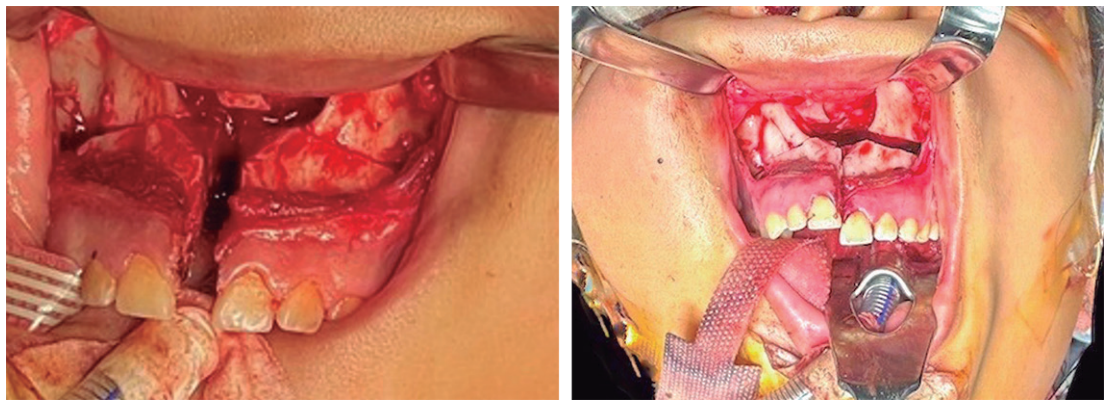
**Figura 1**

Tomografía contrastada de macizo facial: corte coronal y sagital que muestra una lesión que capta contraste en la base del cráneo.



**Figura 2**

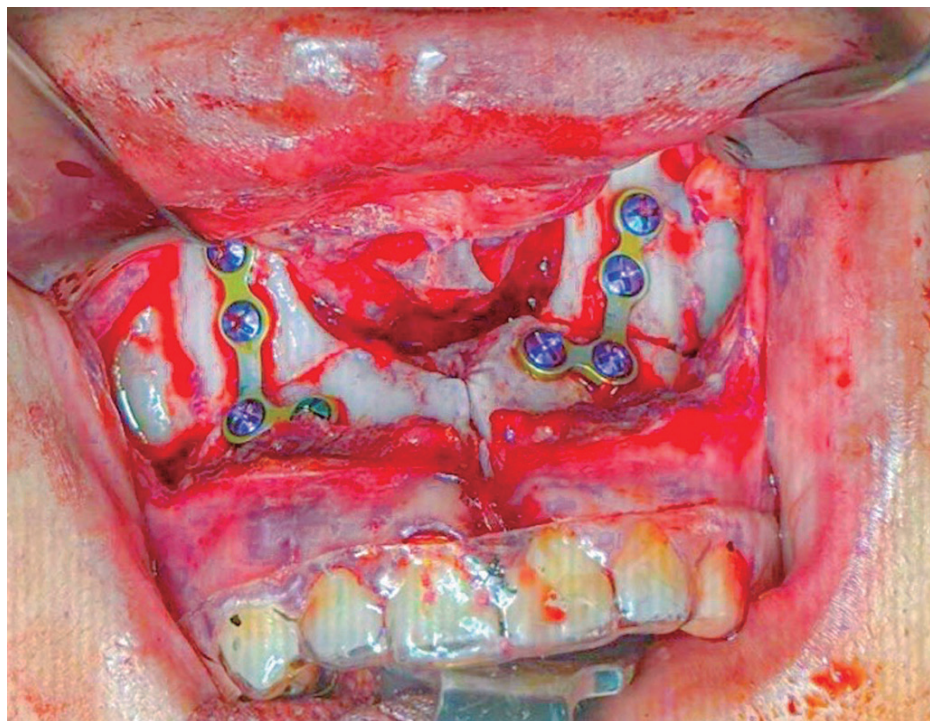
Lesión en la base del cráneo. Resonancia magnética con contraste. Vista axial en T1 (A), T2 (B) y Flair (C).



**Figura 3**

Osteotomía Le Fort I más disyunción palatina.

Para el cierre y la fijación ósea, se colocó una férula oclusal previamente realizada con acetato rígido en la arcada dentaria superior (**Figura 4**). Para su confección se tomaron los registros dentales superior e inferior y se lleva al articulador dental para la confección de la misma con guías oclusales molares. Se colocaron dos placas de osteosíntesis del sistema 2.0 con tornillos a cada lado de la sutura nasomaxilar. El cierre en la región palatina se hizo con vicryl 3.0, por planos, así como el acceso circunvestibular. Se comprobó hemostasia y se dio por finalizado el acto quirúrgico. La paciente pasó a terapia intensiva para vigilancia de la vía respiratoria durante 24 horas y recibió tratamiento farmacológico. Posteriormente pasó a piso de Pediatría estable hemodinámicamente, signos vitales normales y sin necesidad de oxígeno suplementario.



**Figura 4**

Colocación de material de osteosíntesis con ortesis maxilar.

Durante su estancia hospitalaria y los controles posteriores, la paciente mostró buena evolución, sin datos de sangrado; el hueso maxilar y la mucosa oral tenían coloración e hidratación adecuadas, retorno vascular adecuado, sin exposición de placas de osteosíntesis y oclusión molar estable.

Se cuenta con la aprobación firmada de los representantes legales y de la paciente. Se siguieron los estatutos de ética y confidencialidad para el tratamiento de datos personales, para publicación y divulgación del caso clínico.

## DISCUSIÓN

Con los reportes de René Le Fort en 1901 sobre las líneas de fragilidad faciales en trauma, algunos autores, como Obwegeser, Rowe y Gilles, entre otros, extrapolaron tales líneas para practicar osteotomías para corregir anomalías dentofaciales y, posteriormente, se describieron tratamientos con estos principios para acceder a partes profundas faciales.

Los accesos para retiro de tumores en la base del cráneo pueden hacerse de manera extraoral, cuya mayor desventaja es la cicatriz visible; mientras que a los accesos intraorales se les considera contaminados. Williams y colaboradores<sup>5</sup> compararon tres tipos de accesos: endonasal, transnasal y por medio de osteotomía Le Fort I; encontraron que la osteotomía Le Fort I permite mayor campo de visión y de acción, esto se demostró en este caso en el que se tuvo un adecuado acceso a la lesión tumoral.

Debe tomarse en cuenta que en la actualidad y con el avance de la tecnología, el acceso a espacios profundos puede ser más conservador. Yilmaz describe una superioridad de la técnica de cirugía endoscópica endonasal con resección de partes septales frente al acceso transpalatino para tratamiento de la atresia coanal.<sup>6</sup>

El campo de visión logrado con este acceso comprende el seno esfenoidal, el clivus, la fosa pterigomaxilar, el seno maxilar y el vómer; según la bibliografía, estos sitios son los más afectados por lesiones tumorales en la región maxilofacial. Una adecuada visibilidad es de gran importancia para una tasa de éxito mayor y, de esta forma, se busca la resección total de la lesión. Se ha descrito que en caso de lesiones que se extienden entre la fosa pterigopalatina y la fosa infratemporal el acceso transpalatino es muy útil en manos experimentadas, como lo demostró Tatari en 2016 para el tratamiento del carcinoma nasofaríngeo adenoideo quístico y de lesiones vasculares, como el angiofibroma nasofaríngeo Juvenil. En este caso al acceso transpalatino se sumó una osteotomía Le Fort I por la extensión y tamaño de la lesión.<sup>7</sup>

Las osteomías practicadas en el hueso maxilar conllevan complicaciones transoperatorias o posoperatorias. Una preocupación durante estos procedimientos es el daño vascular que puede producirse a los segmentos óseos; esto puede evitarse al no afectar estructuras vasculares, como la arteria esfenopalatina, palatina descendente y palatina mayor, la elevación del periostio sin desgarros y su reposición adecuada; con esto se asegura un mejor aporte sanguíneo al tejido.<sup>8</sup>

Otro punto a tomar en cuenta es la oclusión dental del paciente; previo a la osteotomía se recomienda la toma de modelos dentales para la confección de guías quirúrgicas y hacer perforaciones previas como guía en el lugar de la colocación de placas de osteosíntesis.

El sexo masculino es el más propenso a padecer este tipo de tumores; sin embargo, afecta a un amplio rango de edad, y gran parte ocurre en población pediátrica. Si bien la fisioanatomía de los niños es distinta a la de los adultos, los tratamientos propuestos son similares. Es segura practicar la osteotomía tipo Le Fort I en niños, debido a que las líneas de crecimiento horizontales no se ven afectadas y las verticales tienen cambios menores.

En este caso se decidió la confección de férula oclusal como guía para devolver la oclusión dental de la paciente. Este tipo de dispositivos se utilizan para tratar la disfunción de la articulación temporomandibular, en tratamientos de ortodoncia y, como lo describió Olivetto, para estabilizador de fracturas.<sup>9</sup> Al efectuar un procedimiento tipo Le Fort I con la disyunción palatina se afecta la oclusión dental maxilo-mandibular, lo que a futuro condicionaría el correcto funcionamiento del aparato estomatognático.

El tipo de acceso se determina según la localización, tamaño y origen de la lesión, así como por las preferencias del operador.

## CONCLUSIONES

Las lesiones tumorales de gran tamaño que se encuentren en espacios profundos implican un acceso quirúrgico difícil y requieren un tratamiento más agresivo para su resección. El procedimiento en el caso comunicado permitió la adecuada visibilidad y accesibilidad para la extirpación del tumor ubicado en la base del cráneo. El tratamiento correcto de estructuras vasculares y de nutrición, como el periostio, son fundamentales para evitar necrosis en el área trabajada. La reposición maxilar se lleva a cabo con placas y tornillos de osteosíntesis; sin embargo, la colocación de obturadores quirúrgicos darán mayor estabilidad a los segmentos óseos evitando desplazamiento de los mismos. Se recomienda vigilancia estrecha de la vascularidad de los segmentos del acceso de manera tran y posoperatoria.

## REFERENCIAS

1. Lydiatt WM, Patel SG, O'Sullivan B, Brandwein MS, et al. Head and neck cancers—major changes in the American Joint Committee on cancer eighth edition cancer staging manual. *CA Cancer J Clin* 2017; 67 (2): 122-137. doi:10.3322/caac.21389
2. Tsai EC, Santoreneos S, Rutka JT. Tumores de la base del cráneo en niños: revisión de tipos de tumores y estrategias de manejo. *Enfoque de neurocirugía* 2002; 12 (5): 1-13. doi:10.3171/foc.2002.12.5.2
3. Forst DA, Jones PS. Skull base tumors. *Continuum (Minneapolis)* 2023; 29 (6): 1752-1778. doi:10.1212/con.0000000000001361
4. LoPresti MA, Sellin JN, DeMonte F. Developmental considerations in pediatric skull base surgery. *J Neurol Surg B Skull Base* 2018; 79: 3-12. DOI: 10.1055/s-0037-1617449
5. Williams FC, Mickey B, Schultz B, et al. Comparison of the Le Fort I maxillary osteotomy with the sublabial transnasal and endonasal approaches to the sphenoid sinus and sella: a cadaveric study. *J Oral Maxillofac Surg* 2009; 67: 1052-1057.
6. Yılmaz Topçuoğlu MS, Hammitsch-Mayer A, Plinkert PK, Baumann I. Choanal atresia repair in Germany: Resection of dorsal septal parts and stents in focus. *HNO* 2024; 72 (3): 199-203. doi:10.1007/s00106-023-01410-x
7. Tatari MM, Anajar S, Hassnaoui J, Lahjaoui M, et al. Nasopharyngeal adenoid cystic carcinoma, suggestion of therapeutic innovations: A case report and review of literature. *Ann Med Surg (Lond)* 2018; 30: 32-35. doi:10.1016/j.amsu.2018.04.004
8. Tiwari PK, Teron P, Saikia N, Saikia HP, et al. Juvenile nasopharyngeal angiofibroma: A rise in incidence. *Indian J Otolaryngol Head Neck Surg* 2016; 68 (2): 141-148. doi:10.1007/s12070-015-0898-4
9. Olivetto M, Bettoni J, Bouaoud J, Testelin S, et al. Use of an occlusal splint and intraoperative imaging with an intraoral approach in the management of mandibular subcondylar fractures. *J Craniomaxillofac Surg* 2020; 48 (8): 751-755. doi:10.1016/j.jcms.2020.05.005