



# Características clínicas del tumor pardo maxilar en hiperparatiroidismo secundario grave

## Clinical features of maxillary brown tumor in severe secondary hyperparathyroidism.

Paola Elizabeth López Gálvez,<sup>1</sup> Erika María Celis Aguilar,<sup>2,4</sup> Beatriz Guadalupe Moraila García,<sup>1</sup> Alejandro Torrontegui Zazueta,<sup>3</sup> Rosalva González López,<sup>4,6</sup> Macrina Gutiérrez Castro<sup>5</sup>

<sup>1</sup> Estudiante de la Facultad de Medicina, Universidad Autónoma de Sinaloa, Sinaloa, México.

<sup>2</sup> Adscrito al Servicio de Otorrinolaringología.

<sup>3</sup> Residente de Otorrinolaringología.

Centro de Investigación y Docencia en Ciencias de la Salud (CIDOCS), Universidad Autónoma de Sinaloa, México.

<sup>4</sup> Adscrito al Servicio de Otorrinolaringología.

<sup>5</sup> Adscrito al Servicio de Patología.

Hospital Ángeles de Culiacán, Sinaloa, México.

<sup>6</sup> Adscrito al Servicio de Otorrinolaringología, Instituto Mexicano del Seguro Social, Hospital General Regional 01 (IMSS HGR 1), Culiacán, Sinaloa, México.

### Correspondencia

Erika Celis Aguilar  
erikacelis@hotmail.com

**Recibido:** 4 de abril 2024

**Aceptado:** 25 de abril 2024

**Este artículo debe citarse como:** López-Gálvez PE, Celis-Aguilar EM, Moraila-García BG, Torrontegui-Zazueta A, González-López R, Gutiérrez-Castro M. Características clínicas del tumor pardo maxilar en hiperparatiroidismo secundario grave. *An Orl Mex* 2024; 69 (2): 114-123.

## PARA DESCARGA

<https://doi.org/10.24245/aorl.v69i2.9712>

<https://otorrino.org.mx>  
<https://nietoeditores.com.mx>

### Resumen

**ANTECEDENTES:** El tumor pardo, conocido como granuloma central de células gigantes relacionado con el hiperparatiroidismo, es una lesión no neoplásica poco común, producida por el metabolismo óseo anormal, con aumento en la actividad osteoclástica por elevación de la paratohormona. Se ha observado en el 4.5% de los casos de hiperparatiroidismo primario y en aproximadamente el 1.5-1.7% de los casos de hiperparatiroidismo secundario.

**CASO CLÍNICO:** Paciente masculino de 26 años con antecedente de enfermedad renal crónica de 15 años de evolución en terapia de sustitución renal con hemodiálisis e hiperparatiroidismo secundario grave. Acudió al Servicio de Otorrinolaringología por una tumoración de crecimiento progresivo, palpable en la región maxilar derecha con

desplazamiento de pieza dental. Se dio tratamiento quirúrgico del tumor con resultado histopatológico compatible con tumor pardo secundario a hiperparatiroidismo.

**CONCLUSIONES:** El diagnóstico y tratamiento adecuados del tumor pardo en estructuras craneofaciales requiere un enfoque multidisciplinario con evaluación por Otorrinolaringología, Cirugía maxilofacial, Nefrología y Endocrinología.

**PALABRAS CLAVE:** Tumor; osteítis; hiperparatiroidismo secundario; maxilar.

### Abstract

**BACKGROUND:** Brown tumor, also known as giant cell granuloma associated with hyperparathyroidism, is a rare non-neoplastic lesion. It is produced by abnormal bone metabolism, with an increase in osteoclastic activity due to elevated parathyroid hormone levels. It has been observed in 4.5% of cases of primary hyperparathyroidism and in approximately 1.5-1.7% of cases of secondary hyperparathyroidism.

**CLINICAL CASE:** A 26-year-old male patient with a 15-year history of chronic kidney disease on renal replacement therapy with hemodialysis and severe secondary hyperparathyroidism with a progressively growing tumor palpable in the right maxillary region with displacement of a dental piece. Surgical management of the tumor was proposed, and histopathological examination revealed a brown tumor secondary to hyperparathyroidism.

**CONCLUSIONS:** The appropriate diagnosis and management of brown tumors in craniofacial structures require a multidisciplinary approach, with evaluation by specialists in Otorhinolaryngology, Maxillofacial surgery, Nephrology, and Endocrinology.

**KEYWORDS:** Tumor; Osteitis; Secondary hyperparathyroidism; Maxilla.

## ANTECEDENTES

El tumor pardo, también llamado granuloma central de células gigantes relacionado con el hiperparatiroidismo, es una inusual lesión no neoplásica producto del metabolismo óseo osteoclástico anormal por el efecto de la paratohormona.<sup>1,2,3</sup> El tumor pardo está descrito hasta en el 4.5% de los casos de hiperparatiroidismo primario y en 1.5-1.7% en el secundario. Sin embargo, la prevalencia exacta en el hiperparatiroidismo terciario se desconoce por los pocos reportes de casos.<sup>4</sup>

El tumor pardo afecta predominantemente la tibia, el fémur, las clavículas, los arcos costales, la pelvis y con una frecuencia del 2 al 5% los huesos faciales, con afectación de la mandíbula en el 0.1-4.5% y aún con menor frecuencia del maxilar.<sup>1,5,6,7</sup>

El hiperparatiroidismo es un trastorno endocrino caracterizado por el aumento en la producción y secreción de la paratohormona. De acuerdo con su causa se clasifica en hiperparatiroidismo primario, secundario, terciario o cuaternario.<sup>1,3</sup>

La enfermedad renal crónica es la causa más común de hiperparatiroidismo secundario,<sup>1,3,8</sup> del 2 al 25% de los pacientes con trasplante renal padecen hiperparatiroidismo terciario.<sup>4,9</sup>

Cuando el hiperparatiroidismo secundario persiste con concentraciones de paratohormona mayores de 500 pg/mL e hipocalcemia se le denomina hiperparatiroidismo secundario grave o severo, cuya lesión ósea característica es la osteítis fibrosa quística, entre otras alteraciones estructurales esqueléticas.<sup>10</sup>

El tumor pardo tiene relevancia en otorrinolaringología debido a su potencial implicación en las estructuras craneofaciales. Se comunica un caso de tumor pardo maxilar relacionado con hiperparatiroidismo secundario grave.

## CASO CLÍNICO

Paciente masculino de 26 años con antecedentes de reflujo vesicoureteral primario con infección de las vías urinarias de repetición en la infancia y enfermedad renal crónica de 15 años

de evolución. Recibió trasplante renal en 2007 con rechazo de injerto en 2018 y actualmente es sometido a terapia sustitutiva con hemodiálisis e ingesta de calcitriol en espera de trasplante renal de donador vivo. En 2015 se le diagnosticó hipertensión arterial sistémica secundaria en tratamiento con telmisartán, nifedipino y bisoprolol; se le diagnosticó hiperparatiroidismo desde hacía 15 años. Sin otros antecedentes médicos de relevancia.

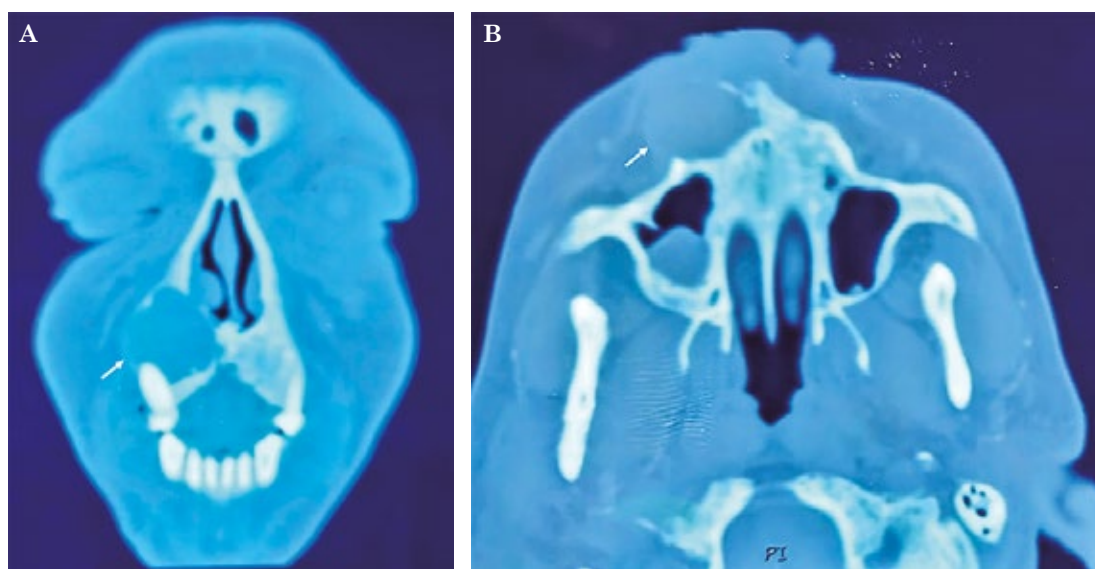
Acudió por manifestar, desde hacía 6 meses, aumento de volumen progresivo e indoloro, localizado en la región malar derecha, así como desplazamiento del incisivo derecho de 4 meses de evolución secundario al aumento de volumen. Negó cefalea, rinorrea o síntomas acompañantes.

A la exploración física se observó aumento de volumen en la región malar derecha de consistencia firme en la base de la nariz, con desplazamiento de estructuras nasales sin hiperemia o secreción y el resto de las estructuras sin alteración. La rinoscopia mostró desplazamiento del cornete inferior derecho y piso nasal y desviación basal del tabique a la izquierda. Cavidad oral con piezas dentales completas y en buen estado. El resto de la exploración no mostró hallazgos patológicos.

Los estudios de laboratorio arrojaron: hemoglobina 9.22 g/dL y creatinina 19.76 mg/dL. Parathormona: 3297 pg/mL, calcio 6.6 mg/dL. El gammagrama no mostró adenoma paratiroideo.

La tomografía de nariz y senos paranasales (**Figura 1**) mostró una lesión hipodensa expansiva en la región nasolabial de la maxila derecha.

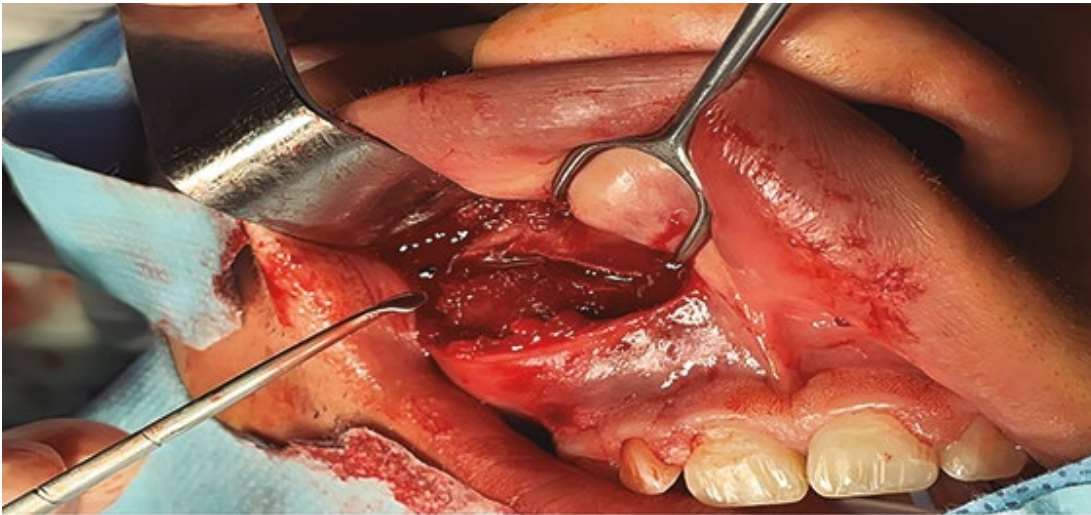
Se estableció el diagnóstico presuntivo de quiste nasolabial derecho *vs* tumor pardo secundario a hiperparatiroidismo.



**Figura 1**

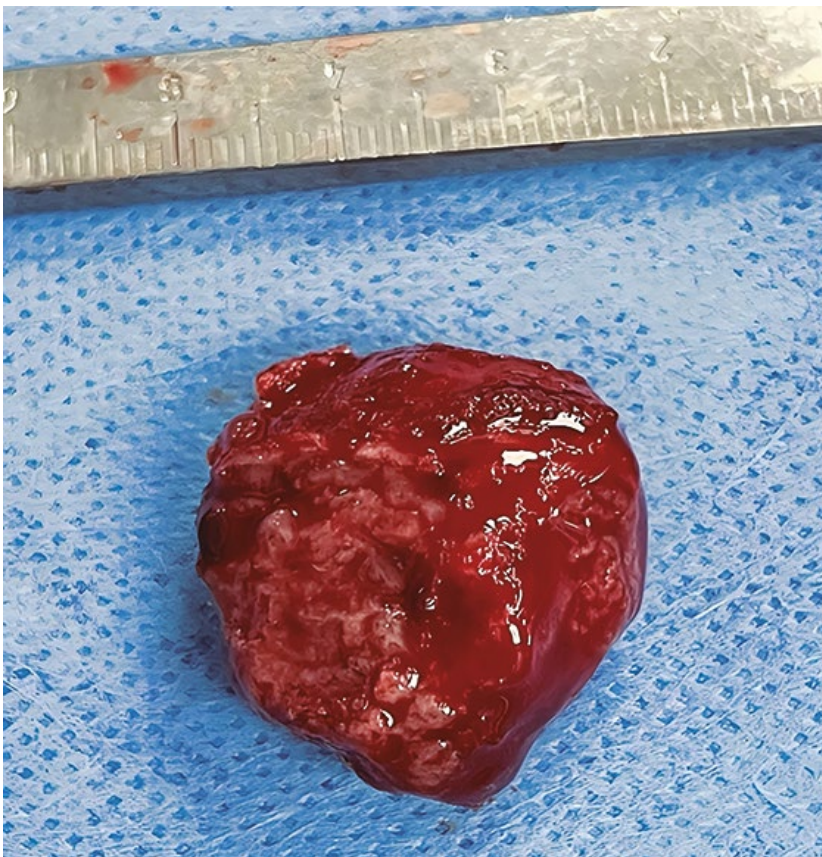Tomografía simple de nariz y senos paranasales que muestra las lesiones descritas (flechas blancas). **A.** Corte coronal: aumento de densidad con erosión del hueso maxilar derecho y protrusión hacia el piso del seno maxilar ipsilateral. **B.** Corte axial: aumento de volumen homogéneo nasolabial derecho con erosión del maxilar derecho.

Se llevó a cabo abordaje quirúrgico mediante antrostomía maxilar endoscópica y sublabial (**Figura 2**) para resección de la lesión maxilar. Se practicó escisión y curetaje de la lesión, extirpándola en bloque. **Figura 3**



**Figura 2**

Exposición transquirúrgica. Abordaje sublabial externo de la tumoración maxilar derecha.



**Figura 3**

Pieza quirúrgica. Con dimensiones de 3.2 x 2.4 cm, color marrón ocre, de consistencia blanda.

El reporte histopatológico fue de neoplasia benigna consistente con proliferación de células gigantes multinucleadas en estroma fibroso con fragmentos óseos, sin pleomorfismo y mitosis atípicas, con pigmento de hemosiderina, compatible con tumor pardo secundario al hiperparatiroidismo. **Figura 4**

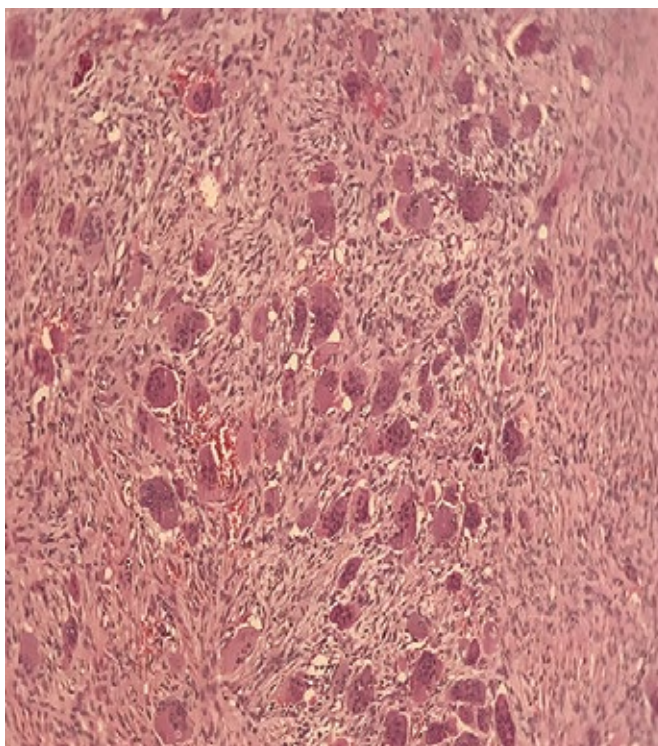
## DISCUSIÓN

El tumor pardo afecta más comúnmente a mujeres con una relación 3:1, con un pico posterior a la cuarta década de la vida y aún más frecuente en la posmenopausia.<sup>4,6,8,11,12</sup>

La lesión clásica es una osteítis fibrosa quística. Puede manifestarse como una lesión monofocal o multifocal, es más común en huesos largos. La afección de las estructuras craneofaciales es rara, se reporta en la bibliografía poco daño de la mandíbula en el 4.5% de los casos; la afección del hueso maxilar, en especial en contexto de hiperparatiroidismo terciario, es todavía menos frecuente. En el caso comunicado, el paciente difirió en la manifestación clínica común al ser de sexo masculino, menor a la edad media y con inicio en el hueso maxilar.<sup>4,13</sup>

Los tumores pardos en huesos faciales se manifiestan clínicamente como una masa dura que produce asimetría, alteración funcional en la masticación, oclusión, fonación y estética. En el caso de la localización maxilar, tienden a ser masas palpables intraorales.<sup>3,5</sup>

En los estudios de imagen se observa una lesión osteolítica focal radiolúcida con osteítis fibrosa quística bien delimitada. En caso de ser expansivo, se aprecia adelgazamiento cortical sin reacción ósea significativa y con potencial invasión de estructuras contiguas. De



**Figura 4**

Histopatología del tumor. Neoplasia benigna que consta de proliferación de células gigantes multinucleadas en un estroma fibroso, con fragmentos óseos, consistente con tumor pardo.

13 casos de tumor pardo maxilar estudiados con reportes imagenológicos disponibles, todos tuvieron lesiones agresivas, con comportamiento invasor en el 46% o erosivo en el 54%; el seno maxilar y el piso de la órbita fueron las estructuras afectadas con mayor frecuencia en el 53.8%.<sup>3,4,5,8,11,12,14-24</sup>

En el examen histopatológico del tumor, macroscópicamente se observa de color pardo secundario a la rica vascularización, hemorragia, infiltración de macrófagos y depósitos de hemosiderina que acompañan a la proliferación. En términos microscópicos, todos tienen estroma de células mononucleares y un área de proliferación fibroblástica reactiva con células gigantes multinucleadas en las zonas de lisis óseas.<sup>1,3,4</sup>

Es importante considerar y descartar los diagnósticos diferenciales de las lesiones óseas tumorales en estructuras craneofaciales: tumor de células gigantes, querubismo, quiste óseo aneurismal, mieloma múltiple, tumores odontogénicos, osteonecrosis por bifosfonatos, tumor maligno de senos paranasales y carcinoma metastásico.<sup>1,8,15</sup>

El tratamiento inicial del tumor pardo en el contexto del hiperparatiroidismo secundario es mediante el control de la causa subyacente con tratamiento médico conservador.

En caso de persistencia o crecimiento progresivo posterior a 6 meses, puede optarse por intervención quirúrgica. La administración de corticosteroides sistémicos e intralesionales produce respuesta y reducción tumoral como medida de preparación prequirúrgica para una intervención menos invasiva.<sup>1,3,6,8,11,16</sup>

Las complicaciones de la paratiroidectomía en el hiperparatiroidismo secundario y terciario incluyen el síndrome de hueso hambriento, hipocalcemia e hipercalcemia.<sup>24</sup>

Diversos autores recomiendan el abordaje del tumor pardo con paratiroidectomía como medida para el control de la alteración metabólica y continuar con el tratamiento conservador del tumor, con la consecuente remisión espontánea parcial o total de las lesiones maxilofaciales. Sin embargo, si las lesiones son sumamente agresivas con alteraciones funcionales, se sugiere la resección directa e inmediata del tumor.<sup>6</sup>

Se llevó a cabo una revisión de casos (**Cuadro 1**) de tumor pardo con daño único en el maxilar de 2000 a 2023. De 15 pacientes, a 7 se les practicó doble intervención con paratiroidectomía más abordaje del tumor pardo y de ellos 2 manifestaron síndrome del hueso hambriento como complicación, mientras que ninguno de los pacientes intervenidos únicamente con un procedimiento lo padeció.

En la revisión de 13 casos de tumor pardo maxilar por hiperparatiroidismo primario y secundario, a 5 pacientes se les practicó únicamente paratiroidectomía total-subtotal, de ellos 3 fueron reintervenidos posteriormente para resección del tumor debido a falla en la respuesta. En los 8 pacientes restantes se llevó a cabo resección o curetaje del tumor pardo con o sin paratiroidectomía, todos tuvieron remisión completa y sin recidiva.<sup>6,15,16,18-27</sup>

En este caso comunicado se optó por la intervención directa con resección del quiste y tumoración maxilar mediante abordaje sublabial externo y endoscópico nasal.

**Cuadro 1. Revisión de casos de tumor pardo con daño único de maxilar (2000-2020) (Continúa en la siguiente página)**

Autor, año	Edad y sexo	Tumor pardo	Hiperparatiroidismo	Antecedentes	Estudios de imagen	Tratamiento	Seguimiento
Bransky, 2020	40, Fem	Maxilar	Terciario	Enfermedad renal crónica de 18 años de evolución, hemodiálisis	TAC: esclerosis difusa y erosión extensa de huesos faciales y la base del cráneo	Curetaje del tumor pardo y paratiroidectomía subtotal	Padeció síndrome del hueso hambriento. Sin recurrencia
Altay, 2013	59, Masc	Maxilar	Terciario	Enfermedad renal crónica, hemodiálisis	TAC: seno maxilar izquierdo con erosión de paredes, cavidad nasal, piso de la órbita y fosa infratemporal	Paratiroidectomía subtotal	Reducción del tamaño del tumor y aumento de la densidad ósea
Okada, 2000	60, Masc	Maxilar	Secundario	Enfermedad renal crónica	Radiografía: lesión maxilar con pérdida de lámina dura	Curetaje del tumor pardo y hemodiálisis	Sin recurrencia
Sena, 2006	53, Masc	Maxilar	Secundario	Enfermedad renal crónica	ND	Resección del tumor pardo, esteroides sistémicos, trasplante renal	Sin recurrencia
Araya, 2012	31, Fem	Maxilar	Secundario	Enfermedad renal crónica de 11 años de evolución	TAC: tumoración exoftálica en el maxilar izquierdo con erosión del seno maxilar y piso de la órbita	Paratiroidectomía total y manejo expectante del tumor	No hubo remisión, por lo que se decidió la resección del tumor
Mastrapasqua, 2006	40, Fem	Maxilar	Secundario	Enfermedad renal crónica de 7 años de evolución	TAC: lesión maxilar quística con protrusión a la cavidad oral y nasal	Paratiroidectomía subtotal	Mineralización del tumor un año posterior a la cirugía
Leal, 2006	31, Fem	Maxilar	Secundario	Enfermedad renal crónica de 9 años de evolución, hemodiálisis	ND	Paratiroidectomía total con autotrasplante heterotópico e infusión continua de calcio	Persistencia del tumor tras 2 años, se hizo resección

**Cuadro 1. Revisión de casos de tumor pardo con daño único de maxilar (2000-2020) (Continuación)**

Autor, año	Edad y sexo	Tumor pardo	Hiperparatiroidismo	Antecedentes	Estudios de imagen	Tratamiento	Seguimiento
Martínez, 2000	62, Masc	Maxilar	Primario	Nefrolitiasis, adenoma paratiroides ectópico	TAC: lesión osteolítica expansiva con erosión al seno maxilar, la órbita y la fosa pterigopalatina	Escisión del adenoma paratiroides, esteroides sistémicos, ciclofosfamida	Reducción, se hizo resección por persistencia del tumor
Guney, 2001	56, Fem	Maxilar	Primario	Nefrolitiasis, adenoma paratiroides	TAC: lesión erosiva en maxilar	Resección quirúrgica del tumor pardo, paratiroidectomía parcial	Regresión sin recurrencia
Merz, 2002	45, Masc	Maxilar	Primario	Adenoma paratiroides	TAC: lesión maxilar con extensión al vestíbulo nasal	Maxilectomía parcial, paratiroidectomía parcial	Alivio
Yamazaki, 2003	72, Fem	Maxilar	Primario	Adenoma paratiroides	Radiografía: lesión maxilar sumamente destructiva y erosiva TAC: lesión en el seno maxilar erosiva de pared maxilar, paladar y región pterigoidea	Resección quirúrgica del tumor pardo, paratiroidectomía	ND
Spencer, 2004	25, Fem	Maxilar	Primario	Adenoma paratiroides	TAC: lesión en el seno maxilar erosiva de pared maxilar, paladar y región pterigoidea	Curetaje del tumor, paratiroidectomía	Alivio sin recurrencia a 2 años
Mori, 2013	52, Fem	Maxilar	Primario	Osteoporosis, adenoma paratiroides	TAC: lesión osteolítica expansiva con invasión a la órbita y el etmoides anterior	Resección parcial del tumor pardo, paratiroidectomía	Manifestó síndrome de hueso hambriento. Remisión parcial de tumores remanentes
González, 2023	28, Fem	Maxilar	Primario	Úlcera gástrica	TAC: lesiones expansivas y líticas con erosión de la base de la órbita	Paratiroidectomía, abordaje de maxilar con resección, enucleación, curetaje y maxilectomía inferior	Manifestó síndrome de hueso hambriento. Sin recurrencia
Vilar, 2007	22, Fem	Maxilar	Primario	Adenoma paratiroides	TAC: lesión con invasión a la base de la órbita	Escisión del adenoma paratiroides	Involución paulatina de la lesión maxilar

ND: no disponible.



## CONCLUSIONES

El tumor pardo del hiperparatiroidismo plantea un reto diagnóstico y de tratamiento, debido a su difícil identificación y su rara manifestación inicial en el maxilar en el contexto de hiperparatiroidismo secundario al ser más frecuente en el hiperparatiroidismo primario, con afectación de la mandíbula y los huesos largos. Su manejo requiere una evaluación metódica y multidisciplinaria mediante estudios de laboratorio, de imagen e histopatológicos debido a su similitud con otras lesiones de células gigantes.

Este enfoque exhaustivo es fundamental para garantizar un tratamiento óptimo, que generalmente implica la resección quirúrgica del tumor.

## REFERENCIAS

1. Gosavi S, Kaur H, Gandhi P. Multifocal osteolytic lesions of jaw as a road map to diagnosis of brown tumor of hyperparathyroidism: A rare case report with review of literature. *J Oral Maxillofac Pathol* 2020; 24: 59-66. doi: 10.4103/jomfp.JOMFP\_319\_19
2. Medina J, López N, Jacobo J, Rentería M. Brown tumors in a patient with tertiary hyperparathyroidism and chronic kidney disease on peritoneal dialysis: Clinical assessment on a case report. *Med Int Mex* 2021; 37: 1087-93. <https://doi.org/10.24245/mim.v37i6.3812>
3. Kulyapina A, Thomas A, Leno B, Navarro C. Bleeding tumour in the mandibular gum of a nephropathy patient. *Rev Esp Cir Oral Maxilofac* 2012; 34: 188-91.
4. Bransky N, Ramesh N, Mestman S, Hanlin A, Mylavarapu P, Orosco R, et al. Three rare concurrent complications of tertiary hyperparathyroidism: Maxillary brown tumor, uremic leontiasis ossea, and hungry bone syndrome. *J Bone Metab* 2020; 27: 217-26. doi: 10.11005/jbm.2020.27.3.217
5. Jafari N, Ataje M, Jafari S, Ataie M. Maxillofacial brown tumors in secondary hyperparathyroidism: A case report and literature review. *J Res Med Sci* 2014; 19: 1099-102.
6. Dos Santos B, Sander V, Figueiredo M, Gonçalves F, Cherubini K. Brown tumor of the jaws as a manifestation of tertiary hyperparathyroidism: A literature review and case report. *Spec Care Dentist* 2018; 38: 163-71. doi: 10.1111/scd.12284
7. Proimos E, Chimona T, Tamiolakis D, Tzanakakis M, Papadakis C. Brown tumor of the maxillary sinus in a patient with primary hyperparathyroidism: A case report. *J Med Case Rep* 2009; 3: 1-5. doi: 10.4076/1752-1947-3-7495
8. Selvi F, Cakarar S, Tanakol R, Guler D, Keskin C. Brown tumour of the maxilla and mandible: A rare complication of tertiary hyperparathyroidism. *Dentomaxillofac Radiol* 2009; 38: 53-8. doi: 10.1259/dmfr/81694583
9. Ruiz J, Ríos A, Rodríguez J, Llorente S, Jimeno L, Parrilla P. Calcimimetics have had no impact on the indications for surgery of tertiary hyperparathyroidism. *Nefrología* 2017; 37: 651-3. doi: 10.1016/j.nefro.2016.10.021
10. Guimaraes J, Melo J, Jacobs R, Oliveira J, Rangel R, Bardi C. Severe secondary hyperparathyroidism and panoramic radiography parameters. *Clin Oral Invest* 2014; 18: 941-8. doi: 10.1007/s00784-013-1025-0
11. Araya I, Yaninea N, Cornejo M, Villanueva J. Tumor pardo maxilar refractario a tratamiento convencional. *Rev Esp Cir Oral* 2014; 36: 21-6. <https://dx.doi.org/10.1016/j.maxilo.2012.01.005>
12. Cazar M, Palacios D, Cañar G, Abril M, Espinoza P. Tumor pardo maxilar: Reporte de caso. *Rev Hosp Jua Mex* 2019; 86: 150-4.
13. García M, Rivero P, Yáñez K, Fuentes A, Ruiz T, Huelva B. Tumor pardo óseo como primera manifestación de hiperparatiroidismo primario. *Acta Otorrinolaringol* 2003; 54: 470-3.
14. Altay C, Erdoğan N, Eren E, Altay S, Karasu Ş, Uluç E. Computed tomography findings of an unusual maxillary sinus mass: brown tumor due to tertiary hyperparathyroidism. *J. Clin. Imaging Sci* 2013; 3: 1-4. doi: 10.4103/2156-7514.122325
15. Okada H, Dauies J, Yamamoto H. Brown tumor of the maxilla in a patient with secondary hyperparathyroidism: A case study involving immunohistochemistry and electron microscopy. *J Oral Maxillofac Surg* 2000; 58: 233-8. doi: 10.1016/s0278-2391(00)90346-x
16. Mastrapasqua S, Hendel I. Tumor pardo maxilar en el hiperparatiroidismo secundario. *Nefrología* 2006; 26: 647-8.
17. González K, Rivera W, Kuratomi K, Botero J, Abreu N, Abreu A. Brown facial tumor and severe osteitis fibrosa cystica as initial diagnosis of primary hyperparathyroidism: A case report. *Rev Mex Endocrinol Metab Nutr* 2023; 10: 144-51.

18. Martínez E, Bagán J, Milián M, Lloria de Miguel E, Pérez A. Highly aggressive brown tumour of the maxilla as first manifestation of primary hyperparathyroidism. *Int J Oral Maxillofac Surg* 2000; 29: 447-9.
19. Guney E, Yigitbasi G, Bayram F, Ozer V, Canoz Ö. Brown tumor of the maxilla associated with primary hyperparathyroidism. *Auris Nasus Larynx* 2001; 28: 369-72. doi: 10.1016/s0385-8146(01)00099-2
20. Merz M, Massich D, Marsh W, Schuller D. Hyperparathyroidism presenting as a brown tumor of the maxilla. *Am J Otolaryngol* 2002; 23: 173-6. doi: 10.1053/ajot.2002.123435
21. Yamazaki HY, Ota Y, Aoki T, Karakida K. Brown tumor of the maxilla and mandible: Progressive mandibular brown tumor after removal of parathyroid adenoma. *J Oral Maxillofac Surg* 2003; 61: 719-22. doi: 10.1053/joms.2003.50142
22. Spencer J. Primary hyperparathyroidism presenting as a palatal brown tumor. *Oral Surg Oral Med Oral Pathol Oral Radiol Endod* 2004; 98: 409-13. doi: 10.1016/j.tripleo.2004.01.015
23. Mori H, Okada Y, Arao T, Shimarizi S, Tanaka Y. A case of multiple brown tumors with primary hyperparathyroidism. *J Bone Miner Metab* 2013; 31: 123-7. doi: 10.1007/s00774-012-0364-2
24. Vilar G, Ruiz R, López J. Tumor pardo en el maxilar a consecuencia de un adenoma paratiroideo: Reporte de un caso. *Rev Odontol Mexicana* 2007; 11: 87-90.
25. Zhang L-X, Zhang B, Liu X-Y, Wang Z-M, et al. Advances in the treatment of secondary and tertiary hyperparathyroidism. *Frontiers Endocrinol (Lausanne)* 2022; 1-8. doi: 10.3389/fendo.2022.1059828
26. Sena A, Marques L, Cavalieri C, Castro W, et al. Peripheral brown tumour of hyperparathyroidism in the oral cavity. *Oral Oncol Extra* 2006; 42: 91-3. <https://doi.org/10.1016/j.ooe.2005.09.007>
27. Leal C, Lacativa P, Gomes E, Nunes R, et al. Surgical approach and clinical outcome of a deforming brown tumor at the maxilla in a patient with secondary hyperparathyroidism due to chronic renal failure. *Arq Bras Endocrinol Metab* 2006; 50: 963-7. doi: 10.1590/s0004-27302006000500021