



Parálisis cordal izquierda asociada con aneurisma aórtico

Vocal fold paralysis associated to aortic aneurysm.

Montserrat González Arnaiz,¹ Pamela Lamas Magallon,¹ Valeria Lagunes Costales,² Gabriel Mauricio Morales Cadena³

¹ Médico residente de tercer año de Otorrinolaringología y Cirugía de Cabeza y Cuello.

² Médico residente de cuarto año de Otorrinolaringología y Cirugía de Cabeza y Cuello.

³ Jefe de curso de Otorrinolaringología y Cirugía de Cabeza y Cuello.

Facultad Mexicana de Medicina, Universidad La Salle, Hospital Español de México, Ciudad de México.

Correspondencia

Gabriel Mauricio Morales Cadena
moralescadena@gmail.com

Recibido: 26 de enero 2024

Aceptado: 31 de enero 2024

Este artículo debe citarse como: González-Arnaiz M, Lamas-Magallon P, Lagunes-Costales V, Morales-Cadena GM. Parálisis cordal izquierda asociada con aneurisma aórtico. *An Orl Mex* 2024; 69 (1): 50-56.

Resumen

ANTECEDENTES: La disfonía es un síntoma común en la consulta otorrinolaringológica; puede ser causada por parálisis cordal. El síndrome cardiovocal o de Ortner es una afección poco común; representa menos del 11% de todas las causas de parálisis del nervio laríngeo recurrente. Los aneurismas aórticos son la causa más común de síndrome de Ortner, éstos pueden ser micóticos, ateroscleróticos, traumáticos y con o sin disección aórtica.

CASO CLÍNICO: Paciente masculino de 88 años, quien refirió disnea de pequeños esfuerzos de dos semanas de evolución, fatiga vocal, globo faríngeo y expectoraciones sanguinolentas. En el abordaje diagnóstico se encontró un aneurisma aórtico de 47.7 x 48.5 mm, un trombo mural en el tronco braquiocefálico, así como parálisis del pliegue vocal izquierdo.

CONCLUSIONES: El aneurisma aórtico es la causa más común de síndrome de Ortner. A pesar de lo poco común que puede llegar a ser el síndrome de Ortner, es de suma importancia tenerlo en cuenta en el abordaje de un paciente con parálisis unilateral de cuerdas vocales.

PALABRAS CLAVE: Disfonía; pliegue vocal; aneurismas aórtico; cuerdas vocales.

Abstract

BACKGROUND: Dysphonia is a common symptom among ENT consultation, it can be caused by vocal fold paralysis. Ortner's or cardiovocal syndrome is a rare condi-

PARA DESCARGA

<https://doi.org/10.24245/aorl.v69i1.9522>

<https://otorrino.org.mx>
<https://nietoeditores.com.mx>

tion, accounting for less than 11% of all causes of recurrent laryngeal nerve paralysis. Aortic aneurysms are the most common cause of Ortner's syndrome, these can be fungal, atherosclerotic, traumatic and with or without aortic dissection.

CLINICAL CASE: An 88-year-old male patient who reported dyspnea of small efforts of two weeks of evolution, vocal fatigue, pharyngeal globus and bloody expectorations. Diagnostic approach found an aortic aneurysm of 47.7 x 48.5 mm, mural thrombus in the brachiocephalic trunk, as well as paralysis of the left vocal fold.

CONCLUSIONS: Aortic aneurysm is the most common cause of Ortner's syndrome. Even though Ortner's syndrome is rare, it is extremely important to consider it in the approach of a patient with unilateral paralysis of the vocal cords.

KEYWORDS: Dysphonia; Vocal fold; Aortic aneurysm; Vocal cords.

ANTECEDENTES

El nervio laríngeo recurrente es una rama del nervio vago (nervio craneal X), se encarga de inervar a todos los músculos intrínsecos laríngeos con excepción del músculo cricotiroideo. El nervio laríngeo recurrente tiene distintas características anatómicas de cada lado, se desprende a nivel de la arteria subclavia en el lado derecho y del cayado aórtico del lado izquierdo. Tiene un recorrido ascendente con cercanía anatómica a la tráquea, el esófago, la glándula tiroides y el mediastino superior. Emite ramas colaterales viscerales a lo largo de su trayecto hasta penetrar a nivel de la porción posteromedial de la glándula tiroides y otorgar inervación a los músculos laríngeos y a la mucosa laríngea por debajo de la hendidura glótica.^{1,2,3} **Figura 1**

La disfonía es un síntoma común en la consulta otorrinolaringológica, puede ser causada por parálisis cordal; entre las causas de la parálisis vocal destacan las neoplásicas (32%), quirúrgicas (30%), idiopáticas (16%), traumáticas (11%), enfermedades del sistema nervioso central (8%) e infecciones (3%).⁴

La parálisis unilateral de cuerdas vocales puede manifestarse con disfonía, voz débil y alteraciones en la deglución, principalmente aspiración a líquidos secundario a la insuficiencia glótica.^{5,6}

Existen diferentes opciones para el tratamiento de la parálisis unilateral de cuerdas vocales, como la terapia del lenguaje, tiroplastia de medialización, laringoplastia de inyección, aducción aritenoidea o reinervación laríngea.⁵

CASO CLÍNICO

Paciente masculino de 88 años, quien tenía los siguientes antecedentes de importancia: alérgicos negados; médicos: hipertensión arterial sistémica, diabetes mellitus, arritmia no especificada; quirúrgicos: apendicectomía, prostatectomía transuretral; tratamiento médico habitual: amiodarona, amlodipino/valsartán/hidroclorotiazida, sitagliptina/metformina, ácido acetilsalicílico, pravastatina e isosorbida.

Acudió en ambulancia por traslado interhospitalario. Inició su padecimiento actual con dolor torácico irradiado al miembro superior izquierdo de intensidad 9/10 en la escala visual análoga de un mes de evolución aproximadamente, por lo que fue referido para valoración; el servicio de Medicina Interna decidió su ingreso hospitalario para abordaje diagnóstico.

Durante su estancia intrahospitalaria solicitaron valoración otorrinolaringológica por disfonía de dos semanas de evolución. Al interrogatorio dirigido refirió disnea de pequeños esfuerzos

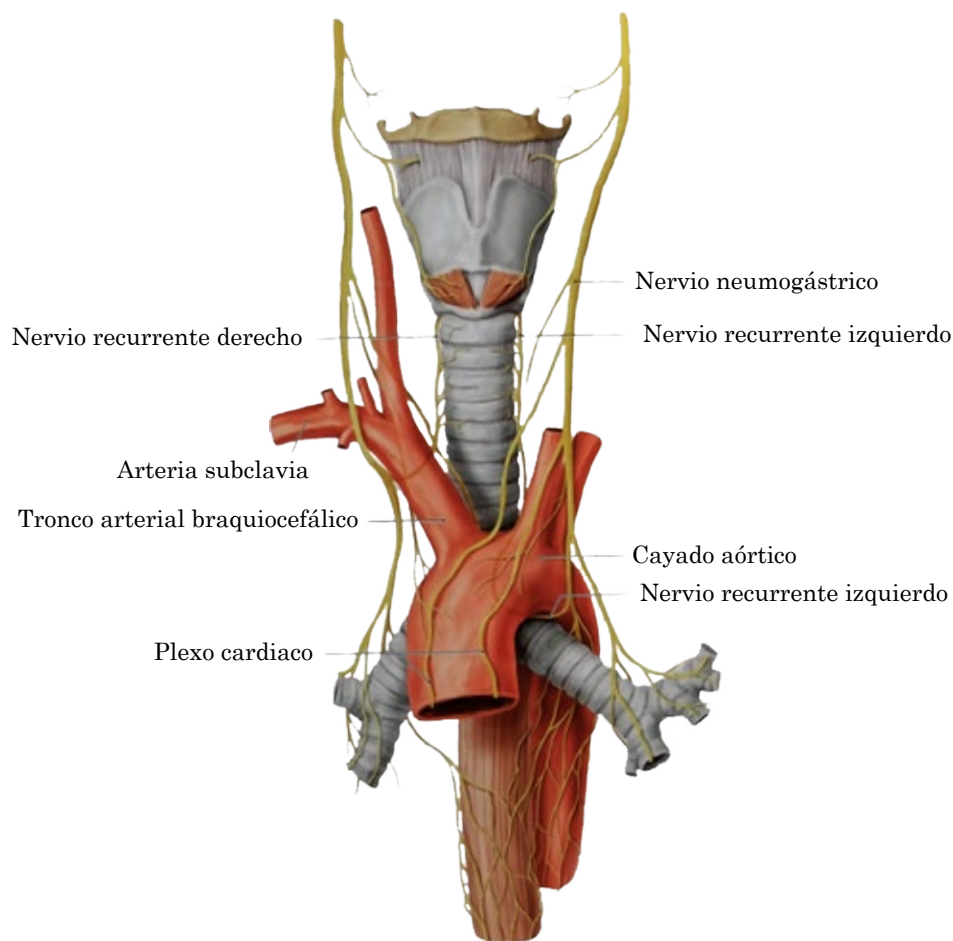


Figura 1

Trayecto y relaciones anatómicas del nervio laríngeo recurrente.

de dos semanas de evolución, fatiga vocal, globo faríngeo, expectoraciones sanguinolentas e hipoacusia bilateral de años de evolución; negó otros síntomas otorrinolaringológicos.

Protocolo diagnóstico

La radiografía de tórax evidenció ensanchamiento mediastinal (**Figura 2**), por lo que se decidió realizar nasofibrolaringoscopia en donde se observó torus tubarius libre bilateral, estasis de secreciones en el vestíbulo laríngeo, con aclaramiento de la misma, epiglotis con sensibilidad conservada, amígdala lingual sin alteraciones, senos piriformes y valécula libres, parálisis cordal izquierda en aducción, en posición paramedia, compensada. **Figura 3**

Posteriormente la tomografía contrastada de tórax y cuello reveló probable úlcera penetrante en el arco aórtico, aneurisma aórtico de 47.7 x 48.5 mm, trombo mural en el tronco braquiocefálico, colección gaseosa en el espacio prevascular adyacente, aterosclerosis, derrame pleural y consolidaciones izquierdas (**Figura 4**), asimetría de las cuerdas vocales a expensas de engrosamiento y medialización del repliegue aritenopiglótico izquierdo, desplazamiento medial del aritenoides y dilatación del ventrículo laríngeo (**Figura 5**). La angiotomografía con reconstrucción en tres dimensiones fue compatible con los hallazgos mencionados previamente. **Figura 6**

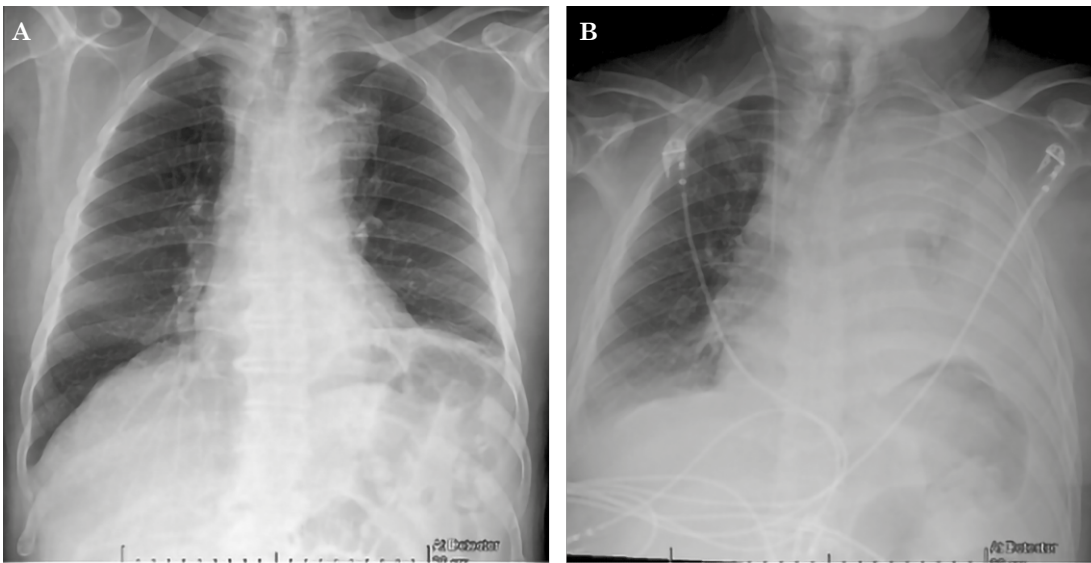


Figura 2

A. Radiografía de tórax con desplazamiento de la vía aérea a la derecha. Ensanchamiento mediastinal. **B.** Evolución radiológica a 2 semanas.

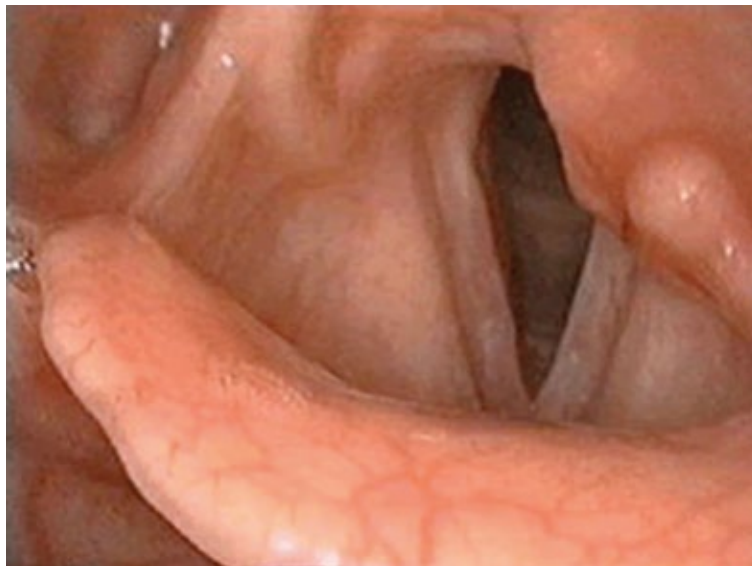

Figura 3

Nasofibrolaringoscopia que muestra parálisis vocal izquierda.

Debido a la condición clínica del paciente y riesgo quirúrgico se decidió vigilancia intrahospitalaria con tratamiento médico y se difirió el tratamiento quirúrgico por parte de los servicios de Cirugía de tórax y Cirugía vascular; se firmó consentimiento para no proporcionar maniobras de reanimación, tres semanas posteriores a su ingreso el paciente tuvo frecuencia cardíaca disminuida hasta llegar a la asistolia, motivo por el cual falleció.

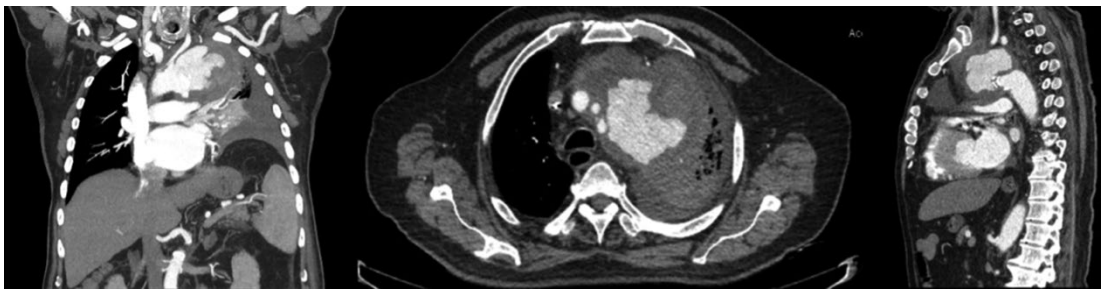

Figura 4

Tomografía de tórax y cuello con contraste, se observa aneurisma aórtico de 47.7 x 48.5 mm, con invasión pleural, trombo mural en el tronco braquiocéfálico, colección gaseosa en el espacio prevascular adyacente, aterosclerosis, derrame pleural y consolidaciones izquierdas.

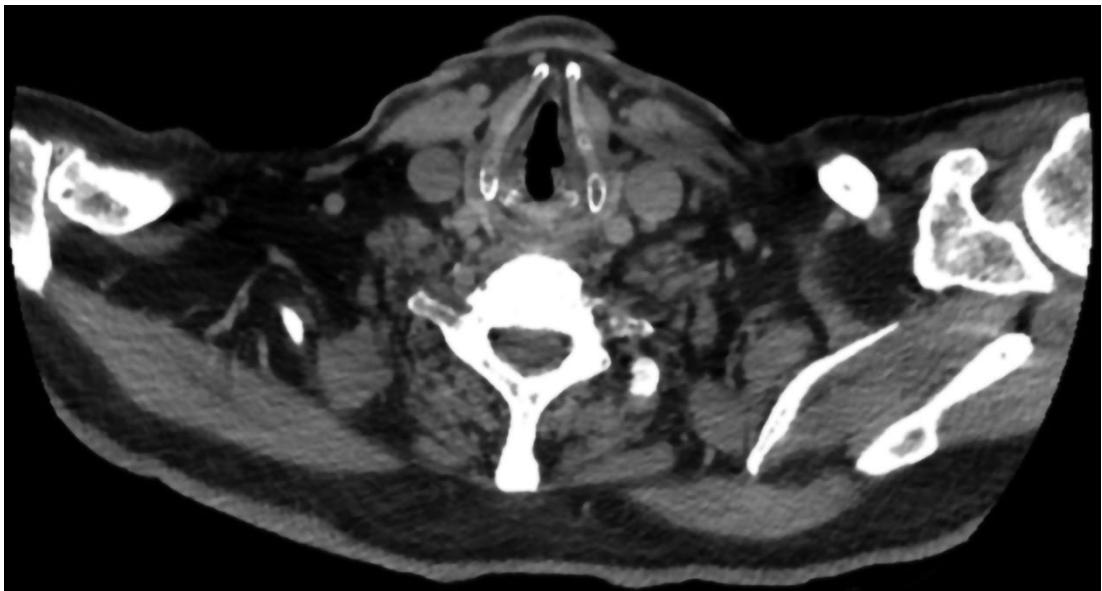


Figura 5

Tomografía de cuello en corte axial, se aprecia desplazamiento medial del aritenoides izquierdo.

DISCUSIÓN

En 1897 se describió el síndrome de Ortner, también conocido como síndrome cardiovocal. En una revisión sistematizada realizada por Sammer y colaboradores en 2023, en la que se analizaron 92 artículos publicados, se encontraron 117 pacientes con el diagnóstico de síndrome de Ortner.¹ Este síndrome incluye parálisis cordal izquierda, que es provocada por alguna enfermedad cardiovascular, siendo una causa poco común de afectación del nervio laríngeo recurrente (reportado en menos del 11%). Entre las enfermedades cardiovasculares destacan el aneurisma aórtico (41%), la hipertensión pulmonar (35%), la estenosis mitral (17%) y la hipertensión arterial (12%).^{2,3,7}

El síntoma más común en el síndrome de Ortner es la disfonía (86.3%). De acuerdo con Ishii y su grupo, este síntoma afectó a todos los pacientes con parálisis cordal asociada con aneurisma aórtico, seguido por disnea (40%), disfagia (28.8%) y tos (12.8%).^{2,8}

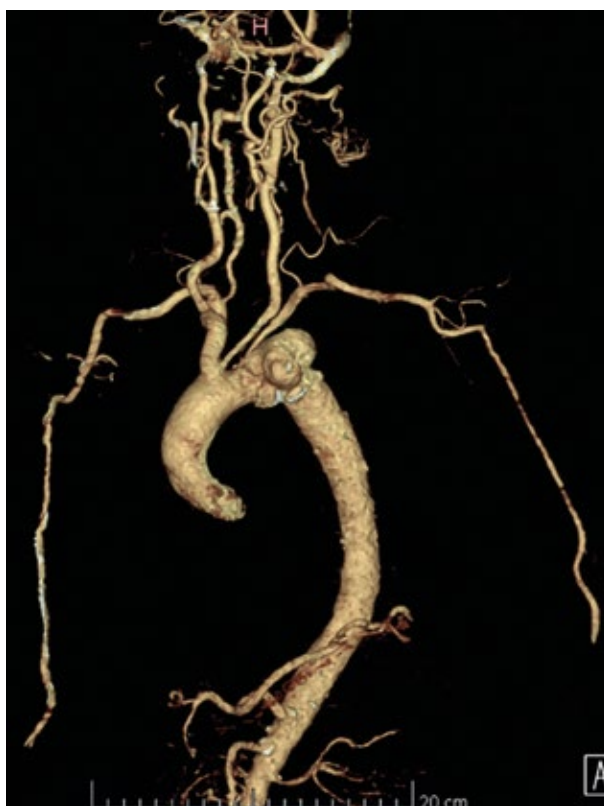

Figura 6

Angiotomografía que muestra aneurisma del arco aórtico.

El tratamiento propuesto del aneurisma aórtico incluye distintas técnicas según la localización del defecto, abordando por medio de esternotomía y reparando la lesión con prótesis o injertos.⁹

El síndrome cardiovocal o de Ortner es una afección poco común; se manifiesta en menos del 11% de todas las causas de parálisis del nervio laríngeo recurrente. De acuerdo con Shi-Min Yuan, es un síndrome con predominio en el sexo masculino en un 79.3% aproximadamente, además, reporta que los aneurismas aórticos con afectación pura del arco, de aorta ascendente-arco aórtico y de arco aórtico-aorta descendente sobreviven un 87.4, 4.6 y 3.4%, respectivamente.¹⁰

Los aneurismas aórticos son la causa más común de síndrome de Ortner, pueden ser micóticos, ateroscleróticos, traumáticos y con o sin disección aórtica. La parte anatómica más comúnmente afectada es la porción distal del arco aórtico, lo que explica la compresión del nervio laríngeo recurrente en la ventana aortopulmonar.³

El paciente del caso comunicado refirió disfonía, por lo que después de la exploración física que confirmó parálisis cordal izquierda y la existencia de anomalías en la telerradiografía de tórax se decidió continuar con el abordaje diagnóstico; se solicitaron estudios complementarios que evidenciaron un aneurisma a nivel del arco aórtico, una de las porciones de la aorta más afectada.

CONCLUSIONES

La parálisis unilateral de cuerdas vocales puede manifestarse secundaria a una compresión directa del nervio laríngeo recurrente como consecuencia de alguna enfermedad cardiovascular.

A pesar de lo poco común que puede llegar a ser el síndrome de Ortner, es de suma importancia tenerlo en cuenta en el abordaje de un paciente con parálisis unilateral de cuerdas vocales.

REFERENCIAS

1. Cabañuz Plo B, Escolar Castellón A. Estudio del nervio laríngeo inferior mediante disección. Zaragoza: 2017.
2. Verma S, Talwar A, Talwar A, Khan S, Krishnasastry KV, Talwar A. Ortner's syndrome: A systematic review of presentation, diagnosis and management. *Intractable Rare Dis Res* 2023; 12: 141-7. <https://doi.org/10.5582/irdr.2023.01047>.
3. Mesquita A, Maximiano P, Sousa M, Cruz R. Cardiovascular syndrome -an aortic arch aneurysm as a rare cause of vocal cord paralysis. *Portug J Cardiac Thoracic Vascular Surg* 2022; 29 (3). <https://doi.org/10.48729/pjctvs.268>.
4. Rizvi M, Singh R, Jain A, Sarkar A. Asymptomatic aortic aneurysm causing right vocal cord palsy and hoarseness: A rare presentation. *Anesth Essays Res* 2014; 8: 397. <https://doi.org/10.4103/0259-1162.143157>.
5. Haddad R, Ismail S, Khalaf MG, Matar N. Lipoinjection for unilateral vocal fold paralysis treatment: A systematic review and meta-analysis. *Laryngoscope* 2022; 132: 1630-40. <https://doi.org/10.1002/lary.29965>.
6. Marques JAS, Marronnier A, Crampon F, Lagier A, Marie JP. Early management of acute unilateral vocal fold paralysis: Update of the literature. *J Voice* 2021; 35: 924-6. <https://doi.org/10.1016/j.jvoice.2020.02.021>.
7. Kheok SW, Salkade PR, Bangaragiri A, Koh NSY, Chen RC. Cardiovascular hoarseness (Ortner's syndrome): A pictorial review. *Curr Probl Diagn Radiol* 2021; 50: 749-54. <https://doi.org/10.1067/j.cpradiol.2020.09.015>.
8. Ishii K, Adachi H, Tsubaki K, Ohta Y, Yamamoto M, Ino T. Evaluation of recurrent nerve paralysis due to thoracic aortic aneurysm and aneurysm repair. *Laryngoscope* 2004; 114: 2176-81. <https://doi.org/10.1097/01.mlg.0000149453.91005.ab>.
9. Ohta N, Kuratani T, Hagihira S, Kazumi KI, Kaneko M, Mori T. Vocal cord paralysis after aortic arch surgery: Predictors and clinical outcome. *J Vasc Surg* 2006; 43: 721-8. <https://doi.org/10.1016/j.jvs.2005.11.054>.
10. Yuan SM. Hoarseness due to aortic arch aneurysms. *Braz J Cardiovasc Surg* 2020; 35: 970-6. <https://doi.org/10.21470/1678-9741-2019-0352>.