



<https://doi.org/10.24245/aorl.v68i4.9276>

## Síndrome aurículo-condilar asociado con hipoacusia y otras malformaciones del oído medio

### Auriculo-condylar syndrome associated to hearing loss and other malformations of middle ear.

Olivia Jiménez Ruíz,<sup>1</sup> Alejandro Saúl Moreno Reynoso,<sup>2</sup> Sandra Gabriela Juárez García,<sup>3</sup> Margarita Arias Velázquez<sup>3</sup>

#### Resumen

**ANTECEDENTES:** El síndrome aurículo-condilar, enfermedad genética que afecta el primero y segundo arcos faríngeos durante el desarrollo embrionario, causa anomalías orofaciales y auditivas, entre otras. Uno de los hallazgos notables es la malformación auricular conocida como oreja en signo de interrogación. Pese a su rareza, el diagnóstico temprano es esencial para proporcionar la atención adecuada y mejorar la calidad de vida.

**CASO CLÍNICO:** Paciente femenina de tres años de edad, padecía el síndrome aurículo-condilar, con variedad de características clínicas, incluyendo malformaciones en el pabellón, la mandíbula, el paladar y otros rasgos faciales. Además, se observó la ausencia de estructuras de la cadena de huesecillos en el oído medio, hallazgo extremadamente raro y que no se había reportado previamente en la bibliografía médica.

**CONCLUSIONES:** El diagnóstico y manejo adecuado del síndrome aurículo-condilar requiere un enfoque multidisciplinario que incluye evaluación auditiva, terapia del lenguaje, cirugía reconstructiva y otros tratamientos según necesidades individuales. También destaca la importancia de considerar la posible recurrencia en familias afectadas y la necesidad de evaluación minuciosa en casos similares. Insistimos en la importancia de incluir en el protocolo de estudio la evaluación auditiva, ya que las malformaciones del oído medio pueden ser la causa de pérdida auditiva y, por consiguiente, de trastorno del lenguaje. Además, destaca la necesidad de una atención integral para abordar las complejas manifestaciones clínicas de esta enfermedad.

**PALABRAS CLAVE:** Síndrome aurículo-condilar; orejas en signo de interrogación; pérdida auditiva; trastorno del lenguaje.

#### Abstract

**BACKGROUND:** Auriculo-condylar syndrome is a rare genetic disease that affects the first and second pharyngeal arches during embryonic development, causing a series of orofacial and auditory anomalies, among others. One of the notable findings in this disease is the auricular malformation known as question mark ear. Despite its rarity, early diagnosis is essential to provide appropriate care and improve patients' quality of life.

**CLINICAL CASE:** A three-year-old female patient with auriculo-condylar syndrome, who showed a variety of clinical features, including malformations of the ears, jaw, palate, and other facial features. Furthermore, the absence of ossicular chain structures in the middle ear was observed, which is an extremely rare finding and has not been previously reported in the medical literature.

<sup>1</sup> Médico especialista en Audiología, Otoneurología y Foniatría, Hospital Star Médica Lomas Verdes, Estado de México, México.

<sup>2</sup> Médico especialista en Otorrinolaringología y Cirugía de Cabeza y Cuello, Hospital Central Militar, Ciudad de México.

<sup>3</sup> Médico especialista en Audiología, Otoneurología y Foniatría, Instituto Nacional de Rehabilitación Luis G Ibarra Ibarra, Ciudad de México.

**Recibido:** 26 de octubre 2023

**Aceptado:** 28 de noviembre 2023

#### Correspondencia

Olivia Jiménez Ruíz  
olivajiru@gmail.com

**Este artículo debe citarse como:** Jiménez-Ruiz O, Moreno-Reynoso AS, Juárez-García SG, Arias-Velázquez M. Síndrome aurículo-condilar asociado con hipoacusia y otras malformaciones del oído medio. An Orl Mex 2023; 68 (4): 219-225.

**CONCLUSIONS:** The proper diagnosis and management of patients with auriculo-condylar syndrome requires a multidisciplinary approach that includes hearing evaluation, speech therapy, reconstructive surgery, and other treatments based on the individual needs of each patient. The importance of considering possible recurrence in affected families and the need for thorough evaluation in similar cases is also highlighted. In this case report we emphasize the importance of including hearing evaluation in the study protocol of patients with auriculo-condylar syndrome, since middle ear malformations can be a cause of hearing loss and consequently of a language disorder in these patients. Furthermore, it highlights the need for comprehensive care to address the complex clinical manifestations of this rare disease.

**KEYWORDS:** Auriculo-condylar syndrome; Question mark ears; Hearing loss; Language disorder.

## ANTECEDENTES

El síndrome aurículo-condilar tiene incidencia extremadamente baja; se transmite mediante herencia autosómica dominante o recesiva y muestra características faciales, auditivas y neurológicas distintivas. La oreja en signo de interrogación es una malformación auricular descrita por primera vez entre 1968 y 1970. Actualmente se reporta con una incidencia menor a 1/1,000,000. Esta anomalía es causada por una hendidura o constricción de la porción inferior de la aurícula justo entre el lóbulo y la hélice, se divide la oreja causando esa peculiar apariencia. La oreja en signo de interrogación puede ser un hallazgo aislado o puede estar asociado con una serie de anomalías denominadas síndrome aurículo-condilar.<sup>1,2</sup>

El síndrome aurículo-condilar es causado por anomalías que ocurren durante el desarrollo embrionario del primer y segundo arco faríngeo; sigue el patrón de herencia autosómico dominante o recesivo con variación fenotípica intra

e interfamiliar, lo que da lugar a variación en la gravedad de los signos clínicos.<sup>1</sup>

La microtia aislada, el síndrome de Simosa, el síndrome de Treacher Collins, el espectro óculo-aurículo-vertebral y el síndrome de Townes-Brocks, disostosis acrofaciales (incluidos los síndromes de Nager y Miller) y trastornos que afectan estructuras derivadas del primer y segundo arco faríngeo tienen varios signos clínicos que se superponen con el síndrome aurículo-condilar y deben considerarse para el diagnóstico diferencial.<sup>2,3,4</sup>

Se han encontrado variantes patogénicas en pacientes con síndrome aurículo-condilar. Diferentes modos de herencia sugieren que el grado de actividad residual de endotelina 1 (EDN1) difiere según la mutación. Estos hallazgos respaldan aún más la hipótesis de que el síndrome aurículo-condilar es causado exclusivamente por la interrupción de la vía de señalización del receptor de endotelina tipo A (EDN1-EDNRA), que se expresa mediante la vía ectomesenqui-



matosa derivada de la cresta neural, las células de los arcos faríngeos que son responsables del patrón del dominio mandibular en el primer arco. El gen mutado con mayor frecuencia en individuos con síndrome aurículo-condilar es *PLCB4* (58% de los casos), seguido de *GNAI3* (19% de los casos) y *EDN1* (15% de los casos). Otros hallazgos indican que la duplicación de 430 kb es la causa del fenotipo del síndrome aurículo-condilar y que la desregulación de la expresión de *TWIST1* durante el desarrollo craneofacial puede contribuir al fenotipo.<sup>5-8</sup>

La apariencia clínica típica del síndrome incluye orejas prominentes y contraídas, hendiduras entre el lóbulo y la hélice (debido a la falta de fusión de los montículos auriculares embrionarios 4-6, alrededor de la quinta semana de gestación), estenosis de los conductos auditivos, cóndilos hipoplásicos de la mandíbula, anomalías de la articulación temporomandibular, microstomía, micrognatia, maloclusión, mejillas abultadas y cara redonda. Sin embargo, debido a la alta variabilidad clínica, pueden estar presentes paladar hendido, ptosis del paladar, microglosia, glosoptosis, hipotonía, asimetría facial, retraso en el desarrollo, dificultad respiratoria y apnea,<sup>1</sup> así como afectación de los huesos del oído medio (martillo, yunque y estribo), hendiduras faciales y hoyuelos pre y retroauriculares.<sup>9,10</sup>

El reconocimiento temprano de este síndrome debe permitir el asesoramiento y la orientación anticipatoria adecuados, incluida la evaluación para cirugía reconstructiva. Ésta se realiza mediante una intervención quirúrgica para la corrección de orejas en signo de interrogación utilizando un colgajo de rotación del antihélix y la concha y colgajos de avance del lóbulo y la hélice.<sup>11</sup> Para la zona facial, se indica el alargamiento de la rama mandibular mediante osteogénesis por distracción y tratamientos de ortodoncia, logopedia y la intervención para la obstrucción de las vías respiratorias superiores y la apnea del sueño.<sup>5,12</sup>

Se comunica el caso de una paciente diagnosticada con el síndrome y con uno de los primeros casos documentados de alteración del estribo.

## CASO CLÍNICO

Se recibió la aprobación de la tutora de la paciente para el uso de los registros, estudios y fotografías para esta publicación.

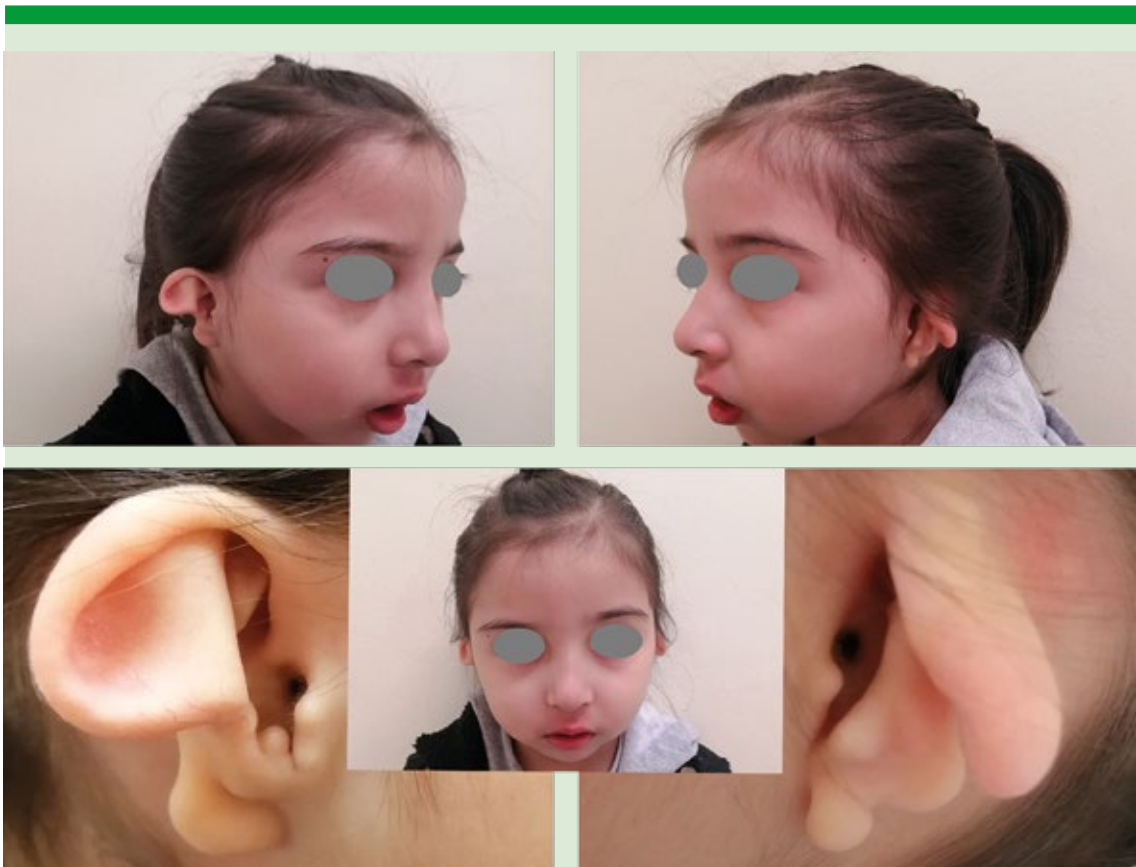Paciente femenina preescolar de 3 años de edad, referida de otra institución por múltiples malformaciones faciales. Como antecedente heredofamiliar de importancia, tenía un primo por rama materna con retraso de lenguaje superado. Factores perinatales: polihidramnios detectado a las 35 semanas de gestación. Desarrollo neuromotor con retraso en el sostén cefálico, giros, sedestación, gateo, bipedestación con y sin apoyo, al igual que en el desarrollo del lenguaje y el habla. Los padres refirieron problema de lenguaje, manifestado a nivel de sonidos guturales, ininteligible, que apoyaba su comunicación señalando lo que deseaba, además de sospecha de hipoacusia sin predominio de lado de inicio insidioso, evolución estable, detectada por fallas a la discriminación fonémica de la voz a intensidad normal y necesidad de aumentar el volumen de los aparatos electrónicos.

A la exploración física se encontró tranquila, regularmente cooperadora, conducta auditiva dudosa, ya que en ocasiones atendía a estímulos sonoros de baja, mediana y alta intensidad. Voz valorada mediante el llanto de tono agudo, timbre brillante, intensidad adecuada. Lenguaje a nivel de sonidos guturales, ininteligible. Tenía frente amplia y prominente, cara ovalada con asimetría media e inferior, mejillas abultadas, fisuras palpebrales horizontales. Los pabellones auriculares de implantación baja con malformación en signo de interrogación, pabellón auricular derecho con hipoplasia de la rama inferior del hélix, con deformidad del antihélix que condicionaba pliegue posterior del pabe-

llón, con cruras anterior y posterior, así como deformidad de la concha y alteración morfológica de la escotadura intertragal con apéndice en dicha escotadura y falta de continuidad del lóbulo con el hélix. Pabellón auricular izquierdo con hipoplasia severa del hélix, antihélix y sus cruras, con ausencia de fosa triangular, pérdida de la morfología de escotadura intertragal y falta de continuidad del lóbulo con el hélix. Nariz con base estrecha, hipoplasia de alas nasales, rinoscopia anterior funcional. Microstomía, microrretrognatia, cavidad oral con inadecuado selle bilabial (respiración oral), dentición primaria, mala oclusión con mordida cruzada, lengua con adecuado tono y fuerza (**Figura 1**), praxias

orolinguales inadecuadas, paladar íntegro y alto, movimiento velar simétrico bilateral, reflejo nauseoso presente, úvula central, amígdalas hipertroficadas grado I bilateral, faringe normocrómica. Cuello central, corto sin adenomegalias palpables. Coordinación motora gruesa y fina inadecuada, preferencia manual indistinta.

El coeficiente intelectual de ejecución resultó en 76 (WPPSI III). Audiometría lúdica con curva de perfil ascendente de hipoacusia superficial de tipo conductivo en oído derecho. Oído izquierdo con curva de audición normal. Logoaudiometría del oído derecho con umbral de máxima discriminación fonémica del 100% a 50 dB patrón



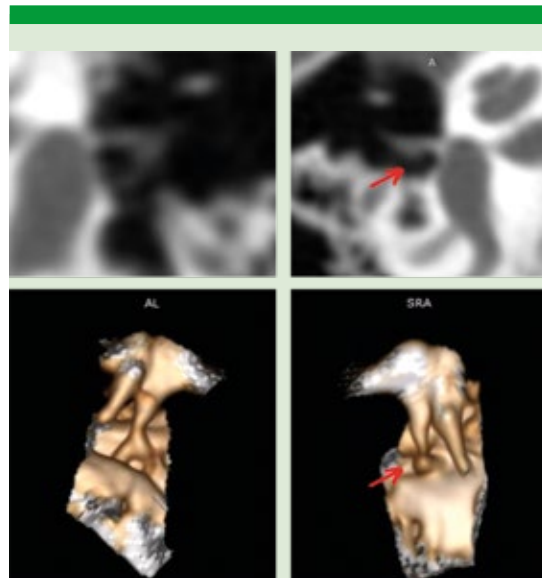
**Figura 1.** Características clínicas principales de la paciente. Se observan las mejillas abultadas, microstomía, microrretrognatia, implantación baja de las orejas y el aspecto típico en signo de interrogación.



conductor y oído izquierdo del 100% a 40 dB. Timpanometría con curvas A de Jerger bilateral. Reflejo estapedial ipsilateral evaluando las frecuencias de 500, 1000, 2000 y 4000 Hz ausentes en el oído derecho y presentes en el oído izquierdo, excepto en 500 Hz. Emisiones otoacústicas transientes: oído derecho con reproductividad de onda del 77% y estabilidad del 96% evaluando las frecuencias de 1000, 1500, 2000, 3000 y 4000 Hz con inadecuada respuesta en 1, 1.5 y 2 kHz. Oído izquierdo con reproductividad de onda del 85% y estabilidad del 94% evaluando las frecuencias de 1000, 1500, 2000, 3000 y 4000 Hz con inadecuada respuesta en 1 kHz. Potenciales evocados auditivos de tallo cerebral con hallazgos compatibles de audición normal para tonos altos en ambos oídos. Potenciales auditivos de estado estable con umbrales estimados de audición normal para el oído izquierdo y caída selectiva en 500 Hz a 40 dB en el oído derecho. Tomografía de oídos y mastoides con reconstrucción 3D de cadena osicular con evidencia de displasia de cadena osicular por ausencia de crura posterior del estribo del lado derecho (**Figura 2**). Radiografía AP y lateral de columna dorsolumbar y USG renal normales. Radiografía cervical lateral con obstrucción alta, alrededor del 40% en el marco coanal. Polisomnografía con diagnóstico de síndrome de apnea obstructiva del sueño moderado. En el cuestionario para clasificación del trastorno de la coordinación obtuvo un puntaje de 40, que es indicativo de sospecha de trastorno de la coordinación.

## DISCUSIÓN

El síndrome aurículo-condilar es una enfermedad genética rara con alteraciones en los genes *GNAI3* o *PLCB4* en el cromosoma 20p12.3-p12.2, gen *EDN1* en el cromosoma 6p24, que afecta el primer y segundo arcos faríngeos. Se caracteriza principalmente por pabellones malformados uni o bilateralmente en signo de interrogación, lóbulos desprendidos, mejillas



**Figura 2.** Tomografía de oídos en cortes finos con foco en ventana oval y estribo. Se aprecia la ausencia de la crura posterior en el estribo derecho en una reconstrucción tridimensional que la confirma.

prominentes, microstomía, hipoplasia de cóndilo mandibular, micrognatia e hipoacusia de diferentes grados, fisuras palpebrales, paladar alto, entre otros. Nuestra paciente tenía ausencia de la crura posterior del estribo derecho, tratándose de un hallazgo raro y, hasta nuestro conocimiento, es reportado por primera vez en un caso de síndrome aurículo-condilar. Marjan y Nezarati reportaron el caso de un paciente con ausencia total de los huesecillos del oído medio, hasta 2005 no se conocía ningún caso con ausencia de estas estructuras.<sup>4</sup>

Nezarati y Aftimos informaron el caso de un paciente con microtia, micrognatia y ausencia de huesecillos en el oído medio.<sup>4</sup> Vegas y su grupo reportaron pérdidas auditivas de tipo conductor en estos pacientes, aunque no especificaron su origen. Además, informaron retraso en el desarrollo psicomotor en un 44% de los pacientes, que incluía hipotonía neonatal, lo

que les dificultaba la marcha sin ayuda después de los 18 meses de edad, retraso en el lenguaje y habla debido principalmente a un rango de movimiento reducido de la mandíbula en la articulación temporomandibular, microrretrognatia, microstomía, glosoptosis, y todas las demás alteraciones orofaciales mencionadas que comprenden este síndrome.<sup>12,13,14</sup> La discapacidad intelectual ocurrió en el 13% de sus pacientes, con mayor frecuencia en los pacientes con mutaciones bialélicas del gen *PLCB4*. Los trastornos del sueño por apnea obstructiva o mixta se observaron en un 38% de los pacientes. También en los pacientes estudiados fueron frecuentes las dificultades de alimentación, el reflujo gastroesofágico o ambos (39%). También resaltan la importancia de la realización de estudios de resonancia magnética debido a que estos pacientes pueden tener anomalías del desarrollo neurológico, vasculares y genitales.<sup>14</sup> Storm y colaboradores reportaron que los pacientes con síndrome aurículo-condilar con hipoplasia mandibular grave y glosoptosis pueden tener obstrucción de las vías respiratorias superiores, asociada con ronquidos, apnea y alteraciones del sueño.<sup>12</sup>

Es de particular interés hacer notar que, a pesar de los múltiples estudios avanzados realizados en estos pacientes y que constituye un síndrome con malformaciones asociadas con distintas estructuras neurológicas y de arcos branquiales, la hipoacusia no era valorada de forma minuciosa y, por consiguiente, no se investigaba la causa mediante estudios auditivos, neurofisiológicos ni de imagen, por lo que es probable que varios de estos pacientes no recibieran la rehabilitación auditiva adecuada.

Los diferentes reportes en la bibliografía coinciden con los hallazgos somatométricos y audiológicos de este caso. En la actualidad se ha encontrado una asociación con enfermedad malformativa del oído medio que podría ocasionar distintos grados de hipoacusia secundaria,

por lo que es recomendable incluir siempre en el protocolo de estudio la valoración auditiva, del lenguaje y habla con estudios audiológicos correspondientes a la edad, estudios auditivos neurofisiológicos e imagen tomográfica de oídos, a fin de otorgar al paciente un adecuado tratamiento audiológico, terapia del lenguaje, del habla y rehabilitación, además de tratamiento quirúrgico en caso de requerirse, de acuerdo con el tipo de pérdida auditiva por la malformación del oído medio que padezcan. Debe tenerse precaución al asesorar sobre el riesgo de recurrencia en estas familias, especialmente si otros miembros no han sido examinados.

## CONCLUSIONES

El síndrome aurículo-condilar tiene incidencia menor a 1/1,000,000. La evaluación audiológica y tomográfica minuciosas permitirán el establecimiento de características clínicas y de imagen propias del síndrome a la vez que redundarán en el adecuado tratamiento y rehabilitación de los pacientes.

## Agradecimientos

A los familiares de la paciente por su valiosa contribución para la creación de este artículo. Su colaboración desempeña un papel fundamental para el avance del aprendizaje médico, proporcionando información decisiva que beneficia a los profesionales de la salud y, sobre todo, a los pacientes.

## REFERENCIAS

1. Papagrigorakis MJ, Karamolegou M, Vilos G, Apostolidis C, Karamesinis K, Synodinos PN. Auriculo-condylar syndrome: Diagnosis, treatment, and family history of a patient. *Angle Orthod* 2012; 82 (3): 556-64. doi: 10.2319/052911-356.1.
2. Guion-Almeida ML, Kokitsu-Nakata NM, Zechi-Ceide RM, Vendramini S. Auriculo-condylar syndrome: Further evidence for a new disorder. *Am J Med Genet* 1999; 86 (2): 130-3. doi: 10.1002/(sici)1096-8628(19990910)86:2<130::aid-ajmg8>3.0.co;2-o.



3. Masotti C, Oliveira KG, Poerner F, Splendore A, Souza J, Freitas R da S, et al. Auriculo-condylar syndrome: Mapping of a first locus and evidence for genetic heterogeneity. *Eur J Hum Genet* 2008; 16 (2): 145-52. doi: 10.1038/sj.ejhg.5201955.
4. Nezarati MM, Aftimos S. Microtia, severe micrognathia and absent ossicles: Auriculo-condylar syndrome or new entity? *Clin Dysmorphol* 2007; 16 (1): 9-13. doi: 10.1097/MCD.0b013e3280110b57.
5. Romanelli Tavares VL, Guimarães-Ramos SL, Zhou Y, Masotti C, Ezquina S, Moreira D de P, et al. New locus underlying auriculocondylar syndrome (ARCND): 430 kb duplication involving TWIST1 regulatory elements. *J Med Genet* 2022; 59 (9): 895-905.
6. Rieder MJ, Green GE, Park SS, Stamper BD, Gordon CT, Johnson JM, et al. A human homeotic transformation resulting from mutations in *PLCB4* and *GNAI3* causes auriculocondylar syndrome. *Am J Hum Genet* 2012; 90 (5): 907-14. <http://dx.doi.org/10.1016/j.ajhg.2012.04.002>.
7. Clouthier DE, Passos-Bueno MR, Tavares ALP, Lyonnet S, Amiel J, Gordon CT. Understanding the basis of auriculocondylar syndrome: Insights from human, mouse and zebrafish genetic studies. *Am J Med Genet Part C Semin Med Genet* 2013; 163 (4): 306-17. doi: 10.1002/ajmg.c.31376.
8. Gordon CT, Petit F, Kroisel PM, Jakobsen L, Zechi-Ceide RM, Oufadem M, et al. Mutations in endothelin 1 cause recessive auriculocondylar syndrome and dominant isolated question-mark ears. *Am J Hum Genet* 2013; 93 (6): 1118-25. doi: 10.1016/j.ajhg.2013.10.023.
9. McGowan R, Murday V, Kinning E, Garcia S, Koppel D, Whiteford M. Novel features in auriculo-condylar syndrome. *Clin Dysmorphol* 2011; 20 (1): 1-10. doi: 10.1097/MCD.0b013e32833e56f5.
10. Takato T, Takeda H, Kamei M, Uchiyama K. The Question mark ear (congenital auricular cleft): A family case. *Ann Plast Surg* 1989; 22 (1): 69-73. doi: 10.1097/0000637-198901000-00013.
11. Brodovsky S, Westreich M. Question mark ear: A method for repair. *Plast Reconstr Surg* 1997; 100 (5): 1254-7. doi: 10.1097/00006534-199710000-00028.
12. Storm AL, Johnson JM, Lammer E, Green GE, Cunniff C. Auriculo-condylar syndrome is associated with highly variable ear and mandibular defects in multiple kindreds. *Am J Med Genet* 2005; 138 A (2): 141-5. doi: 10.1002/ajmg.a.30883.
13. Jampol M, Repetto G, Keith DA, Curtin H, Remensnyder J, Holmes LB. Prominent, constricted ears with malformed condyle of the mandible. *Am J Med Genet* 1998; 75 (5): 449-52. [https://doi.org/10.1002/\(SICI\)1096-8628\(19980217\)75:5%3C449::AID-AJMG1%3E3.0.CO;2-I](https://doi.org/10.1002/(SICI)1096-8628(19980217)75:5%3C449::AID-AJMG1%3E3.0.CO;2-I).
14. Vegas N, Demir Z, Gordon CT, Breton S, Romanelli Tavares VL, Moisset H, et al. Further delineation of auriculocondylar syndrome based on 14 novel cases and reassessment of 25 published cases. *Hum Mutat* 2022; 43 (5): 582-94. doi: 10.1002/humu.24349.