



<https://doi.org/10.24245/aorl.v68i4.9168>

## Laringocele externo

### External laryngocele.

Jesús Omar Ibarra González,<sup>1</sup> José Pablo Busto Ruano,<sup>2</sup> Adelaido López Chavira<sup>2</sup>

#### Resumen

**ANTECEDENTES:** El laringocele es una dilatación patológica del sáculo o apéndice del ventrículo de Morgagni. Se estima que la incidencia del laringocele es de 1 por 2.5 millones de habitantes al año. Las causas de los laringoceles aún no están bien comprendidas. En adultos se asocia con aumento de la presión intraluminal en el sáculo laríngeo, como al tocar instrumentos de viento, cantar, levantar pesas o soplar vidrio.

**CASO CLÍNICO:** Paciente femenina de 25 años, referida a nuestro servicio, con fracaso en su abordaje, diagnóstico y tratamiento previos. Diagnosticamos laringocele externo y fue tratada mediante abordaje externo de forma exitosa.

**CONCLUSIONES:** El laringocele externo, aunque es una afección rara, debe considerarse entre los diagnósticos diferenciales de los tumores cervicales de consistencia quística, tomando en cuenta un detallado examen clínico, con apoyo de laringoscopia directa y la caracterización de la lesión y sus límites mediante un estudio de imagen como la tomografía computada.

**PALABRAS CLAVE:** Laringocele; tumores cervicales; laringoscopia directa; tomografía computada.

#### Abstract

**BACKGROUND:** Laryngocele is a pathological dilation of the saccule or appendage of the Morgagni's ventricle. It is estimated that the incidence of laryngocele is 1 per 2.5 million inhabitants per year. The causes of laryngoceles are not well understood yet. In adults, an increase in intraluminal pressure in the laryngeal saccule is frequently associated, such as playing wind instruments, sing, lift weights, or glass blowers.

**CLINICAL CASE:** A 25-year-old female patient, referred to our service, with failure in her previous approach, diagnosis and treatment. We diagnosed external laryngocele and it was successfully treated by external approach.

**CONCLUSIONS:** External laryngocele, although it is a rare condition, should be considered among the differential diagnoses of cervical tumors of chemical consistency, taking into account a detailed clinical examination, with the support of direct laryngoscopy and the characterization of the lesion and its limits by an imaging study such as computed tomography.

**KEYWORDS:** Laryngocele; Cervical tumors; Direct laryngoscopy; Computed tomography.

<sup>1</sup> Médico cirujano, residente de Otorrinolaringología y Cirugía de Cabeza y Cuello.

<sup>2</sup> Otorrinolaringólogo y cirujano de cabeza y cuello. Hospital Central Militar-SEDENA, Ciudad de México.

**Recibido:** 3 de septiembre 2023

**Aceptado:** 8 de septiembre 2023

#### Correspondencia

Jesús Omar Ibarra González  
omar\_ibarra.96@hotmail.com

**Este artículo debe citarse como:**  
Ibarra-González JO, Busto-Ruano JP, López-Chavira A. Laringocele externo. An Orl Mex 2023; 68 (4): 247-251.

## ANTECEDENTES

El laringocele es una dilatación patológica del sáculo o apéndice del ventrículo laríngeo de Morgagni. El término laringocele fue acuñado por Virchow en 1867, no obstante, fue Larry, cirujano del ejército de Napoleón en Egipto, que dio la descripción clínica del laringocele en 1829, describiéndola como una bolsa comprimible relacionada con la membrana tirohioidea, detectada en los muecines que gritaban el Corán desde las mezquitas.<sup>1</sup>

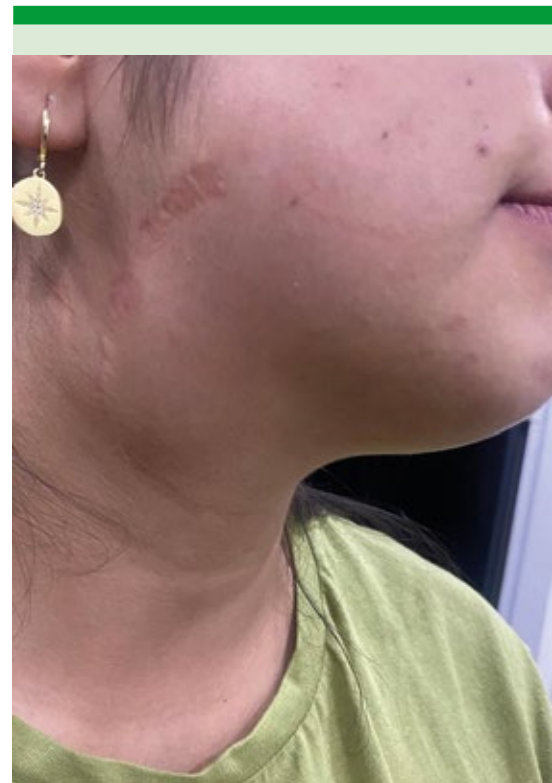Se estima que la incidencia del laringocele es de 1 por 2.5 millones de habitantes al año. Sus causas no están bien comprendidas aún. En adultos se asocia con frecuencia con el aumento de la presión intraluminal en el sáculo laríngeo, como al tocar instrumentos de viento, cantar, levantar pesas o soplar vidrio; también se asocia con carcinoma de laringe y cambios de presión atmosférica durante los viajes en avión. Puede extenderse internamente a las vías respiratorias o de manera externa a través de la membrana tirohioidea y ocurrir a cualquier edad. Los laringoceles se clasifican en internos, externos o mixtos según su localización y ser uni o bilaterales. El tipo combinado es el más frecuente (44-50%), seguido del tipo interno (30%) y del externo (20-26%). Alrededor del 85% de los laringoceles son unilaterales.<sup>2,3,4</sup>

## CASO CLÍNICO

Paciente femenina de 25 años, con crecimiento progresivo de una lesión tumoral en el hemicuello derecho de 4 años de evolución; negó disnea, disfagia, dolor o disfonía. El tumor fue referido en la exploración física al inicio del padecimiento como blando, depresible, de aspecto quístico de 3 x 3 cm. Se le realizó biopsia guiada por ultrasonografía con salida de líquido seroso, sin arrojar resultado histopatológico categórico. La paciente fue intervenida quirúrgicamente para resección de la tumoración del hemicuello derecho, con

resultado histopatológico de 2 ganglios en nivel IIB derecho, de aspecto reactivo.

Después de dos meses de la intervención quirúrgica, la paciente inició con crecimiento lentamente progresivo en el sitio previo de la tumoración sin más síntomas y después de dos años posprocedimiento y fracaso del tratamiento en su abordaje anterior por su médico tratante se refirió a nuestro servicio con los hallazgos descritos. Al interrogatorio directo la paciente negó disfagia, disnea, dolor o disfonía. Herida quirúrgica previa con bordes afrontados y cicatrización hipertrófica, palpando una tumoración de aspecto blando y quístico en el hemicuello derecho de aproximadamente 4 x 4 cm. **Figura 1**



**Figura 1.** Herida quirúrgica previa con bordes afrontados y cicatrización hipertrófica; tumoración de aspecto blando y quístico a la palpación en el hemicuello derecho, de aproximadamente 4 x 4 cm.

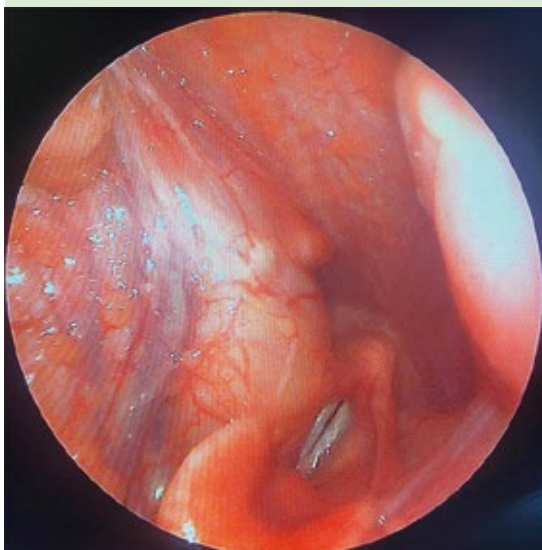


La laringoscopia indirecta mostró aumento de volumen en banda ventricular derecha, cuyas dimensiones se incrementaban al realizar presión cervical digital en el sitio externo de la tumoración (**Figura 2**). Cuerdas vocales sin datos de paresia o parálisis y sin lesiones aparentes.

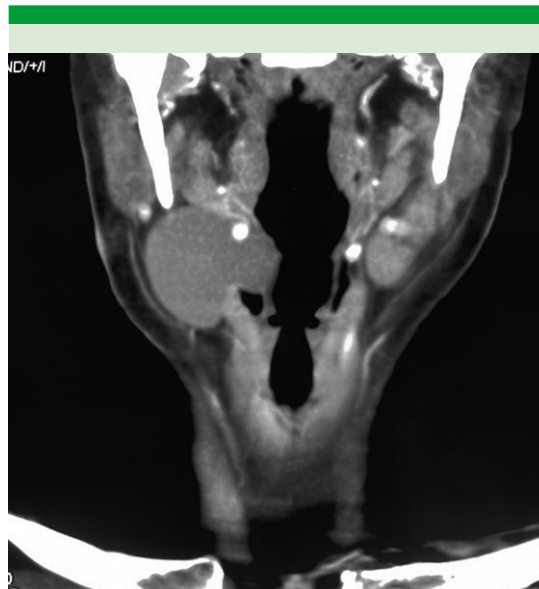En la tomografía simple y contrastada de cuello se evidenció una lesión de características quísticas, homogénea, de aproximadamente 4 x 4 cm, bordes bien delimitados y origen aparente del ventrículo laríngeo derecho, compatible con laringocele externo. **Figura 3**

La paciente negó antecedentes personales o factores de riesgo para el padecimiento actual.

Se realizó cirugía, mediante abordaje transcervical, para la resección completa de la lesión, sin afectar la pared faríngea, el nervio laríngeo superior y el hipogloso. **Figura 4**



**Figura 2.** Laringoscopia indirecta que muestra aumento de volumen en la banda ventricular derecha, las dimensiones se incrementan a la presión digital externa cervical.



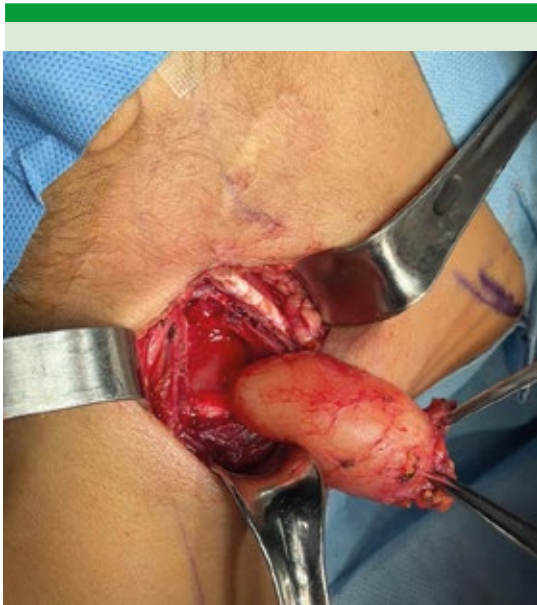**Figura 3.** Tomografía simple, coronal a nivel de la glotis que muestra una lesión quística, homogénea, de 4 x 4 cm, bordes bien delimitados y aparente origen ventricular derecho, compatible con laringocele externo.

El reporte histopatológico definitivo fue quiste sacular (laringocele externo). Actualmente la paciente se encuentra a 6 meses de operada con adecuada evolución, asintomática y sin recidiva.

## DISCUSIÓN

El laringocele es una afección rara. En este artículo comunicamos un caso de laringocele externo, previamente tratado y abordado sin éxito y sin sospecha diagnóstica del mismo. Al ser referido a nuestro servicio implicó un dilema diagnóstico, por lo que decidimos hacer el reporte del mismo y la revisión de la bibliografía.

El laringocele se clasifica en tres tipos: interno, confinado dentro de la membrana tirohioidea; externo que diseca superiormente a través de la membrana tirohioidea hacia los tejidos subcutáneos del cuello, y la forma combinada o mixta



**Figura 4.** Abordaje quirúrgico transcervical que no afecta la pared faríngea, el nervio laríngeo superior ni el hipogloso.

que contiene ambas partes. El laringocele puede contener moco debido a la presencia de glándulas mucinosas en el ventrículo. La obstrucción de la luz del laringocele puede conducir a la formación de laringomucocele y la consiguiente infección a la formación de laringopiocele, que al no ser tratado y detectado de forma oportuna puede complicarse.<sup>5</sup>

Los dos síntomas de manifestación más comunes revisados en la bibliografía son la disfonía e inflamación en el cuello a expensas de una tumoración.

El diagnóstico de laringocele es esencialmente clínico. Las radiografías simples de los tejidos blandos del cuello en proyecciones AP y lateral son valiosas, especialmente si se realiza la maniobra de Valsalva. La tomografía computada es ampliamente útil, ya que proporciona características de la tumoración cervical y sus

límites. También detecta cualquier comorbilidad si está presente. La resonancia magnética proporciona información detallada sobre los límites del laringocele y su relación con la membrana tirohioidea, distinguiendo el componente interno del externo o mixto. En el caso de laringocele y laringopiocele, la resonancia magnética es la técnica de imagen de elección y puede distinguir la obstrucción mucosa y la inflamación de la enfermedad neoplásica.

Se han estudiado las características ecográficas del laringocele. Se ha descrito que los laringoceles internos son estructuras bien definidas y sin eco dentro del cartílago tiroides. El laringocele combinado tiene una masa quística adicional fuera del esqueleto laríngeo, en la membrana tirohioidea.<sup>6</sup>

La laringoscopia indirecta es ampliamente útil para la visualización de las estructuras glóticas, en nuestro caso se realizó con endoscopio de 70°, y decisiva en conjunto con la exploración física y la tomografía para determinar el diagnóstico, mismo que se confirmó a la extracción quirúrgica de la lesión y su estudio anatomopatológico.

El abordaje quirúrgico más común es el externo, ya que permite una mejor visualización de la lesión y menor tasa de recurrencia; no obstante, en los casos de laringoceles mixtos puede realizarse el abordaje externo en conjunto con el abordaje endolaríngeo en el que la técnica más utilizada es la cirugía microlaringoscópica con apoyo de láser de CO<sub>2</sub>.<sup>7</sup>

Se han descrito tres tipos de procedimientos externos: el abordaje por membrana transtirohioidea, la tirotomía con resección del tercio superior del cartílago tiroides y la tirotomía en forma de V. El método de membrana transtirohioidea se ha utilizado con mayor frecuencia y fue el utilizado en nuestro caso. Aunque no hay resección del cartílago tiroides, la exposición del espacio paraglótico es limitada.<sup>8,9</sup>



En el pasado también se realizó la marsupialización del laringocele. No obstante, este último necesita un periodo de curación más prolongado y existe mayor riesgo de recurrencia, ya que durante el proceso de curación la mucosa puede formar un nuevo mucocelo sobre el saco residual.<sup>10</sup>

## CONCLUSIONES

El laringocele externo, aunque es una afección rara, debe considerarse entre los diagnósticos diferenciales de las tumoraciones cervicales de consistencia quística, tomando en cuenta un detallado examen clínico, con apoyo de laringoscopia directa y la caracterización de la lesión y sus límites con apoyo de un estudio de imagen como la tomografía computada. Debe sospecharse en los pacientes con los factores de riesgo mencionados, aunque éstos pueden no estar presentes como en este caso. El tratamiento convencional del laringocele ha sido la escisión mediante abordaje externo y en el tratamiento del laringocele combinado y externo, mientras que la cirugía microlaringoscópica con uso de láser de CO<sub>2</sub> se ha utilizado con frecuencia en el tratamiento del laringocele interno.

## Agradecimientos:

A la Dra. Isabel Mora Mendoza, adscrita al servicio de Anatomía Patológica.

## REFERENCIAS

1. Gupta SC, Goel A, Singh PA. External laryngocele. *Indian J Otolaryngol Head Neck Surg* 1998; 50 (3): 298-301. doi: 10.1007/BF03007015.
2. Dhambri S, Tebini M, Turki S, Dhaha M, Jebali S, Kedous S, Touati S, Gritli S. Bilateral external laryngocele: a case report. *Tunis Med* 2019; 97 (5): 736-738.
3. Prasad KC, Vijayalakshmi S, Prasad SC. Laryngoceles - presentations and management. *Indian J Otolaryngol Head Neck Surg* 2008; 60 (4): 303-8. doi: 10.1007/s12070-008-0108-8.
4. Akbas Y, Unal M, Pata YS. Asymptomatic bilateral mixed-type laryngocele and laryngeal carcinoma. *Eur Arch Otorhinolaryngol* 2004; 261 (6): 307-9. doi: 10.1007/s00405-003-0661-4.
5. Helmberger RC, Croker BP, Mancuso AA. Leiomiomas de la laringe que se presenta como un laringopyocele. *Soy J Neuroradiol* 1996; 17 (6): 1112-1114.
6. Juneja R, Arora N, Meher R, Mittal P, Passey JC, Saxena A, Bhargava EK. Laryngocele: A rare case report and review of literature. *Indian J Otolaryngol Head Neck Surg* 2019; 71 (Suppl 1): 147-151. doi: 10.1007/s12070-017-1162-x.
7. Martinez Devesa P, Ghufour K, Lloyd S, Howard D. Endoscopic CO<sub>2</sub> laser management of laryngocele. *Laryngoscope* 2002; 112 (8 Pt 1): 1426-1430. doi: 10.1097/00005537-200208000-00018.
8. Zelenik K, Stanikova L, Smatanova K, Cerny M, Kominek P. Treatment of laryngoceles: what is the progress over the last two decades? *BioMed Res Int* 2014; 2014: 6. doi: 10.1155/2014/819453.
9. Myssiorek D, Madhani D, Delacure MD. The external approach for submucosal lesions of the larynx. *Otolaryngol Head Neck Surg* 2001; 125 (4): 370-373. doi: 10.1067/mhn.2001.118690.
10. Thomé R, Thomé DC, De La Cortina RAC. Abordaje de tirotomía lateral en el espacio paraglótico para resección de laringocele. *Laryngoscope* 2000; 110 (3, Parte 1): 447-450. doi: 10.1097/00005537-200003000-00023.