



<https://doi.org/10.24245/aorl.v68i3.8925>

## Síndrome cardiovocal (síndrome de Ortner) asociado con hipertensión pulmonar

### Cardiovocal syndrome (Ortner's syndrome) associated with pulmonary hypertension.

César Alfonso Gutiérrez Espinosa,<sup>1</sup> Paola Morán Cruz,<sup>2</sup> Manuel Andrés Acosta Forero,<sup>3</sup> Rosalba Wong Aguilar<sup>4</sup>

#### Resumen

**ANTECEDENTES:** El síndrome cardiovocal, o síndrome de Ortner, es el conjunto de signos y síntomas generados por la compresión del nervio laríngeo recurrente izquierdo. El síntoma principal es la disfonía, secundaria a parálisis del pliegue vocal ipsilateral. Cualquier anomalía cardiovascular que comprima el nervio laríngeo recurrente dentro de la ventana aortopulmonar, la cual puede tener estrechez de 4 mm de acuerdo con estudios cadavéricos, puede causar el síndrome de Ortner. La hipertensión pulmonar es una enfermedad crónica y progresiva en la que la presión de la circulación pulmonar está elevada (> 25 mmHg); puede ser idiopática o surgir en el contexto de otros padecimientos. La dilatación de la arteria pulmonar puede comprimir el nervio laríngeo recurrente y ocasionar disfonía, siendo causa infrecuente del síndrome cardiovocal.

**CASO CLÍNICO:** Paciente masculino de 85 años de edad con disfonía secundaria a parálisis del nervio laríngeo recurrente izquierdo en el contexto de datos tomográficos sugerentes de hipertensión pulmonar que condicionaron compresión del nervio.

**CONCLUSIONES:** Es importante tomar en cuenta causas cardiacas de la disfonía, así como el reconocimiento y el tratamiento tempranos, junto con la eliminación de la causa subyacente, si es posible, ya que pueden cambiar la calidad de vida y pronóstico del paciente.

**PALABRAS CLAVE:** Parálisis del pliegue vocal; hipertensión pulmonar; disfonía.

#### Abstract

**BACKGROUND:** Cardiovocal syndrome, or Ortner's syndrome, is a group of signs and symptoms caused by mechanical compression of left recurrent laryngeal nerve. The principal symptom is hoarseness, due to left recurrent laryngeal nerve palsy. Any cardiovascular abnormality that compresses the recurrent laryngeal nerve within the aortopulmonary window, which can be as narrow as 4 mm according to cadaveric studies, can cause Ortner's syndrome. Pulmonary hypertension is a chronic and progressive disease in which the pressure levels of the pulmonary circulation are elevated (> 25 mmHg). It could be idiopathic or arise in the context of other clinic diseases. Dilation of pulmonary artery can condition compression of recurrent laryngeal nerve and cause dysphonia, being a rare presentation of cardiovocal syndrome.

**CLINICAL CASE:** An 85-year-old male patient with dysphonia secondary to palsy of the left recurrent laryngeal nerve in the context of tomographic data suggestive of pulmonary hypertension causing nerve compression.

**CONCLUSIONS:** It is important to consider cardiac causes of dysphonia, as well as early recognition and treatment, along with elimination of the underlying cause, if possible, as these can change the patient's quality of life and prognosis.

**KEYWORDS:** Recurrent laryngeal nerve palsy; Pulmonary hypertension; Hoarseness.

<sup>1</sup> Médico adscrito al servicio de Otorrinolaringología y Cirugía de Cabeza y Cuello.

<sup>2</sup> Médico residente de cuarto año Otorrinolaringología y Cirugía de Cabeza y Cuello.

<sup>3</sup> Médico residente de cuarto año Imagenología Diagnóstica y Terapéutica.

Hospital Regional Gral. Ignacio Zaragoza, Ciudad de México, México.

<sup>4</sup> Médico pasante de servicio social.

**Recibido:** 1 de junio 2023

**Aceptado:** 10 de agosto 2023

#### Correspondencia

Paola Morán Cruz  
paormoran@gmail.com

**Este artículo debe citarse como:** Gutiérrez Espinosa CA, Morán Cruz P, Acosta Forero MA, Wong Aguilar R. Síndrome cardiovocal (síndrome de Ortner) asociado con hipertensión pulmonar. An Orl Mex 2023; 68 (3): 156-162.



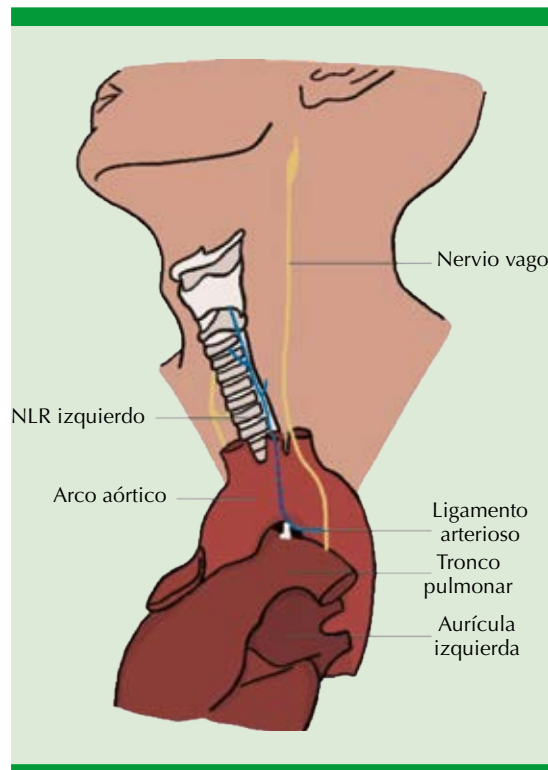
## ANTECEDENTES

La disfonía es una afección clínica común con múltiples causas, desde benignas reversibles hasta malignas que ponen en peligro la vida del paciente.<sup>1</sup>

El síndrome cardiovocal o síndrome de Ortner se caracteriza por disfonía secundaria a parálisis del nervio laríngeo recurrente izquierdo secundario a compresión mecánica del mismo por crecimiento de estructuras cardiovasculares.<sup>2,3</sup> La causa más común, y descrita originalmente, es la dilatación de la aurícula izquierda por estenosis mitral.<sup>4,5</sup>

Los nervios laríngeos recurrentes se originan en la porción inferior del núcleo ambiguo del nervio espinal, el cual alcanza el nervio vago y se une a él en su porción intracraneal antes de su salida por el agujero yugular.<sup>6</sup> Continúa su trayecto adosado al nervio vago, separándose de él al descender a la porción inferior del cuello en el lado derecho y a la porción superior del tórax en el lado izquierdo. Posteriormente, al separarse del nervio vago, el nervio laríngeo recurrente derecho se ramifica a nivel de la arteria subclavia derecha y se engancha alrededor de esta arteria para después ascender por el surco traqueoesofágico hasta alcanzar la laringe.<sup>7</sup> El nervio laríngeo recurrente izquierdo es más largo y se separa del nervio vago de manera intratorácica a nivel del arco aórtico, se engancha debajo del arco de la aorta, posterior al ligamento arterioso antes de ascender hacia el cuello por el surco traqueoesofágico hasta encontrarse con la arteria tiroidea inferior, referencia importante para identificar el nervio quirúrgicamente.<sup>6,8</sup> **Figura 1**

El mecanismo de parálisis del nervio laríngeo recurrente izquierdo consiste en la tracción o compresión del nervio entre la aorta torácica y la arteria pulmonar, esto debido al recorrido del nervio.



**Figura 1.** Esquema del recorrido del nervio laríngeo recurrente izquierdo (azul), que surge del nervio vago izquierdo (amarillo), se engancha debajo del arco de la aorta, posterior al ligamento arterioso antes de ascender hacia el cuello por el surco traqueoesofágico y entra a la laringe.

El síndrome cardiovocal es raro con prevalencia menor al 11%,<sup>9</sup> tiene mayor prevalencia en el sexo masculino y un pico de incidencia en la edad avanzada; sin embargo, puede ocurrir a cualquier edad, incluso en niños.<sup>3</sup>

La hipertensión arterial pulmonar idiopática es más prevalente en mujeres, con síntomas inespecíficos como disnea de esfuerzo, fatiga, debilidad, dolor torácico, mareos/síncope y, con menor frecuencia, tos. El síntoma cardinal es la disnea de esfuerzo progresiva acompañada de fatiga; el cuadro clínico tan inespecífico condiciona retraso de meses o años entre el inicio de los síntomas y el diagnóstico.<sup>10</sup>

Sin embargo, la hipertensión arterial pulmonar idiopática que se manifiesta con disfonía es poco frecuente y probablemente secundaria a la compresión del nervio laríngeo recurrente izquierdo, entre la aorta y la arteria pulmonar dilatada y tensa.<sup>4,11</sup>

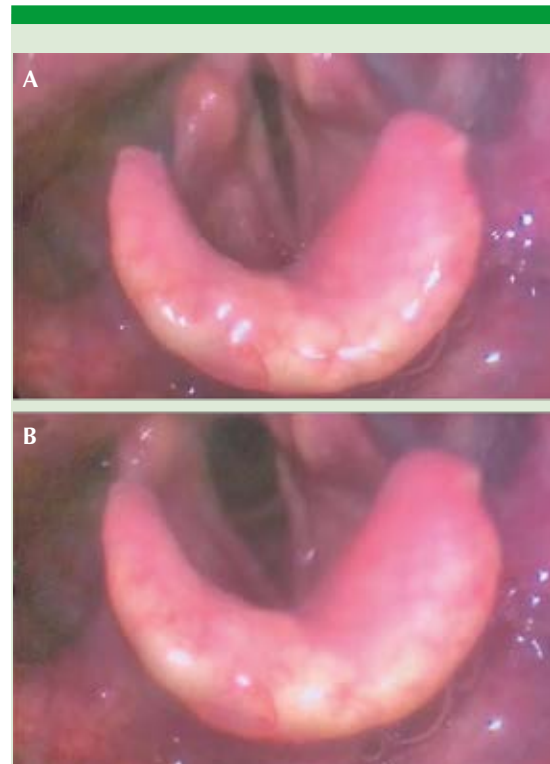
### CASO CLÍNICO

Paciente masculino de 85 años de edad, quien ingresó al servicio de urgencias por insuficiencia respiratoria, con antecedente de tabaquismo por 15 años a razón de una cajetilla al día, antecedente quirúrgico de intervención por cirugía cardiotorácica a los 19 años sin especificar la causa.

Tenía disnea y disfonía de 2 meses de evolución, por lo que se solicitó valoración por otorrinolaringología. A la exploración física se encontró al paciente con uso de oxígeno suplementario. La nasofibrolaringoscopia flexible reveló parálisis del pliegue vocal izquierdo en posición media, pliegue vocal derecho con adecuados movimientos de aducción y abducción, subglotis y luz traqueal libre (**Figuras 2 y 3**). Tórax en quilla, adecuados movimientos de amplexión y amplexación.

Como parte del protocolo de estudio de parálisis de pliegue vocal izquierdo se tomó tomografía simple y contrastada de cuello y tórax, encontrándose a nivel del cuello dilatación del seno piriforme izquierdo (**Figura 4**); en el tórax disminución del volumen pulmonar apical asociado con cambios parenquimatosos en relación con neumatía intersticial usual y pectus carinatum. A nivel de la ventana aortopulmonar se observó aumento del calibre de la arteria pulmonar y sus ramas principales (**Figura 5**), que en conjunto pudieron estar generando compresión del recorrido del nervio laríngeo recurrente izquierdo.

Las manifestaciones clínicas en combinación con los hallazgos en la nasofibrolaringoscopia



**Figura 2.** Laringoscopia flexible, respiración en reposo (A) y durante la fonación (B) visualizándose parálisis cordal izquierda.

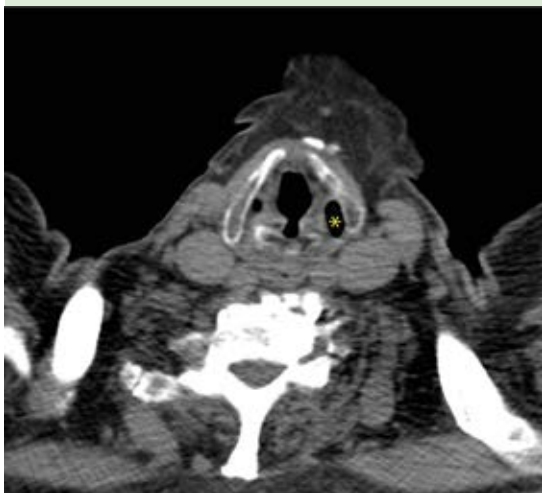
y la tomografía de tórax fueron compatibles con el síndrome cardiovascular.

### DISCUSIÓN

En 1897 Norbert Ortner, un médico austriaco, fue el primero en describir este síndrome en 3 casos de enfermedad de la válvula mitral (estenosis mitral y agrandamiento de la aurícula izquierda) que implicaba disfonía y parálisis del nervio laríngeo recurrente izquierdo.<sup>1</sup> Desde entonces, muchos otros investigadores han informado sobre el síndrome de Ortner en pacientes con estenosis mitral; sin embargo, este síndrome en relación con hipertensión pulmonar idiopática es raro, habiendo pocos casos reportados.<sup>12,13,14</sup>



**Figura 3.** Código QR, video de laringoscopia flexible.



**Figura 4.** Tomografía a nivel de cuello en cortes axiales, observándose dilatación del seno piriforme izquierdo (asterisco).

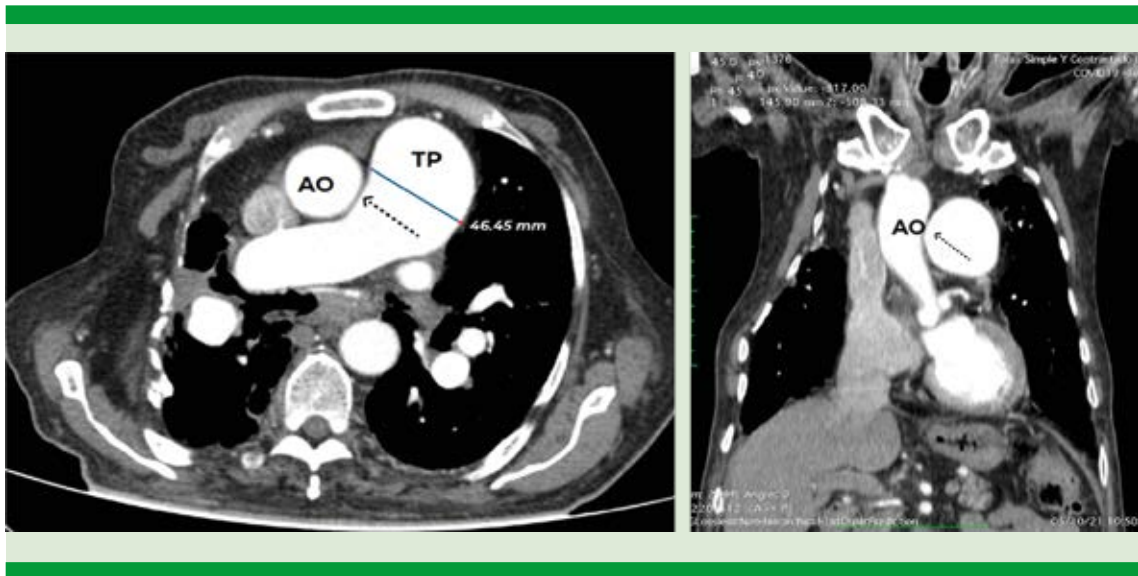
Los nervios laríngeos recurrentes están estrechamente relacionados con distintas estructuras a nivel cervical y torácico, por lo que pueden verse afectados por distintas enfermedades, dando como resultado alteraciones funcionales, como disfonía y en algunos casos síntomas más severos, como daño de la vía aérea.<sup>6</sup>

Los nervios laríngeos recurrentes proporcionan inervación motora ipsilateral a los músculos laríngeos intrínsecos para la vocalización. En la parálisis unilateral de las cuerdas vocales por enfermedades torácicas, la parálisis de las cuerdas vocales del lado izquierdo es 1.75 veces más frecuente que la parálisis del lado derecho.<sup>2</sup>

Los hallazgos tomográficos más sensibles que sugieren la existencia de parálisis de pliegue vocal izquierdo son: dilatación anormal del seno piriforme izquierdo, desviación medial del pliegue aritenopiglótico y dilatación del ventrículo laríngeo ipsilateral, comúnmente conocido como el signo de la vela.<sup>15</sup>

La hipertensión arterial pulmonar idiopática es una enfermedad rara que se estima que ocurre en aproximadamente 50 casos por millón de personas; sin embargo, existe un número limitado de casos de síndrome cardiovocal asociados con hipertensión arterial pulmonar idiopática,<sup>16</sup> teniendo como definición que la hipertensión pulmonar es una enfermedad crónica y progresiva en la que se encuentra elevada la presión de la circulación pulmonar (> 25 mmHg) de origen idiopático o surgir en el contexto de otros padecimientos.<sup>17</sup> El abordaje tomográfico para la evaluación de la hipertensión pulmonar consiste en identificar una arteria pulmonar agrandada de más de 29 mm de diámetro.<sup>17</sup>

En una revisión realizada por Ohi en 2022<sup>16</sup> se encontraron 23 casos de síndrome de Ortner



**Figura 5.** Tomografía de tórax en la que se visualizan datos de hipertensión pulmonar, dilatación del tronco pulmonar (TP) de 46.45 mm. Se aprecia posible compresión del nervio laríngeo recurrente izquierdo entre la aorta (AO) y la arteria pulmonar (flecha punteada).

asociados con hipertensión arterial pulmonar idiopática; en este artículo se muestra una tabla con 26 casos reportados en la bibliografía, incluyendo el presente. **Cuadro 1**

En la revisión de la bibliografía se encontraron 26 casos, incluido el presente. El sexo se especificó en 16 casos, la mayoría de los pacientes eran del sexo femenino (9/16), lo que probablemente está estrechamente relacionado con la mayor prevalencia de hipertensión arterial pulmonar idiopática en mujeres. En cuanto a la edad de manifestación se observa que el paciente más joven fue de 19 años y el de mayor edad de 85 años (reportada en este estudio), lo que muestra que hay un intervalo muy amplio de edad de manifestación. De acuerdo con lo reportado en la bibliografía, el síndrome cardiovocal tiene un pico de manifestaciones en personas de edad avanzada; sin embargo, específicamente en los casos de compresión del nervio laríngeo recurrente izquierdo secundario a hipertensión arterial pulmonar idiopática se observa mayor

prevalencia en pacientes de la cuarta década de la vida (mayores de 30 años).

## CONCLUSIONES

Es importante tomar en cuenta causas cardíacas de la disfonía, así como el reconocimiento y el tratamiento tempranos, junto con la eliminación de la causa subyacente, si es posible, ya que pueden cambiar la calidad de vida y pronóstico del paciente.

Sería recomendable realizar una tomografía, resonancia magnética de cuello y tórax o ambas en todos los pacientes con parálisis del nervio recurrente izquierdo, debido a las múltiples causas posibles. El estudio imagenológico debe incluir todo el trayecto del nervio laríngeo recurrente izquierdo, como se describió previamente.

Por tanto, es importante realizar una exploración física en búsqueda de una causa extralaríngea de parálisis de los pliegues vocales en pacientes con



**Cuadro 1.** Casos reportados de síndrome cardiovocal asociados a hipertensión pulmonar

Autor, año, referencia	Número de casos	Edad	Sexo	Disfonía	Medidas de la arteria pulmonar (mm)
Brinton, 1950 <sup>18</sup>	1	26	Masc	No	NE
Soothil, 1951 <sup>19</sup>	1	22	Masc	Sí	NE
Kagal, 1975 <sup>20</sup>	2	28, 25	Masc, fem	Sí (1)	NE
Shah, 1975 <sup>21</sup>	10	NE	NE	Sí (6)	NE
Wilmshurst, 1983 <sup>22</sup>	1	37	Masc	Sí	NE
Nakao, 1985 <sup>14</sup>	2	34, 57	Fem, fem	Sí	NE
Sengupta, 1998 <sup>23</sup>	1	37	Masc	Sí	23
Rajasekhar, 2014 <sup>24</sup>	1	35	Fem	Sí	NE
Shankar, 2014 <sup>4</sup>	1	19	Masc	Sí	38
Dakkak, 2016 <sup>25</sup>	1	42	Fem	Sí	35
Garg, 2017 <sup>26</sup>	1	23	Fem	Sí	NE
Kardos, 2017 <sup>27</sup>	1	18	Fem	Sí	45
Jalil, 2019 <sup>28</sup>	1	34	Fem	Sí	41
Ohi, 2022 <sup>16</sup>	1	40	Fem	Sí	44
Caso actual	1	85	Masc	Sí	46

NE: no especificado.

Modificado de la referencia 16.

disfonía, así como realizar de forma rutinaria una laringoscopia indirecta en todos los pacientes con enfermedad cardiaca, ya que a pesar de que este síndrome tiene baja prevalencia, es importante tomarlo en cuenta ya que su tratamiento requiere manejo multidisciplinario.

## REFERENCIAS

- Nambiar R, Dalus D, Srikumar A. Cardiovocal syndrome: A rare cause of hoarseness in a patient with a history of pulmonary tuberculosis. *Sultan Qaboos Univ Med J* 2017; 17 (4): e481-3. doi: 10.18295/squmj.2017.17.04.019.
- Song SW, Jun BC, Cho KJ, Lee S, Kim YJ, Park SH. CT evaluation of vocal cord paralysis due to thoracic diseases: A 10-year retrospective study. *Yonsei Med J* 2011; 52 (5): 831-7. doi: 10.3349/ymj.2011.52.5.831.
- Heikkinen J, Milger K, Alexandre-Lafont E, Woitzik C, Litzlbauer D, Vogt JF, et al. Cardiovocal syndrome (Ortner's syndrome) associated with chronic thromboembolic pulmonary hypertension and giant pulmonary artery aneurysm: Case report and review of the literature. *Case Rep Med* 2012; 2012. doi: 10.1155/2012/230736.
- Shankar O, Lohiya BV. Cardiovocal syndrome - A rare presentation of primary pulmonary hypertension. *Indian Heart J* 2014; 66 (3): 375-7. doi: 10.1016/j.ihj.2013.12.055.
- Heikkinen J, Milger K, Alexandre-Lafont E, Woitzik C, Litzlbauer D, Vogt J-F, et al. Cardiovocal syndrome (Ortner's syndrome) associated with chronic thromboembolic pulmonary hypertension and giant pulmonary artery aneurysm: case report and review of the literature. *Case Rep Med* 2012; 2012: 230736. <https://doi.org/10.1155/2012/230736>.
- Rojas M, Quijano Y, Luque Bernal RM. Recurrent laryngeal nerve in a sample of the Colombian population. *Rev Fac Med* 2016; 64 (2): 207-13. <https://doi.org/10.15446/revfacmed.v64n2.50643>.
- Benouaich V, Porterie J, Bouali O, Moscovici J, Lopez R. Anatomical basis of the risk of injury to the right laryngeal recurrent nerve during thoracic surgery. *Surg Radiol Anat* 2012; 34 (6): 509-12. <https://doi.org/10.1007/s00276-012-0946-7>.
- Tang W-J, Sun S-Q, Wang X-L, Sun Y-X, Huang H-X. An applied anatomical study on the recurrent laryngeal nerve and inferior thyroid artery. *Surg Radiol Anat* 2012; 34 (4): 325-32. <https://doi.org/10.1007/s00276-011-0905-8>.
- Chen RF, Lin CT, Lu CH. Ortner's syndrome - A rare cause of unilateral vocal cord paralysis: A case report. *Kaohsiung*

- J Med Sci 2009; 25 (4): 203-6. [http://dx.doi.org/10.1016/S1607-551X\(09\)70061-0](http://dx.doi.org/10.1016/S1607-551X(09)70061-0).
10. Frost A, Badesch D, Gibbs JSR, Gopalan D, Khanna D, Manes A, et al. Diagnosis of pulmonary hypertension. *Eur Respir J* 2019; 53 (1): 1801904. doi: 10.1183/13993003.01904-2018.
  11. Hoepfer MM, Ghofrani H-A, Grünig E, Klose H, Olschewski H, Rosenkranz S. Pulmonary hypertension. *Dtsch Arztebl Int* 2017; 114 (5): 73-84.
  12. Elizondo-Azuela R, Vizcaíno-Alarcón A. Síndrome cardiovascular (síndrome de Ortner) en un paciente de 16 meses de edad, secundario a un conducto arterioso permeable. In: *Ana Otorrinolaringol Mex* 2015: 200-6.
  13. Shah KD, Ayyer KH, Shah UK. Hoarseness of voice—A presenting manifestation of primary pulmonary hypertension. *Indian J Otolaryngol* 1980; 32 (2): 35-6. <https://doi.org/10.1007/BF02992139>.
  14. Nakao M, Sawayama T, Samukawa M, Mitake H, Nezu S, Fuseno H, et al. Left recurrent laryngeal nerve palsy associated with primary pulmonary hypertension and patent ductus arteriosus. *J Am Coll Cardiol* 1985; 5 (3): 788-92. doi: 10.1016/s0735-1097(85)80413-7.
  15. Kheok SW, Salkade PR, Bangaragiri A, Koh NSY, Chen RC. Cardiovascular hoarseness (Ortner's syndrome): A pictorial review. *Curr Probl Diagn Radiol* 2021; 50 (5): 749-54. <https://doi.org/10.1067/j.cpradiol.2020.09.015>.
  16. Ohi K, Suzuki J, Ikeda R, Kakuta R, Katori Y. Cardiovascular syndrome associated with idiopathic pulmonary arterial hypertension: a case report and literature review. *Cureus* 2022; 14 (7): e27070. doi:10.7759/cureus.27070.
  17. Aluja Jaramillo F, Gutierrez FR, Díaz Telli FG, Yevenes Aravena S, Javidan-Nejad C, Bhalla S. Approach to pulmonary hypertension: From CT to clinical diagnosis. *Radiographics* 2018; 38 (2): 357-73. <https://doi.org/10.1148/rg.2018170046>.
  18. Brinton WD. Primary pulmonary hypertension. *Br Heart J* 1950; 12 (3): 305. doi: 10.1136/hrt.12.3.305.
  19. Soothill JF. A case of primary pulmonary hypertension with paralysed left vocal cord. *Guys Hosp Rep* 1951; 100 (3): 232-7.
  20. Kagal AE, Shenoy PN, Nair KG. Ortner's syndrome associated with primary pulmonary hypertension. *J Postgrad Med* 1975; 21 (2): 91-5.
  21. Shah KD, Shah UK. Hoarseness—a presenting manifestation of primary pulmonary hypertension. *Indian Heart J* 1975; 27 (2): 105.
  22. Wilmschurst PT, Webb Pelpoe MM, Corker RJ. Left recurrent laryngeal nerve palsy associated with primary pulmonary hypertension and recurrent pulmonary embolism. *Br Heart J* 1983; 49 (2): 141. doi: 10.1136/hrt.49.2.141.
  23. Sengupta A, Dubey SP, Chaudhuri D, Sinha AK, Chakravarti P. Ortner's syndrome revisited. *J Laryngol Otol* 1998; 112 (4): 377-9. doi: 10.1017/s0022215100140514.
  24. Rajasekhar P, Ramarao P, Bingi P, Pani C. A rare case of primary pulmonary hypertension with cardiovascular syndrome. *Indian J Appl Res* 2014; 4 (9): 407-9. doi: 10.36106/IJAR.
  25. Dakkak W, Tonelli AR. Compression of adjacent anatomical structures by pulmonary artery dilation. *Postgrad Med* 2016; 128 (5): 451-9. <https://doi.org/10.1080/00325481.2016.1157442>.
  26. Garg R, Singh A, Sawlani KK, Mishra AK. Hoarseness of voice as presenting complaint of idiopathic pulmonary arterial hypertension. *Lung India* 2017; 34 (2): 212. doi: 10.4103/0970-2113.201304.
  27. Kardos M, Macaj M, Kaldararova M, Masura J. Hoarse voice, first symptom of severe pulmonary hypertension. *Int J Pediatr Otorhinolaryngol Extra* 2017; 16: 4-6. <https://doi.org/10.1016/j.pedex.2016.12.002>.
  28. Jalil BA, Smith JS, El-Kersh K. A 34-year-old woman with hoarseness of voice and an abnormal echocardiogram. *Chest* 2019; 155 (6): e163-6. doi: 10.1016/j.chest.2019.01.021.