



<https://doi.org/10.24245/aorl.v68i2.8786>

## Trayecto aberrante de las arterias carótidas internas, *kissing carotids*

### Aberrant internal carotid artery, kissing carotids

Miguel Ángel Rivacoba-Ibarra,<sup>1</sup> Juan Manuel Gamboa-Baca,<sup>4</sup> Dayanira Trinidad-Guerrero,<sup>2</sup> Teresa González-Galindo<sup>3</sup>

#### Resumen

**ANTECEDENTES:** La arteria carótida interna ofrece el aporte sanguíneo a gran parte del encéfalo; cualquier alteración en su estructura podría generar grandes repercusiones. El trayecto aberrante de la arteria carótida interna en su porción cervical tiene incidencia y prevalencia bajas (0.2%); se debe a alteraciones congénitas o a cambios degenerativos adquiridos.

**CASO CLÍNICO:** Paciente femenina de 60 años, quien tenía asimetría amigdalina cuyo estudio tomográfico mostró trayecto aberrante de ambas arterias carótidas internas hacia la línea media, en el espacio retrofaríngeo a nivel de la orofaringe.

**CONCLUSIONES:** Los trayectos aberrantes de las arterias carótidas internas tienen diferentes manifestaciones. De forma prioritaria debe considerarse la relación riesgo-beneficio ante procedimientos quirúrgicos faríngeos que podrían causar daño.

**PALABRAS CLAVE:** Arteria carótida interna; orofaringe.

#### Abstract

**BACKGROUND:** The internal carotid artery offers great part of the irrigation to the brain, in which any disturbance on its structure could have significant consequences. The aberrant internal carotid artery in its cervical portion has a considerable low incidence and prevalence (0.2%); it might be due to congenital alteration or acquired degenerative changes of the artery itself.

**CLINICAL CASE:** A 60-year-old female patient who was studied of tonsillar asymmetry finding in the computed tomography bilateral aberrant internal carotid artery towards the midline in the retropharyngeal space at the oropharynx.

**CONCLUSIONS:** Aberrant internal carotid artery have different presentations. Risk-benefit relation must be weighted before pharyngeal surgical procedures since there is a probability of injury in it.

**KEYWORDS:** Carotid artery, internal; Oropharynx.

<sup>1</sup> Médico residente de cuarto año de la especialidad de Otorrinolaringología y CCC.

<sup>2</sup> Profesor titular del curso de Otorrinolaringología y CCC. Servicio de Otorrinolaringología y CCC.

<sup>3</sup> Jefe del Servicio de Otorrinolaringología.

Hospital Regional Tlalnepantla, Instituto de Seguridad Social del Estado de México y Municipios, Tlalnepantla de Baz, Estado de México, México.

<sup>4</sup> Médico residente de primer año de la subespecialidad de Rinología y Cirugía Plástica Facial, Hospital San José de Querétaro, Querétaro, México.

**Recibido:** 13 de marzo 2023

**Aceptado:** 18 de abril 2023

#### Correspondencia

Miguel Ángel Rivacoba Ibarra  
dr.rivacoba@hotmail.com

#### Este artículo debe citarse como:

Rivacoba-Ibarra MA, Gamboa-Baca JM, Trinidad-Guerrero D, González-Galindo T. Trayecto aberrante de las arterias carótidas internas, *kissing carotids*. An Orl Mex 2023; 68 (2): 86-90.



## ANTECEDENTES

La arteria carótida común derecha surge del tronco arterial innominado y la izquierda directamente del arco aórtico. Ambas carótidas comunes se bifurcan a nivel de C3-C4 y se extienden verticalmente hacia el canal carotídeo en la base del cráneo, acompañadas por la vena yugular interna y el nervio vago en el espacio vascular del cuello. La porción cervical de la arteria carótida interna se divide en una porción esternomastoidea y otra parafaríngea o retroestiloidea, donde su trayecto anatómico normal es posterolateral de la pared faríngea con una distancia de la fosa amigdalina aproximadamente de 2.5 cm en los pacientes adultos.<sup>1,2</sup>

El trayecto aberrante de la carótida interna es una afección que tiene diferentes espectros clínicos, incluidos la medialización, tortuosidad, elongación y ectasia.<sup>1</sup> La incidencia y prevalencia son significativamente bajas, la incidencia es del 0.2% y la prevalencia del 5 al 10% en la población mundial.<sup>1,4</sup> Entre los diferentes tipos de aberrancias existentes, la medialización es la de menor incidencia, reportada en un 0.02%.

Su causa es controvertida, las teorías más aceptadas son la de origen congénito por un mal desarrollo embriológico, recordando que la arteria carótida interna en su porción extracraneal se origina a partir del tercer arco branquial y su porción craneal de la arteria dorsal. La otra teoría es la adquirida, por pérdida de elasticidad arterial como cambio degenerativo propio de la misma arteria o, incluso, relacionarse con hipertensión arterial sistémica.<sup>2,5</sup>

De todos los trayectos aberrantes parafaríngeos de la arteria carótida interna, el 80% de los casos se reportan silenciosos y diagnosticados de manera incidental. Los escasos casos sintomáticos pueden manifestarse por clínica compresiva, sensación de cuerpo extraño faríngeo, disfagia,

sensación pulsátil en la orofaringe, masa pulsátil en la pared faríngea posterior, disfonía, dolor cervical o acúfeno.<sup>1,2,4,5,6</sup> El diagnóstico se establece en primera instancia, mediante estudios contrastados de tomografía computada y resonancia magnética o, sobre todo, por angiografía en la que se evidencia el grado de aberrancia en el trayecto e identificar si corresponden a una medialización bilateral, llamando a esto *kissing carotids*.<sup>5</sup>

A las variaciones anatómicas de la arteria carótida interna se les engloba bajo el término de dolicoarteriopatías de la arteria carótida interna y usualmente se utiliza el sistema de clasificación de Weibel y Fields, que se divide en tres tipos, llamadas en inglés: *tortuosity*, *kinking* y *coiling*. La tortuosidad se refiere a la cantidad de curvaturas que muestra la arteria adoptando la forma de "S" o de "C". *Coiling* se refiere a la elongación que muestra la arteria en un espacio restringido pudiendo dar una o incluso dos vueltas. *Kinking* se refiere a la angulación que toma la arteria.<sup>2,5,7</sup> El problema de esta clasificación es que no considera la medialización aberrante de dichas arterias y su distancia con respecto a la pared posterior faríngea, motivo por el cual varios autores han propuesto diferentes sistemas de clasificación.

Muñoz y su grupo propusieron dividirlo primero en:<sup>1</sup>

- Trayecto submucoso (adyacente al componente deglutorio de la hipofaringe u orofaringe).
- Abombamiento del lumen orofaríngeo o hipofaríngeo.
- Cambio horizontal abrupto de su trayecto denotando su medialización.
- Posición retrofaríngea.

Posteriormente lo dividen en dos grados dependiendo de si llega o no a la línea media y por último lo dividen en tres grupos:<sup>1</sup> *Grupo A*: cuando afecta solo la orofaringe; *grupo B*: si afecta solo la hipofaringe y *grupo C*: con daño generalizado.

Al enfocarse en su localización se ha encontrado que la porción más afectada es la orofaringe, seguida de la hipofaringe y, por último, la nasofaringe.<sup>2</sup>

### CASO CLÍNICO

Paciente femenina de 60 años, con antecedentes de glaucoma de ángulo abierto y dislipidemia, ambos en tratamiento; acudió a la consulta externa por padecer acúfeno de forma bilateral y ligera hipoacusia, con antecedente de constante exposición a sonidos de alta intensidad, sin ningún otro síntoma asociado.

A la exploración física otológica y rinológica no se encontraron alteraciones; sin embargo, en la orofaringe se encontró marcada asimetría amigdalina derecha que correspondió a un grado III de Brodsky e intravélica la amígdala izquierda. En el cuello se encontraron ganglios palpables en niveles IIb y III de 5 x 3 mm, sin características sospechosas de malignidad.

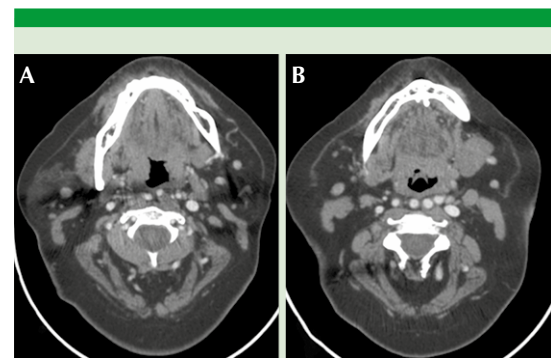
Ante protocolo de estudio se solicitaron estudios de laboratorio que se encontraron dentro de parámetros normales. La audiometría tonal mostró lesión bilateral inducida por ruido, con caídas selectivas en 4000 y 5000 Hz.

Debido a la asimetría amigdalina y a la existencia de ganglios palpables, se realizó tomografía computada simple y contrastada de cabeza y cuello en la que se observó hipertrofia de la amígdala derecha, desplazada a la línea media con ligero realce ante el medio de contraste y amígdala izquierda sin datos de hipertrofia.

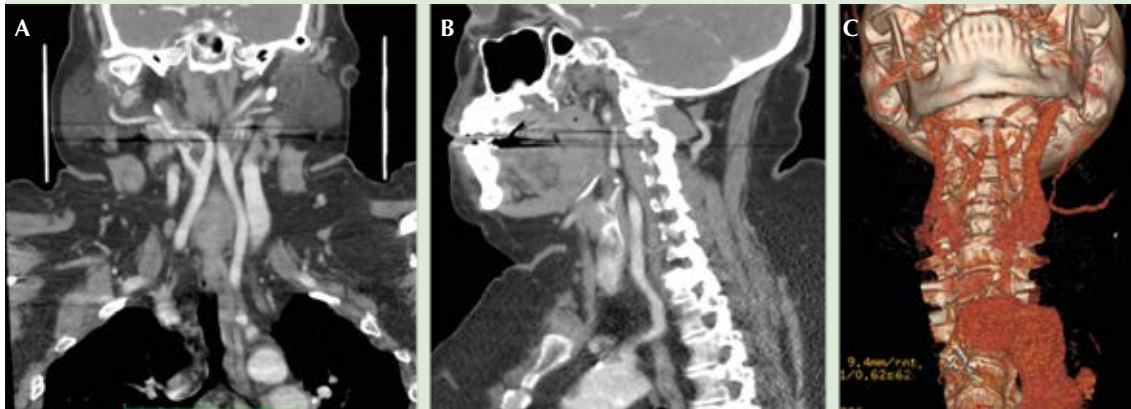
Resaltó el hallazgo de trayecto aberrante de la arteria carótida interna de forma bilateral, con medialización a nivel de C2, en el espacio retrofaringeo, dando la apariencia de *kissing carotids*, con distancia del espacio faringomucoso de la arteria carótida interna izquierda de 2 mm y la derecha de 4 mm, lo que condicionaba ligero desplazamiento anterior del espacio faringomucoso y disminución de su lumen. **Figuras 1 y 2**

En la nasofibrolaringoscopia se observó la nariz sin alteraciones. Orificios y torus tubáricos y fosas de Rosenmüller sin daño anatómico, esfínter velofaríngeo suficiente, adecuado cierre con patrón circular sin Passavant. Orofaringe sin eventualidades, en la pared posterior de la hipofaringe derecha, un ligero abombamiento con marcadas pulsaciones sincrónicas con la frecuencia cardíaca. Espacio supraglótico, glótico y subglótico sin alteraciones. **Figura 3**

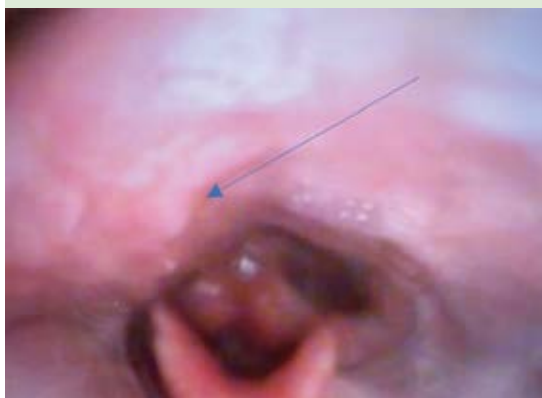Se había considerado en la paciente practicar amigdalectomía; sin embargo, por el hallazgo del trayecto aberrante de la arteria carótida in-



**Figura 1.** Tomografía computada con contraste de cuello en un corte axial. **A.** En la orofaringe se observa asimetría amigdalina y ambas carótidas internas en espacio retrofaringeo con abombamiento de la pared posterior faríngea izquierda. **B.** En la hipofaringe se observan ambas carótidas internas en espacio retrofaringeo con ligero abombamiento de la pared posterior faríngea del lado derecho.



**Figura 2.** A. Tomografía computada con contraste de cabeza y cuello en un corte coronal donde se observa la medialización de ambas carótidas internas dando el aspecto de *kissing carotids*. B. Tomografía computada con contraste de cabeza y cuello en un corte parasagital observando la trayectoria aberrante de la arteria carótida interna derecha hacia el espacio retrofaríngeo. C. Reconstrucción 3D de cabeza y cuello donde se ve la misma imagen con aspecto de *kissing carotids*.



**Figura 3.** Nasofibrolaringoscopia de hipofaringe en la que se observa ligero abombamiento de la pared faríngea posterior derecha con pulsaciones marcadas (flecha).

terna hacia el espacio faringomucoso y su alta posibilidad de lesión, se estableció relación riesgo-beneficio, decidiendo continuar con vigilancia periódica.

## DISCUSIÓN

Es importante entender el desarrollo embriológico de la arteria carótida interna, cualquier modificación de este proceso condiciona aberrancia no solo de la arteria carótida interna, sino también de la vena yugular interna al tener un desarrollo similar.<sup>1</sup> Pese a su baja incidencia y prevalencia, se considera subdiagnosticada ante la no evaluación específica.<sup>2,6</sup>

La mayor parte de las variaciones aparentan no tener significación clínica por cursar asintomáticas; sin embargo, la medialización de la porción cervical de la carótida interna a nivel de la orofaringe es de importancia, por el riesgo de lesión ante cirugías como la amigdalectomía, adenoidectomía y toma de biopsias profundas.<sup>1</sup> Se sugiere evaluar los espacios retrofaríngeo y prevertebral con tomografía computada o resonancia magnética, ya que el ensanchamiento incidental de tejido blando de estas áreas, además de infecciones o neoplasias que son

más frecuentes, pueden sugerir una arteria aberrante.<sup>3</sup>

A la fecha no hay una clasificación universal de los casos de medialización de la arteria carótida interna, enfocada a predecir el riesgo de lesión.<sup>2</sup>

Ante una urgencia quirúrgica faríngea intraoperatoria algunos autores sugieren el uso de Doppler unidireccional tratando de reducir una complicación quirúrgica fatal.<sup>2</sup>

## CONCLUSIONES

Los trayectos aberrantes de la arteria carótida interna pueden ser: medialización, tortuosidad, elongación o ectasia y se trata de una enfermedad que, aunque tenga incidencia y prevalencia muy bajas, implica mucho riesgo y se cree que hay mayor número de casos de los estimados.

Ante la sospecha de trayectos aberrantes de la arteria carótida interna deben evaluarse las comorbilidades, en particular la hipertensión arterial sistémica, ya que suelen estar relacionados. Es prioritario sopesar el riesgo-beneficio ante intervenciones quirúrgicas por afección directa a la arteria carótida interna desencadenando un escenario fatal, diferir procedimientos en su caso

o planear todo lo que evite afección a estructuras vasculares vitales.

No se sugieren estudios de imagen o protocolos de rutina ante la rareza de la enfermedad, es difícil enfrentarse a esta situación, pero sí debemos tenerla presente.

## REFERENCIAS

1. Muñoz A, De Vergas J, Crespo J. Imaging and clinical findings in patients with aberrant course of the cervical internal carotid arteries. *Open Neuroimaging J* 2010; 4: 174-181. doi: 10.2174/1874440001004010174.
2. Pfeiffer J, Ridder GJ. A clinical classification system for aberrant internal carotid arteries. *Laryngoscope* 2008; 118 (11): 1931-1936. doi: 10.1097/MLG.0b013e318180213b.
3. Muhammad Gowdh NS, Gill FJ, Regan LA, Wilkie S, et al. Kissing carotid arteries: an unusual cause of prevertebral swelling. *BMJ Case Rep* 2014; 1-2. doi: 10.1136/bcr-2014-206099.
4. Rafailidis V, Psoma E, Nikolaou I, Chrysosgonidis I, et al. Kissing carotids: a lovely term for an anatomic variant with great clinical significance. *Eurorad* 2015. DOI: 10.1594/EURORAD/CASE.13010.
5. Ziolkowska K, Bachvarov C, Sapundzhiev N, Genova P. Bilateral tortuous internal carotid arteries – a case report, otorhinolaryngologic and general clinical implications. *J IMAB* 2017; 23 (3): 1657-1666. DOI: 10.5272/jimab.2017233.1657.
6. Mousa AY, AbuRhama AF. Retropharyngeal internal carotid artery: A rare presentation with significant clinical implications. *Ann Vasc Surg* 2013; 27: 1189.e1-1189.e4. doi: 10.1016/j.avsg.2013.02.023.
7. Rocha Remón P, Fonseca Pisch AJ. Dolicoarteriopatías de la carótida interna cervical. *An Orl Mex* 2019; 64 (3): 96-101.