



<https://doi.org/10.24245/aorl.v68i2.8546>

## Sialometaplasia necrotizante en paladar duro y sus diagnósticos diferenciales

### Necrotizing sialometaplasia in hard palate and differential diagnosis.

Carlos De la Torre-González,<sup>1</sup> Nydia Jaurrieta,<sup>1</sup> Stanislaw Sadowinski<sup>2</sup>

#### Resumen

**ANTECEDENTES:** La sialometaplasia necrotizante es una lesión inflamatoria de las glándulas salivales poco común, benigna y destructiva. Por lo general afecta las glándulas salivales menores del paladar duro. Etiológicamente se considera un evento isquémico de la vasculatura del lóbulo de la glándula salival.

**CASO CLÍNICO:** Paciente femenina de 29 años de edad con sialometaplasia necrotizante en el paladar duro sin factores predisponentes, diagnóstico confirmado por estudio histopatológico.

**CONCLUSIONES:** La sialometaplasia necrotizante es una enfermedad de alivio espontáneo benigna que clínicamente imita un proceso maligno, con un amplio espectro de diagnósticos diferenciales, por lo cual es importante revisar esta enfermedad y sus diferenciales.

**PALABRAS CLAVE:** Sialometaplasia necrotizante; carcinoma mucoepidermoide; carcinoma de células escamosas; sífilis.

#### Abstract

**BACKGROUND:** Necrotizing sialometaplasia is a rare, benign, destructive and inflammatory lesion of the salivary glands. Usually involving the minor mucous glands of the hard palate. Etiologically is thought to be an ischemic event of the salivary gland lobule vasculature.

**CLINICAL CASE:** A 29-year-old female patient with a case of necrotizing sialometaplasia of the hard palate without predisposing factors, confirmed by histopathology examination.

**CONCLUSIONS:** Necrotizing sialometaplasia is a self-limiting benign lesion that clinically mimics a malignant process, with a wide range of differential diagnosis which is why it is important to review this disease and its differential diagnosis.

**KEYWORDS:** Necrotizing sialometaplasia; Mucoepidermoid carcinoma; Squamous cell carcinoma; Syphilis.

<sup>1</sup> Otorrinolaringología pediátrica.

<sup>2</sup> Patología pediátrica.

Hospital Infantil de México Federico Gómez, Ciudad de México, México.

**Recibido:** 30 de enero 2023

**Aceptado:** abril 2023

#### Correspondencia

Nydia Jaurrieta  
dranydiajaurrieta@gmail.com

**Este artículo debe citarse como:** De la Torre-González C, Jaurrieta N, Sadowinski S. Sialometaplasia necrotizante en paladar duro y sus diagnósticos diferenciales. An OrL Mex 2023; 68 (2): 80-85.



## ANTECEDENTES

La sialometaplasia necrotizante es una enfermedad inflamatoria benigna de las glándulas salivales, la cual es poco común, destructiva y de alivio espontáneo. Por lo general afecta las glándulas salivales menores del paladar duro, pero puede afectar cualquier región corporal que contenga glándulas salivales.<sup>1,2</sup> Su causa más aceptada es un evento isquémico del lóbulo de la glándula salival, el cual genera necrosis. Existen algunos factores predisponentes para esta enfermedad: tabaquismo, consumo de alcohol, bulimia, anorexia, uso de dentadura postiza, procedimientos quirúrgicos recientes, traumatismos o enfermedades multisistémicas.<sup>3-6</sup> La sialometaplasia necrotizante es una lesión que imita enfermedades malignas por su clínica y por sus hallazgos microscópicos.<sup>7</sup> Sus principales diagnósticos diferenciales son carcinoma mucoepidermoide, carcinoma de células escamosas, sialodentitis necrotizante subaguda, enfermedad maligna de senos paranasales, tuberculosis y sífilis terciaria.<sup>4</sup> Comunicamos el caso clínico de una paciente con sialometaplasia necrotizante en el paladar duro sin factores predisponentes conocidos, acompañado de una revisión de la bibliografía y sus principales diagnósticos diferenciales.

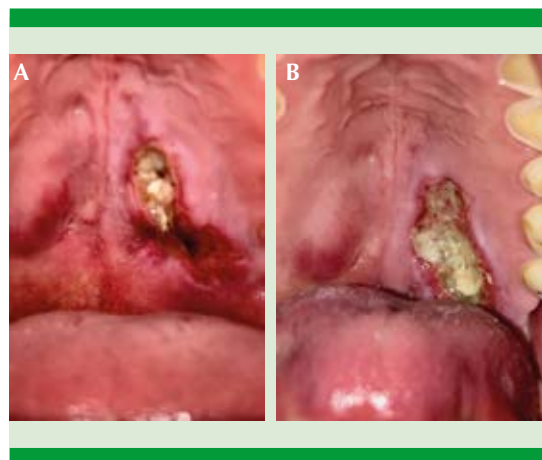
## CASO CLÍNICO

Paciente femenina de 29 años de edad que acudió a la consulta externa de otorrinolaringología por padecer una lesión ulcerativa, dolorosa, de rápido crecimiento en la región posterior izquierda del paladar duro de 5 días de evolución; se asociaba con fiebre de 39°C, malestar general y odinofagia. La paciente negó antecedentes médicos de importancia, así como factores predisponentes, como: consumo de alcohol, tabaquismo, cirugías recientes o traumatismos orales. Los estudios de laboratorio generales estaban dentro de parámetros normales y la prueba

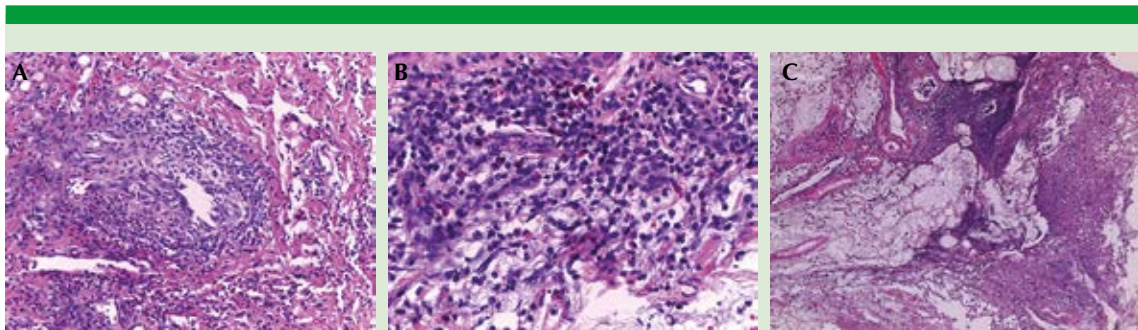
para virus de la inmunodeficiencia humana (VIH) fue negativa. La exploración intraoral reveló una lesión de 3 x 1 cm en la región posterior del paladar duro, eritematosa y ulcerativa con márgenes bien delimitados. **Figura 1**

Debido a la rápida evolución y sospecha de una lesión displásica o maligna, se realizó una biopsia incisional de los márgenes periféricos de la lesión bajo anestesia local y se envió para diagnóstico histopatológico. Se realizó examen microscópico del tejido bajo tinción con hematoxilina y eosina, que reportó hiperplasia de epitelio escamoso estratificado, con áreas ulcerativas por reacción inflamatoria con eosinófilos y neutrófilos, edema y hemorragia con necrosis y proliferación vascular; proceso inflamatorio reactivo con daño de las glándulas salivales menores asociado con necrosis y áreas de metaplasia escamosa de los ductos salivales. **Figura 2**

Se confirmó sialometaplasia necrotizante por diagnóstico histopatológico. Por lo anterior, se continuó con manejo médico de soporte y anal-



**Figura 1. A.** Fotografía clínica que muestra una lesión eritematosa y ulcerativa en la región posterior izquierda del paladar duro. **B.** Fotografía clínica a una semana de seguimiento que muestra el crecimiento de la lesión ulcerativa con márgenes bien delimitados.

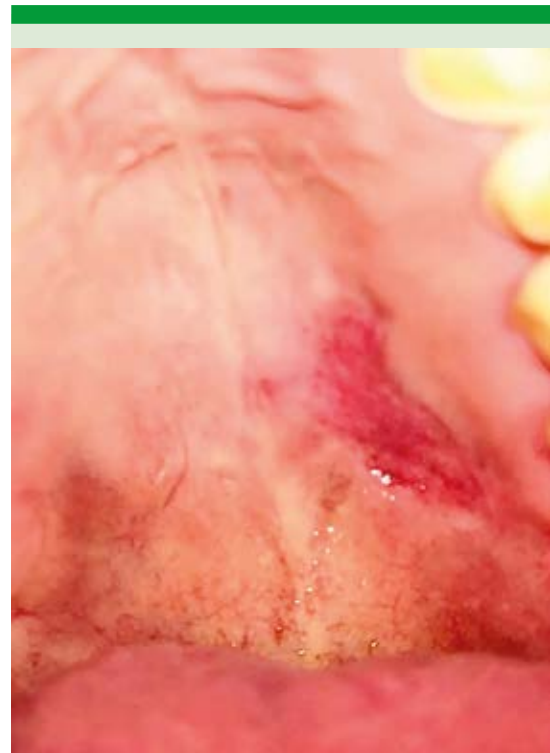


**Figura 2.** Laminillas histopatológicas teñidas con hematoxilina y eosina. **A.** Epitelio escamoso estratificado con hiperplasia y áreas ulcerativas con reacción inflamatoria con neutrófilos y eosinófilos. **B.** Edema y hemorragia con necrosis y proliferación vascular. **C.** Proceso inflamatorio reactivo con daño de las glándulas salivales menores asociado con necrosis y metaplasia escamosa de ductos salivales.

gesia, consistente en 400 mg de ibuprofeno vía oral cada 8 horas y 750 mg de paracetamol vía oral cada 8 horas. Se realizó un seguimiento por seis semanas y durante este tiempo la lesión mostró alivio y tendencia a la involución. **Figura 3**

## DISCUSIÓN

La sialometaplasia necrotizante tiene predisposición por el sexo femenino, ocurre en todos los grupos de edad, con promedio de 50 años en los hombres y 36 años en las mujeres.<sup>3,5,8,9</sup> Suele ser una lesión unilateral que afecta principalmente el paladar duro en su región posterior, con un diámetro variado entre 1 y 3 cm.<sup>3,5</sup> Existen reportes de caso de su aparición en la cavidad nasal, gingiva, área retromolar, fosas amigdalinas, senos paranasales, laringe y tráquea.<sup>8-12</sup> De las glándulas salivales mayores la glándula parótida es la más afectada.<sup>3</sup> Su causa aparenta estar relacionada con daño biológico o físico-químico de los vasos sanguíneos que producen eventos isquémicos y consecuentemente necrosis, inflamación y metaplasia de los ductos glandulares.<sup>4</sup> El traumatismo local es la



**Figura 3.** Seguimiento a seis semanas con regresión de la lesión.



causa asociada más frecuente con: inyección de anestésicos en la región, intubación traumática e inadecuado ajuste de prótesis/dentaduras. Otras causas son: abuso de sustancias como tabaco, cocaína y alcohol e irritantes químicos asociados con vómito. Algunas enfermedades sistémicas como la diabetes, vasculitis o infección por VIH se han relacionado.<sup>9</sup> De forma infrecuente, la sialometaplasia necrotizante puede asociarse con tumores o lesiones quísticas que afectan el aporte vascular de la región.<sup>4,12</sup>

El cuadro clínico puede ser variable, desde lesiones asintomáticas hasta lesiones dolorosas rápidamente progresivas que se vuelven ulcerativas, asociadas con fiebre, escalofríos, malestar general y edema.<sup>4,5</sup> Al inicio de la enfermedad pueden aparecer parestesias o anestesia de la región.<sup>3</sup> El daño óseo de la región no se describe comúnmente, pero su afectación no descarta el diagnóstico.<sup>3,13</sup>

En el **Cuadro 1** se muestran sus principales diagnósticos diferenciales, que son carcinoma mucoepidermoide, carcinoma de células es-

camosas, sialoadenitis necrotizante subaguda, enfermedad maligna de senos paranasales, tuberculosis y sífilis terciaria.<sup>4,14-19</sup>

La biopsia incisional es el pilar del diagnóstico e incluye un amplio espectro de hallazgos histológicos: necrosis acinar, metaplasia escamosa extensa de los ductos, hiperplasia pseudoepiteliomatosa del epitelio con tejido de granulación y respuesta inflamatoria. Anneroth y Hansen dividieron la sialometaplasia necrotizante en cinco etapas histológicas: infarto, secuestro, ulceración, reparación y curación.<sup>20</sup> La sialometaplasia necrotizante es una afección de alivio espontáneo que se cura por segunda intención en un tiempo consistente entre 4 y 8 semanas que no requiere procedimientos quirúrgicos fuera de la biopsia incisional diagnóstica. En la mayoría de los casos el tratamiento solo es sintomático y de soporte, realizando un seguimiento estrecho hasta la curación completa.<sup>3,4,5</sup> Las lesiones que ocurren fuera de la cavidad oral o con diámetros inusualmente grandes suelen causar infecciones bacterianas, requiriendo debridación en algunos casos.<sup>5</sup> No suelen tener recurrencia.<sup>10</sup>

**Cuadro 1.** Diagnósticos diferenciales de sialometaplasia necrotizante (continúa en la siguiente página)

Diagnóstico	Sexo/edad	Causa	Manifestación clínica	Manifestaciones histopatológicas	Diagnóstico y tratamiento
Carcinoma mucoepidermoide <sup>14</sup>	Mujer, 55 años	Antecedentes médicos de quimioterapia, radioterapia o ambas	Tumoración (65.2%) Úlcera (29.4%)	Células epidermoides, secretoras de moco y células con diferenciación intermedia	Biopsia por escisión. Resección quirúrgica y quimioradioterapia
Carcinoma de células escamosas <sup>15</sup>	Hombre, 40 años	Consumo de tabaco y alcohol, virus del papiloma humano	Úlcera indurada, profunda, crónica con leucoplasia y especialmente eritroplasia	Displasia, atipia celular con cambios mitóticos	Resección quirúrgica. Radioresistente
Sialoadenitis subaguda necrotizante <sup>16</sup>	Hombre, 45 años	Se desconoce. Se sospecha relación con infecciones y alergias	Nódulo de mucosa no ulcerativo, doloroso, de inicio súbito	Necrosis focal de células acinares, sin metaplasia ductal ni hiperplasia pseudoepiteliomatosa	Biopsia por escisión. Tratamiento sintomático y de soporte

**Cuadro 1.** Diagnósticos diferenciales de sialometaplasia necrotizante (continuación)

Diagnóstico	Sexo/edad	Causa	Manifestación clínica	Manifestaciones histopatológicas	Diagnóstico y tratamiento
Lesiones secundarias a tuberculosis <sup>17</sup>	Hombre, 40 años	<i>Mycobacterium tuberculosis</i>	Úlcera crónica e indurada. Lesión irregular con márgenes mal definidos con mínima induración y tejido de granulación amarillento	Granuloma, consistente de histiocitos epiteliales y células de Langerhans multinucleadas, con un foco de necrosis central usualmente acidófilo y rodeado de linfocitos	Bacilo ácido alcohol resistente e histología. Régimen de 6 meses con: isoniazida, rifampicina, etambutol y pirazinamida
Sífilis terciaria <sup>18,19</sup>	Hombre, 36 años	Actividad sexual orogenital. <i>Treponema pallidum</i>	Granuloma con lesión ulcerativa, indurada y nodular. Puede causar destrucción ósea, perforación palatal o fístula oronasal	Granulomas con áreas necróticas	VDRL y FTA-ABS. Penicilina G benzatínica 1.2-2.4 MU vía intramuscular

VDRL: prueba de laboratorio de investigación de enfermedades venéreas; FTA-ABS: detección de IgM específica de *Treponema pallidum*.

MU: millón de unidades.

## CONCLUSIONES

La sialometaplasia necrotizante es una enfermedad que imita el cuadro clínico de procesos malignos por su rápida evolución. Cuenta con un amplio espectro de diagnósticos diferenciales, por lo que es importante conocer esta enfermedad y su tratamiento adecuado.

## REFERENCIAS

1. Wu YH, Kuo YS, Lin PY, Chiang CP. Necrotizing sialometaplasia - Case report. *J Dent Sci* 2020; 15 (3): 390-392. doi: 10.1016/j.jds.2020.03.001.
2. Ylikontiola L, Siponen M, Salo T, Sándor GK. Sialometaplasia of the soft palate in a 2-year-old girl. *J Mich Dent Assoc* 2010; 92 (4): 38-40.
3. Brannon RB, Fowler CB, Hartman KS. Necrotizing sialometaplasia. A clinicopathologic study of sixty-nine cases and review of the literature. *Oral Surg Oral Med Oral Pathol* 1991; 72 (3): 317-25. doi: 10.1016/0030-4220(91)90225-2.
4. Imbery TA, Edwards PA. Necrotizing sialometaplasia: literature review and case reports. *J Am Dent Assoc* 1996; 127 (7): 1087-92. doi: 10.14219/jada.archive.1996.0334.
5. Kaplan I, Alterman M, Kleinman S, Reiser V, Shuster A, Dagan Y, Shlomi B. The clinical, histologic, and treatment spectrum in necrotizing sialometaplasia. *Oral Surg Oral Med Oral Pathol Oral Radiol* 2012; 114 (5): 577-85. doi: 10.1016/j.oooo.2012.02.020.
6. Schöning H, Emshoff R, Kreczy A. Necrotizing sialometaplasia in two patients with bulimia and chronic vomiting. *Int J Oral Maxillofac Surg* 1998; 27 (6): 463-5. doi: 10.1016/s0901-5027(98)80039-8.
7. Allen CM, Damm D, Neville B, Rodu B, Page D, Weathers DR. Necrosis in benign salivary gland neoplasms. Not necessarily a sign of malignant transformation. *Oral Surg Oral Med Oral Pathol* 1994; 78 (4): 455-61. doi: 10.1016/0030-4220(94)90038-8.
8. Krishna S, Bk R. Necrotizing sialometaplasia of palate: a case report. *Imaging Sci Dent* 2011; 41 (1): 35-8. doi: 10.5624/isd.2011.41.1.35.
9. Gatti A, Broccardo E, Poglio G, Benech A. Necrotizing sialometaplasia of the hard palate in a patient treated with topical nonsteroidal anti-inflammatory drug. *Case Rep Dent* 2016; 2016: 9545861. doi: 10.1155/2016/9545861.
10. Uppal N, Baliga M. Necrotizing sialometaplasia: A rare lesion that mimics oral cancer clinically and histopathologically. *Otolaryngol Pol* 2014; 68 (3): 154-6. doi: 10.1016/j.otpol.2013.07.004.
11. Oliveira Alves MG, Kitakawa D, Carvalho YR, Guimarães Cabral LA, Almeida JD. Necrotizing sialometaplasia as a



- cause of a non-ulcerated nodule in the hard palate: a case report. *J Med Case Rep* 2011; 5 (1).
12. Dioguardi M, Santarelli A, Compilato D, Campisi G, Muzio LL. Salivary gland tumors in patients with necrotizing sialometaplasia: a case series. *Ann Stomatol (Roma)* 2013; 4 (Suppl 2): 16.
  13. Shetty A. Necrotizing sialometaplasia of the hard palate: A rare entity of dilemma on cytology, confirmatory on histopathology. *J Clin Diagn Res* 2015.
  14. Peraza A, Gómez R, Beltran J, Amarista FJ. Mucoepidermoid carcinoma. An update and review of the literature. *J Stomatol Oral Maxillofac Surg* 2020; 121 (6): 713-720. doi: 10.1016/j.jormas.2020.06.003.
  15. Thomson PJ. Perspectives on oral squamous cell carcinoma prevention-proliferation, position, progression and prediction. *J Oral Pathol Med* 2018; 47 (9): 803-807. doi: 10.1111/jop.12733.
  16. Fowler CB, Brannon RB. Subacute necrotizing sialadenitis: report of 7 cases and a review of the literature. *Oral Surg Oral Med Oral Pathol Oral Radiol Endod* 2000; 89 (5): 600-9. doi: 10.1067/moe.2000.105943.
  17. Rout P, Modipalle V, Hedge SS, Patel N, Uppala S, Shetty PK. Prevalence of oral lesions in tuberculosis: A cross sectional study. *J Family Med Prim Care* 2019; 8 (12): 3821-3825. doi: 10.4103/jfmpc.jfmpc\_714\_19.
  18. Aarestrup FM, Vieira BJ. Oral manifestation of tertiary syphilis: case report. *Braz Dent J* 1999; 10 (2): 117-21.
  19. de Arruda JAA, do Valle IB, Mesquita RA, Silva TA. Oral syphilis. *J Am Acad Dermatol* 2021; 84 (2): e101-e102. doi: 10.1016/j.jaad.2020.09.067.
  20. Anneroth G, Hansen LS. Necrotizing sialometaplasia. The relationship of its pathogenesis to its clinical characteristics. *Int J Oral Surg* 1982; 11 (5): 283-91. doi: 10.1016/s0300-9785(82)80027-6.